

# Osteoplastická dekompresivní kraniotomie

## Osteoplastic Decompressive Craniotomy

### Souhrn

Dekompresivní kraniotomie patří ke standardním neurochirurgickým výkonům při léčbě edému mozku. Dekomprese se obvykle provádí formou osteoklastické dekompresivní kraniotomie (kraniektomie), po které je nutné později provést plastiku kostního defektu. U osteoplastické dekompresivní kraniotomie ponecháváme na místě volnou kostní ploténku, která je expanzí mozkové tkáně nadzvednuta. Po odeznění edému kostní ploténka dolehne zpět a přilhojí se. Není proto nutno provádět kranioplastiku. Ve sdělení analyzujeme desetiletý soubor 129 nemocných, u kterých byla provedena osteoplastická dekompresivní kraniotomie pro edém mozku při různých patologických stavech (98krát trauma, 22krát cévní léze, 8krát tumor, 1krát absces). Outcome nemocných bylo hodnoceno prostřednictvím Karnovsky performance scale (39 % více než 70, 30–70 – 26 %, méně než 30 – 35 %) a Glasgow outcome scale (5–19 %, 4–20 %, 3–26 %, 2–13 %, 1–22 %). Osteoplastická dekompresivní kraniotomie je účinná metoda při léčbě edému mozku, při které stupeň expanze nevyžaduje radikální odstranění kostní ploténky, takže odpadá nutnost další operace – plastiky kostního defektu.

### Abstract

Decompressive craniotomy belongs to standard neurosurgical interventions in the therapy for the brain oedema. Decompression is usually carried out by osteoclastic decompressive craniotomy (craniectomy) followed later by necessary plasty of the bone defect. In the case of osteoplastic decompressive craniotomy a free bone plate elevated by the cerebral tissue expansion is left in place. After the oedema disappearance, the bone plate returns to its original position and is reattached. Therefore, cranioplasty need not be performed. There was analysed a ten-years' set of 129 patients who had undergone osteoplastic decompressive craniotomy for the brain oedema under various pathological conditions (98x trauma, 22x vascular lesion, 8x tumor, 1x abscess). The patients' outcome was evaluated using Karnovsky performance scale (more than 70–39%, 30–70–26%, less than 30–35%) and Glasgow outcome scale (5–19%, 4–20%, 3–26%, 2–13%, 1–22%). Osteoplastic decompressive craniotomy is an effective method of treating the brain oedema when the degree of expansion does not require a radical removal of the bone plate and, thus, further surgery – the bone defect plasty – is not needed.

**J. Mraček, M. Choc, Z. Mraček**

Neurochirurgické oddělení FN Plzeň



**MUDr. Jan Mraček**

Neurochirurgické oddělení FN Plzeň

Alej Svobody 27, 323 00 Plzeň

e-mail: mracek@fnplzen.cz

Přijetí k recenzi: 30. 12. 2006

Přijetí do tisku: 4. 1. 2007

### Klíčová slova

osteoplastická dekompresivní kraniotomie – dekompresivní kraniektomie – nitrolebeční hypertenze – edém mozku – kranioplastika

### Key words

osteoplastic decompressive craniotomy – decompressive craniectomy – intracranial hypertension – brain oedema – cranioplasty

## Úvod

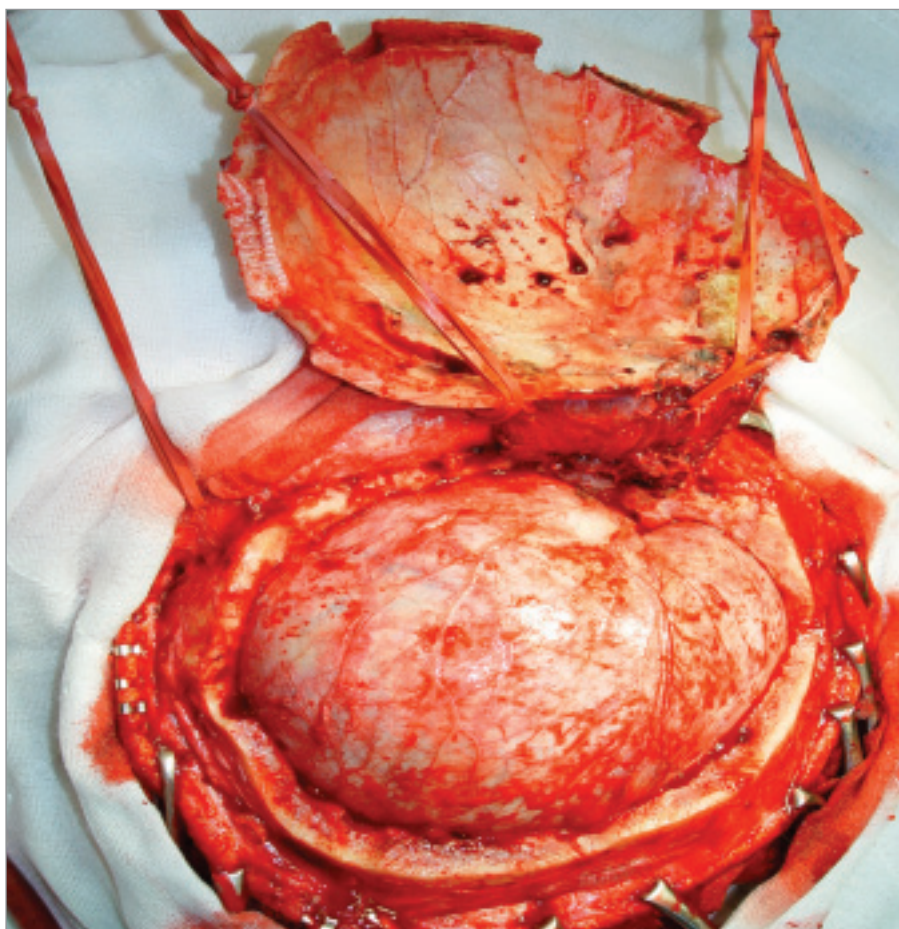
Cílem práce je připomenout metodu osteoplastické dekompresivní kraniotomie, operační techniky vyvinuté a běžně prováděné na našem pracovišti od roku 1971.

Při našem způsobu zevní dekomprese neodstraňujeme kostní ploténku. Na myšlenku osteoplastické dekompresivní kraniotomie nás přivedly opakované situace, kdy po operaci patologického procesu přetrvával nepříliš velký otok, který by však vedl při pokusu o sešítí tvrdé pleny ke zřetelnému stlačení mozkové tkáně. Při takovém operačním nálezu jsme tvrdou plenu primárně neuzavírali, defekt po jejím obvodu jsme uzavřeli štěpem periostu, přiklopili zpět kostní ploténku, kterou jsme nefixovali a sešili galeu a kůži. Idea osteoplastické dekompresivní kraniotomie má paralelu v nitrolebeční expanzi u malých dětí, u kterých rozstoupením švů a roztažením skalpu dochází ke zvětšení nitrolebečního prostoru, a tím ke kompenzaci intrakraniální hypertenze.

Základním požadavkem účinné dekomprese je provedení velké frontotemporoparietální (FTP) kraniotomie a snesení zbytku šupiny spánkové kosti až na spodinu střední jámy lebeční (obr. 1). Dokonale tím uvolníme temporální lalok a spolehlivě odstraníme přímý útlak mozkového kmene. Defekt tvrdé pleny kryjeme štěpem fascie nebo periostu, kostní ploténku odklopenou na temporálním svalu vracíme do kraniotomie a volně fixujeme několika stehy za periost. Při odeznívání edému mozku vitální kostní ploténka spontánně dosedá a přilhojí se. Riziku možného následného vpadnutí kosti předcházíme šikmým řezem Gigliho pilkou při provádění kraniotomie.

## Soubor a metodika

V posledních 10 letech (1996–2005) jsme provedli 129 osteoplastických dekompresivních kraniotomií u 128 nemocných pro



Obr. 1. Rozsah velké FTP kraniotomie vlevo včetně snesení šupiny kosti spánkové.

edém mozku při různých patologických stavech (tab. 1). 98krát pro trauma (tab. 2) (77 pro akutní subdurální hematom, 15 pro kontuze mozku, 2 pro penetrující poranění, 1 pro frontobazální poranění, 1 pro temporobazální poranění, 1 pro edém mozku), 22krát pro cévní lézi (tab. 3) (11 pro subarachnoideální krvácení, 5 pro ischemie, 5 pro hemoragie, 1 pro arteriovenózní malformaci), 8krát pro tumor a 1krát pro absces.

Průměrný věk souboru nemocných byl 51 let (nejmladší – 14, nejstarší – 81). Poměr mužů a žen byl 102 : 27. Průměrné Glasgow coma score (GCS) před operací bylo 6. Outcome nemocných 1 měsíc po operaci bylo vyhodnoceno prostřednictvím Karnovského performance scale (KPS) a Glasgow outcome score (GOS). 39 % pacientů mělo KPS vyšší než 70, 26 % 30–70 a 35 % nižší než 30. Outcome nemocných v procentuálním zastoupení jednotlivých stupňů GOS bylo následující: 5–19 %, 4–20 %,

Tab. 1. Počty operací u jednotlivých patologických stavů.

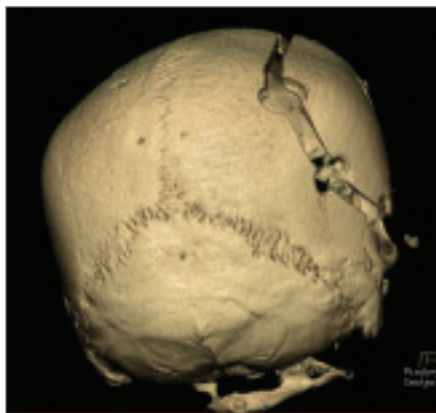
patologický stav	počet operací
trauma	98
cévní léze	22
tumor	8
absces	1

Tab. 2. Počty operací u jednotlivých traumat.

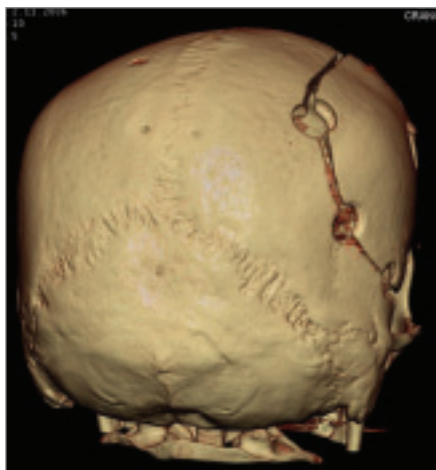
trauma	počet operací
akutní subdurální hematom	77
kontuze	15
penetrující poranění	2
frontobazální poranění	1
temporobazální poranění	1
edém	1

Tab. 3. Počty operací u jednotlivých cévních lézích.

cévní léze	počet operací
subarachnoideální krvácení	11
ischemie	5
hemoragie	5
arteriovenózní malformace	1



Obr. 2. Nadzvednutá kostní ploténka ve stadiu edému mozku.



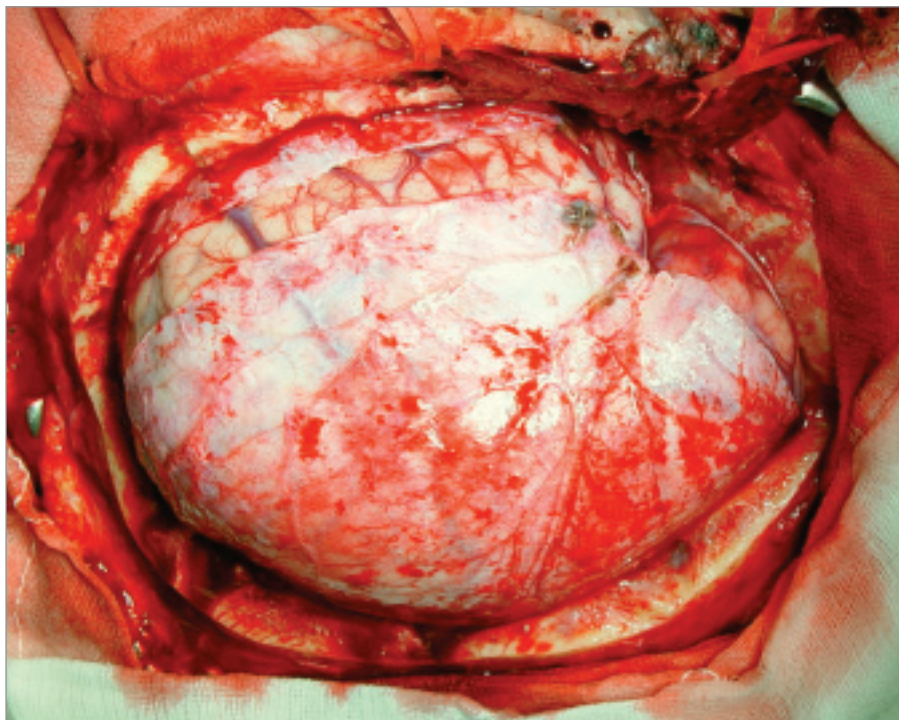
Obr. 3. Přiložená kostní ploténka po ústupu edému mozku.

3–26 %, 2–13 %, 1–22 %. 65 % nemocných bylo propuštěno ve zlepšeném klinickém stavu proti stavu před operací, z toho 40 % jako soběstační jedinci. 35 % nemocných bylo zhoršeno, z toho 22 % zemřelo. Průměrný věk zemřelých byl 62 let. Faktorem, který hrál největší roli v outcome, byl podle očekávání věk. Nemocní starší než 50 let byli propuštěni s KPS 40, mladší než 50 let KPS 70.

U 15 nemocných (11,6 %) jsme v druhé době byli nuceni odstranit kostní ploténku. U 11 nemocných pro nedostatečný účinek osteoplastické dekomprese při narůstajícím edému a nebo pro komplikaci v ráně, ve 4 případech pro hnisání kraniotomie.

### Diskuse

Nitrolebeční hypertenze vzniká následkem zvětšení nitrolebečního obsahu při konstant-



Obr. 4. Defekt tvrdé pleny po durotomii přesahující v temporální krajině 15 mm.

ním objemu nitrolebečního prostoru. Tento nepoměr může neurochirurg vyřešit dvěma způsoby: 1. redukcí nitrolebečního obsahu vnitřní dekompresí (evakuace hematomu, odstranění nádoru, resekce malatické mozkové tkáně) nebo 2. zvětšením objemu nitrolebečního prostoru zevní dekompresí (tj. dekompresivní kraniotomií). Dekompresivní kraniotomie patří, přes kontroverzní diskuse, k základním neurochirurgickým výkonům při léčbě intrakraniální hypertenze vyvolané edémem mozku u nejrůznějších patologických stavů [1–6]. Na většině pracovišť se zevní dekomprese provádí formou osteoplastické dekompresivní kraniotomie (dekompresivní kraniektomie) [4–5]. Po ústupu nitrolebeční hypertenze je pak nutno provést replantaci kostní ploténky, která představuje další operaci, prodlužuje stonání nemocného a nemusí probíhat vždy bez komplikací [7]. U osteoplastické dekompresivní kraniotomie ponecháváme na místě volnou kostní ploténku, která je expanzí mozkové tkáně nadzvednuta (obr. 2). Po odeznění edému kostní ploténka dolehne zpět a přihojí se (obr. 3). Není tak potřeba provádět kranioplastiku. Přes velké množství publikací zabývajících se dekompresivní kraniotomií z nejrůznějších

hledisek, jsme se v literatuře setkali jen s jediným sdělením uvádějícím osteoplastickou dekompresi. Khoo kostní ploténku při dekompresi fixuje prostřednictvím pružných kousků Raimondiho katétru, a tím umožní elevaci kostní ploténky při progresi edému mozku a na druhé straně zabrání vpadnutí kosti intrakraniálně po jeho ústupu [8]. Naše zkušenosti ukazují, že provedením šikmého řezu kosti Gigliho pilkou při kraniotomii není nutné kostní ploténku fixovat a riziko dislokace kosti do nitrolebečního prostoru je mizivé. Tato obava může být opodstatněná při provádění kraniotomie pomocí kraniotomu, při kterém je řez kolmý a vytvoří větší defekt kosti. Kostní ploténku by bylo nutno fixovat, ale kraniotomie pak již neplní spolehlivě dekompresivní úlohu. Uvažujeme-li o možnosti provedení osteoplastické dekomprese, volíme pro kostní řez Gigliho pilkou. Domníváme se, že obava z vpadnutí kosti je jedním z hlavních důvodů, proč tento typ operace nedošel většího rozšíření. Druhým důvodem může být obava z likvory a likvorové píštěle s následnou infekcí. Plastika široce otevřené tvrdé pleny, volná balotující kostní ploténka, nesešití svalu a facie odporují totiž tradičnímu základnímu chirurgickému



pravidlu pevného a důkladného uzávěru kraniotomie včetně vodotěsného stehu tvrdé pleny. Kvalitní technické provedení operace a zkušenost operátora snižují riziko uvedených komplikací na úrovni běžné osteoplastické kraniotomie i přes zpomalené hojení rány pozorované v některých případech [9].

Osteoplastickou dekompresivní kraniotomii provádíme v obdobných indikacích jako dekompresivní kraniektomii [10,11]. Rozhodujeme se pro ni na základě následujících kritérií:

1. Klinický obraz a jeho dynamika (prohloubení poruchy vědomí a hemiparézy, příznaky komprese mozku kmenem).
2. Nález na CT-vyšetření (progrese přetlaku středěčarových struktur 5 mm a více).
3. Elevace intrakraniálního tlaku nad 25 Torr nebo pokles mozku perfuzního tlaku pod 65 Torr (většinou u nemocných řízeně ventilovaných).
4. Vzestup systolické rychlosti krevního průtoku na straně léze nad 110 cm/s a pokles diastolické rychlosti na straně léze dle transkraniální dopplerometrie.
5. Peroperační nález (pokud na konci operace nelze primárně sešít tvrdou plenu, aniž bychom komprimovali mozkovou tkáň).
6. V některých případech nás k indikaci preventivní dekompresie vede klinická zkušenost (např. při ruptuře aneuryzmatu střední mozkové tepny s intracerebrálním hematomem a přetlakem středěčarových struktur; vyřešíme tak i časté pooperační dilema antiedematózní vs 3H terapie).

Při úvaze, zda provedeme osteoplastickou nebo osteoklastickou dekompresi, závisí naše rozhodnutí na těchto faktorech: a) Klinický stav (při lehké neurologické symptomatice většinou provádíme osteoplastickou dekompresi, při těžké se přikláníme k osteoklastické); b) Charakter expanze a předpokládaná dynamika rozvoje otoku mozku (přítomnost více patologií, např. akutní sub-

durální hematom + kontuze, nás vede většinou k odstranění kosti a naopak); c) Hlavní roli však hraje operační nález a zkušenost neurochirurga: pokud tlak edematózní mozku tkáň rozevře durotomii v temporální oblasti do 15 mm a neočekáváme další progresi, provádíme osteoplastickou dekompresivní kraniotomii, pokud je defekt větší, nebo hrozí progresse edému, kostní ploténku většinou vyjímáme (obr. 4) [11]. Při svém rozhodování musíme vždy brát v úvahu, zda vzhled a chování mozku tkáň je či není pod vlivem antiedematózní terapie (Manitol).

Dekompresie při osteoplastické dekompresivní kraniotomii je zajištěna možností elevace volné kostní ploténky tlakem edematózní mozku tkáň. Nadzvednutím kosti je získán omezený objem do 100 ml. Proto zdůrazňujeme nutnost dokonalé techniky provedení dekompresie. Je třeba také připomenout, že poúrazový edém skalpu zneumožňuje provedení osteoplastické dekompresie a pooperační komplikace v ráně (subgaleální, epidurální nebo subdurální hematom, pohmoždění skalpu nebo temporálního svalu) snižuje účinnost dekompresie. Osteoplastická dekompresivní kraniotomie vždy umožňuje v případě nedostatečného efektu dodatečně vyjmutí kostní ploténky. Při dodržení uvedených indikačních kritérií a dodržení správné techniky operace k této situaci dochází ojediněle. Riziko operátora je velmi významným faktorem, na který je třeba upozornit zvláště u nestandardních operací.

### Závěr

Osteoplastická dekompresivní kraniotomie je účinná operační metoda při léčbě edému mozku, při které stupeň expanze nevyžaduje odstranění kostní ploténky. Hlavní výhodou této operace je zkrácení doby stonání nemocného, neboť odpadá nutnost následné kranioplastiky. Dobře zvážená indikace a bezchybné technické provedení

operace zaručí pozitivní výsledek a nediskreditují léčebnou metodu.

### Literatura

1. Mraček Z. Význam veliké dekompresivní kraniotomie při edému mozku u těžkých kraniocerebrálních poranění. *Rozhl v chir* 1977; 56: 597–605.
2. Mraček Z. Význam dekompresivní kraniotomie u akutní okluze arteria cerebri media s kmenovou symptomatologií způsobenou tlakem edematózní mozku hemisféry. *Cesk Slov Neurol N* 1978; 41/74: 390–394.
3. Mraček Z. Idea dekompresivní kraniotomie. *Plzeň Lék Sborn* 2000; 74 (Suppl): 195–199.
4. Grady MS. Decompressive craniectomy. *J Neurosurg* 2006; 104: 467–468.
5. Arabi B, Hesdorffer DC, Ahn ES, Aresco C, Scalea TM, Eisenberg HM. Outcome following decompressive craniectomy for malignant swelling due to severe head injury. *J Neurosurg* 2006; 104: 469–479.
6. Bullock R, Chesnut RM, Clinton G, Ghajar J, Marion DW, Narayan RK et al. Guidelines for the management of severe head injury. *Brain Trauma Foundation. Eur J Emerg Med* 1996; 3: 109–127.
7. Tokoro K, Chiba Y, Tsubone K. Late infection after cranioplasty – review of 14 cases. *Neurol Med Chir* 1989; 29: 196–201.
8. Khoo JCM. Replacement of a self-adjusting bone flap. *J Neurosurg* 1976; 45: 589–591.
9. Mollman HD, Haines SJ. Risk factors for postoperative neurosurgical wound infection. A case-control study. *J Neurosurg* 1968; 64: 902–6.
10. Choc M, Runt V, Navratil L, Skuci I, Mraček J. Indications to decompressive craniotomy. 12th European Congress of Neurosurgery (EANS); 2003 Sept 7–12; Lisbon, Portugal. *Monduzzi editore* 2003: 627–630.
11. Choc M, Mraček J. Osteoplastic decompressive craniotomy. 12th European Congress of Neurosurgery (EANS); 2003 Sept 7–12; Lisbon, Portugal. *Monduzzi editore*: 2003: 667–671.