

Trombóza esovitého splavu – současný pohled na diagnostiku a léčbu

Thrombosis of the sigmoid sinus – current views on diagnosing and treatment

Souhrn

Na 3 kazuistikách je demonstrován současný pohled na diagnostiku a léčbu trombózy esovitého splavu. Trombóza vzniká na infekčním nebo neinfekčním podkladě. Příčinou infekční trombózy je akutní mastoiditida, častá u dětí obvykle spojená s hyperkoagulačním stavem nebo dlouhodobý chronický středoušní zánět s cholesteatomem, především u dospělých s poruchou imunity nebo diabetes mellitus. Neinfekční trombóza vzniká především na podkladě poruchy koagulace a postihuje zvláště mladé ženy, kuřačky, gravidní nebo ženy užívající hormonální antikoncepci. Léčba zánětlivých otogenních trombóz esovitého splavu je založena na podávání antibiotik a chirurgické sanaci spánkové kosti; podání antikoagulační léčby a chirurgické vybavení trombu není jednoznačné. Naopak antikoagulační terapie je klíčová u neinfekčních trombóz splavu. U všech nemocných s trombózou splavu je třeba cíleně pátrat po přítomnosti vrozeného či získaného trombofilního stavu.

Abstract

Three case studies demonstrate current views on the diagnosing and treatment of thrombosis of the sigmoid sinus. The factors causing thrombosis are of infectious and non-infectious nature. The cause of infectious thrombosis is acute mastoiditis which is frequent in children and is usually linked with a state of hypercoagulation, or a long-term chronic middle ear inflammation with cholesteatoma, especially in adult patients with an immune system disorder or diabetes mellitus. Non-infectious thrombosis primarily develops as a result of disturbed coagulation and prevalingly affects young women, female smokers, pregnant women or women taking hormonal contraception. The treatment of inflammatory otogenous thrombosis of sigmoid sinus is based on the administration of antibiotics and surgical sanitation of the temporal bone; administration of anticoagulation medication and surgical treatment of the thrombus is still an issue. On the other hand, anticoagulation therapy is a key element in non-infectious sigmoid sinus thromboses. Targeted detection of inborn or acquired thrombophilic state is necessary in all patients with sigmoid sinus thrombosis.

V. Chrobok¹, A. Pellant^{1,2},
E. Ehler³, K. Pokorný¹, E. Šimá-
ková⁴, M. Mrklavský⁵, V. Němec⁶

¹ Klinika otorinolaryngologie
a chirurgie hlavy a krku,
Krajská nemocnice Pardubice

² Fakulta zdravotnických studií,
Univerzita Pardubice

³ Neurologické oddělení,
Krajská nemocnice Pardubice

⁴ Fingerlandův ústav patologie,
Fakultní nemocnice a Lékařská
fakulta UK, Hradec Králové

⁵ Radiodiagnostické oddělení, Krajská
nemocnice Pardubice – Radiologické
centrum, společnost Multiscan,
Pardubice

⁶ Dětské oddělení, Krajská nemocnice
Pardubice



doc. MUDr. Viktor Chrobok, CSc.
Klinika otorinolaryngologie
a chirurgie hlavy a krku
Krajská nemocnice Pardubice
Kyjevská 44, 532 03 Pardubice
tel. 466 015 303(6)
e-mail: chrobok@nem.pce.cz

Přijato k recenzi: 18. 12. 2006
Přijato do tisku: 12. 2. 2007

Klíčová slova

trombóza esovitého splavu – etiologie –
diagnostika – léčba – CT – MRI – mastoi-
ditida – cholesteatom

Key words

sigmoid sinus thrombosis – etiology –
diagnosing – treatment – CT – MRI –
mastoiditis – cholesteatoma

Vytvořeno s částečnou podporou grantového projektu IGA MZ NR 8376-3/2005.

Úvod

Klasické příznaky zánětlivé trombózy esovitěho splavu lze dělit na celkové (septická teplota, třesavka, zimnice), místní (zarudnutí, otok a citlivost mastoidu) a na mechanický uzávěr splavu, který může vést k nitrolební hypertenzi.

Díky rozvoji zobrazovacích metod (CT, MRI) jsou dnes diagnostikovány též nezánětlivé mozkové žilní trombózy; v minulosti byly diagnostikovány pouze trombózy zánětlivé. Otogenní zánětlivá trombóza esovitěho splavu je možnou komplikací akutního nebo chronického hnisavého středoušního zánětu, dnes častěji u chronických středoušních zánětů s cholesteatomem, zvláště u dospělých nemocných. U dětí se spíše vyskytuje jako komplikace akutního středoušního zánětu s mastoiditidou. Podávání antibiotik výrazně snížilo mortalitu trombózy splavu, na druhé straně se však změnily klinické příznaky onemocnění. Předmětem našeho sdělení je popis 3 kazuistik a uvedení současného pohledu na trombózu esovitěho splavu.

Vlastní pozorování

Kazuistika 1

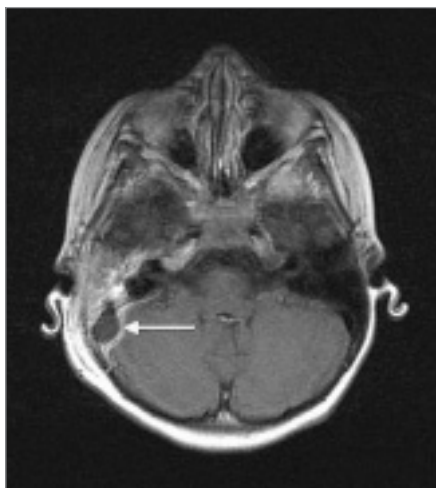
U 5leté dívky se měsíc po akutním středoušním zánětu vpravo, léčeném perorálně Duomoxem, objevily teploty a zvracení. Byla

léčena opět perorálně antibiotiky pro otitidu (Zinnat). Pro podezření na mastoiditidu byla přijata na lůžko dětského oddělení. Laboratorní výsledky při přijetí: leukocytóza s posunem doleva v diferenciálním rozpočtu a CRP 180 mg/l. CT vyšetření vyslovilo podezření na perisinuózní absces esovitěho splavu a MRI vyšetření potvrdilo trombózu esovitěho splavu vpravo (obr. 1a, b). V celkové anestezii byla provedena atikoantromastoidektomie vpravo s obnažením stěny esovitěho a transversálního splavu; byl vypuštěn počínající perisinuózní absces. Punkce splavu nebyla provedena, trombus byl ponechán in situ. Histologické vyšetření sliznice mastoidního systému svědčilo pro chronické zánětlivé změny. Intravenózní léčba antibiotiky (Oframax, Amikin, Zinnat) trvala celkem 18 dní. Byla ordinována i antikoagulační léčba (Clexane) s přechodem na Warfarin. Kultivační vyšetření z ucha bylo negativní. Laboratorní vyšetření odhalila geneticky podmíněný trombofilní stav MTHFR M/wt heterozygot v mutaci C677T. Další vyšetření neprokázala přítomnost Leidenské mutace, nízké hladiny proteinu S, ani nízké hladiny proteinu C. Po jednom roce od operace byl otoskopický nálezh v normě, audiometrické a tympanometrické vyšetření prokázalo normální sluch a tlakové poměry ve středoušní dutině. Kontrolní MRI vyšetření po

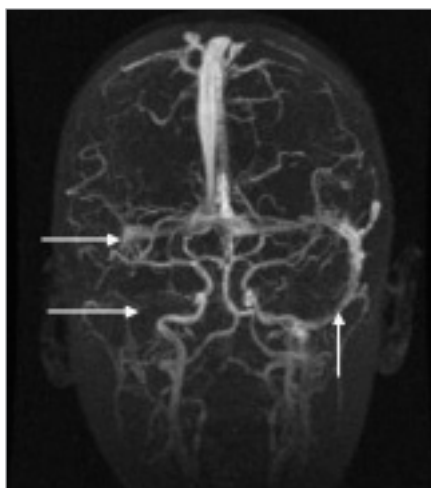
3 letech od operace zobrazilo rekanalizaci a průchodnost nepravidelně stenózovaného esovitěho splavu vpravo (obr. 1c).

Kazuistika 2

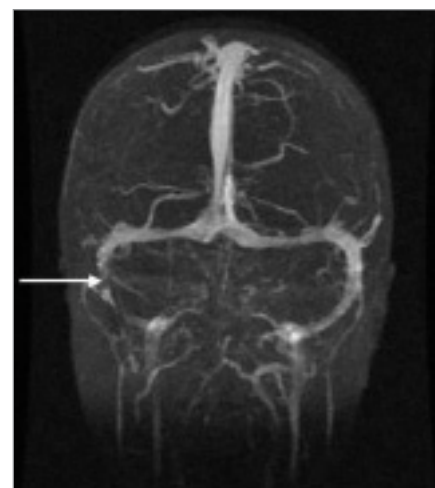
Nemocný věku 69 let, hypertonik, dekompenzovaný diabetik na inzulinoterapii, v minulosti amputována pravá dolní končetina pro diabetickou gangrénu, několik let trvající hluchota levého ucha, měl zápachající výtok z levého ucha trvající déle než jeden rok; inervace lícního nervu bez postižení. Před přijetím na ORL kliniku se objevily febrilie a bolestivý otok temporoparietálně vlevo. Otoskopicky vlevo planum mastoideum prosáklé, lehce zarudlé, palpačně bolestivé; zarudlý, prosáklý a kompletně uzavřený zevní zvukovod, bubínek není patrný. Laboratorní vyšetření: leukocytóza, erytrocyty v normě, hemoglobin klesl během 3 dnů ze 121 na 80 g/l, CRP 173 mg/l. Audiometrické vyšetření svědčilo pro hluchotu levého ucha a presbyakuzi vpravo. Bylo provedeno CT vyšetření (obr. 2a), zjištěna snížená pneumatizace spánkové kosti, zastření mastoidních sklípků a rozpad kosti s destrukcí zadní hrany pyramidy směrem k sinus sigmoideus a ke kalvě dorzálně nad pyramidou. Defekt kosti přecházel v subperiosteální absces temporoparietálně (obr. 2b). Po podání kontrastní látky se nezobrazil sinus sigmoideus



Obr. 1a. Kazuistika 1, T1 vážený MR obraz v transversální rovině. Trombóza esovitěho splavu vpravo, „delta sign“ s opacifikací stěny trombózaného rozšířeného splavu (šipka).



Obr. 1b. Kazuistika 1, koronární MIP obraz 2D TOF venózní MR angiografie mozku. Je průkazná absence signálu z laterálních partií transversálního a z esovitěho splavu vpravo (horizontální šipky), je průkazný tok v esovitěm splavu vlevo (vertikální šipka).

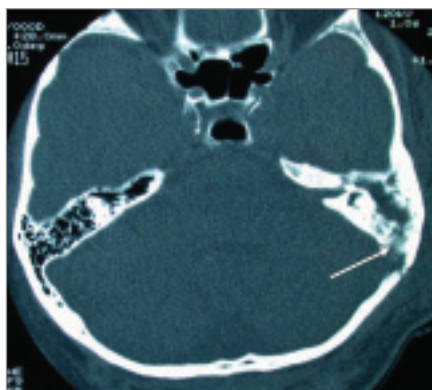


Obr. 1c. Kazuistika 1, koronární MIP obraz 2D TOF venózní MR angiografie mozku. Kontrola po třech letech od operace. Je přítomna částečná rekanalizace nepravidelně stenózovaného esovitěho splavu vpravo (šipka).

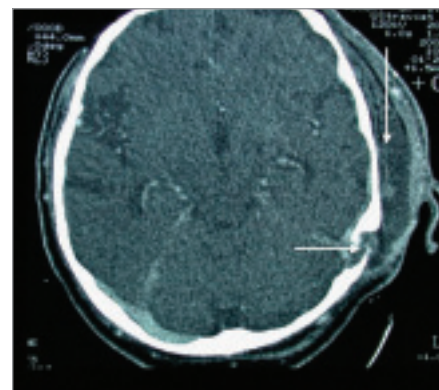
a sinus transversus. Následovala tympano-atikomastoidektomie (radikální operace) se snesením zadní stěny zvukovodu, neboť byl peroperačně diagnostikován chronický středoušní zánět s cholesteatomem, subperiosteální absces, perisinuózní absces, trombóza esovitého a transversálního splavu, pachymeningitida střední a zadní jámy lební a dehiscence stěny kanálu lícního nervu. Splav nebyl punktován, trombus byl ponechán in situ. Kultivační vyšetření potvrdilo přítomnost smíšené flory: aeroby *Arcanobacterium pyogenes*, anaeroby *Fusobacterium*, *Veillonella*, *Bacteroides*, *Peptococcus*, *Leptotrichia*. Antibiotická léčba (Augmentin, Klimicin, Avrazor, Unasyn) spolu s podáním Clexane trvala 18 dní. MRI vyšetření 13. den po operaci svědčilo pro neprůchodnost sinus sigmoideus a transversus vlevo (obr. 2c). Sonograficky byla zjištěna průchodnost levé vnitřní jugulární žíly. Nemocný byl propuštěn v dobrém klinickém stavu 19. den po operaci.

Kazuistika 3

50letý technik udal, že v dětském věku trpěl na časté oboustranné záněty středouší, v dospělosti měl několikrát záchvat migrény. Koncem července 2006 po píchnutí vosou do hřbetu levé ruky se do rána vyvinul otok ruky i předloktí, měl zvětšené a bolestivé uzliny v podpaždí vlevo. Po 3 dnech klidu potíže odezněly. Po necelých 3 týdnech, když se vracel z týdenní turistické dovolené, se náhle objevila bolest hlavy s maximem v zátylí, dipopie a nejistá chůze. Dalšího dne byl přijat na JIP neurologického oddělení s intracerebrálním krvácením parietálně vpravo, s výrazným kolaterálním edémem dle CT v rozsahu 4 × 3 × 4 cm. Laboratorní vyšetření: leukocyty a erytrocyty byly v normě. V popředí klinického nálezu byla levostranná hemianopie a lehká levostranná hemiparéza. Přes postupnou regresi ložiskové symptomatiky se při kontrole CT mozku akcento-



Obr. 2a. Kazuistika 2, CT vyšetření v horizontální rovině. Zjištěna snížená pneumatizace spánkové kosti, zastření mastoidních sklípků a rozpad kosti s destrukcí zadní hrany pyramidy směrem k sinus sigmoideus (šipka).

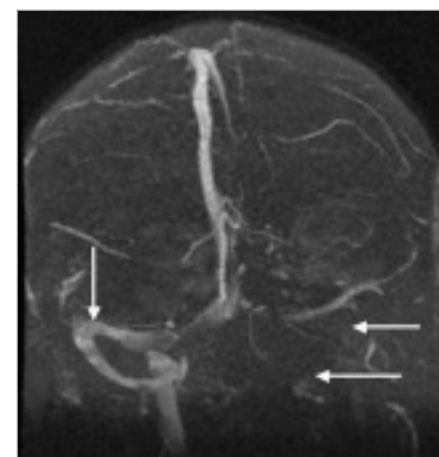


Obr. 2b. Kazuistika 2, CT vyšetření hlavy v horizontální rovině. Přítomen defekt kosti (horizontální šipka) přecházející v subperiosteální absces přecházející v subperiosteální absces temporoparietálně vlevo (vertikální šipka).

val edém v okolí krvácení, a proto bylo doporučeno MRI vyšetření. Na MRI s flebografií byl nalezen nejen rozsáhlý hematom parietálně vpravo, ale rovněž trombóza sinus transversus a sinus sigmoideus vlevo, zasahující až do vena jugularis interna (obr. 3a) a parciální trombóza sinus sagittalis superior. Byla zahájena antikoagulační terapie Fraxiparinem v plné dávce po dobu 16 dnů, která byla následně převedena na Warfarin. ORL konziliář diagnostikoval normální sluch a tlakové poměry ve středoušní dutině, při hodnocení částečného zastření pneumatického systému spánkové kosti bez rozpadu sept na CT (obr. 3b) doporučil konzervativní postup. Laboratorní odběry na trombofilní stav byly negativní. Nemocný byl při propuštění zcela bez potíží a již bez ložiskových příznaků.

Diskuse

Diagnostické zobrazovací metody (CT, MRI, MR angiografie), laboratorní vyšetření (koagulační, hematologické, genetické) a antibiotická terapie výrazným způsobem mění pohled na trombózu esovitého splavu [7,8].

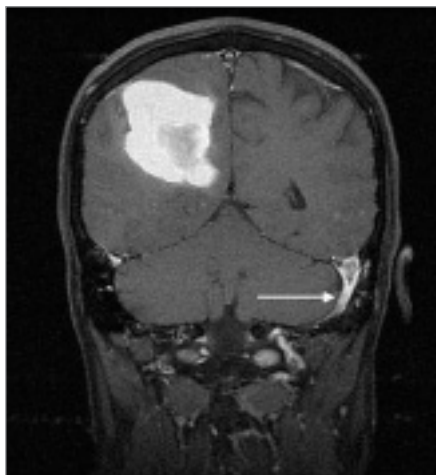


Obr. 2c. Kazuistika 2, koronární MIP obraz 2D TOF venózní MR angiografie mozku, 13. den po operaci. Neprůchodnost esovitého a transversálního splavu vlevo (horizontální šipky), kontralaterálně průchodný splav (označen vertikální šipkou).

Lze rozlišit trombózu esovitého splavu infekční na podkladě okolního zánětu nebo neinfekční, vlivem trombofilního stavu (tab. 1).

Tab. 1. Klinické dělení trombóz esovitého splavu.

trombóza esovitého splavu	hyperkoagulační stav	obecná charakteristika nemocného
neinfekční trombóza (kazuistika 3)	velmi často přítomen	mladistvé ženy, kuřačky, antikoncepce, gravidita
infekční trombóza s chronickým středoušním zánětem s cholesteatomem (kazuistika 2)	nepřítomen	starší dospělí často diabetes mellitus
infekční trombóza s akutní mastoiditidou (kazuistika 1)	často přítomen	děti



Obr. 3a. Kazuistika 3, T1 vážený MR obraz po podání kontrastní látky i.v. v koronární rovině. Intraaxiální hematom parietálně vpravo s přítomností T1w hyperintenzního extracelulárního methemoglobinu, patrný již na CT. Trombóza sinus transversus a sinus sigmoideus vlevo (šipka), s již nativně T1w hyperintenzním trombem a zvýšenou opacifikací stěny splavu po podání kontrastní látky.

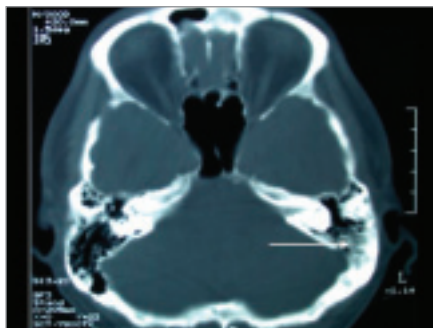
Etiologie trombózy esovitého splavu

V předantibiotické éře se trombóza splavu vyskytovala především u dětí jako komplikace akutního středoušního zánětu [2,4,10,15]. Dnes postihuje trombóza splavu častěji dospělé s chronickým středoušním zánětem s cholesteatomem. Kultivačně bývá potvrzena smíšená flóra, anaeroby, *Bacteroides*, enterokoky a gram negativní tyčinky.

Neinfekční trombózy esovitého splavu vznikají z lokálních nebo celkových příčin. Mezi lokální příčiny patří lumbální punkce, mozkové nádory a ikty, invazivní výkony na jugulární žíle a v nitrolebí. Celkové vlivy jsou velmi pestré, jedná se o těhotenství, šestinedělí, léčbu estrogény, hormonální antikoncepci, koagulační poruchy, pooperační období, abnormity erytrocytů, malignity (lymfomy, leukémie, karcinomy) a systémová onemocnění (lupus erythematosus, Wegenerova granulomatóza) a dehydrataci [13].

Výskyt trombózy esovitého splavu

Pokles výskytu trombózy esovitého splavu s nástupem antibiotické terapie je patrný z práce Hybáška, který uvádí celkem 100 případů otogenních sepsí v letech 1920–1930



Obr. 3b. Kazuistika 3, CT spánkové kosti v horizontální rovině. Je přítomno částečné zastření pneumatického systému (šipka) levé spánkové kosti, bez rozpadu mezisklípkových sept.

a pouze 16 otogenních sepsí pozorovaných v letech 1946–1965 [14].

Rosen et al zjistili díky rozvoji zobrazovacích metod vyšší četnost neseptických trombóz splavu bez souvislosti se středoušním zánětem, především u mladých žen kuřáček, které jsou gravidní, nebo u žen užívajících hormonální antikoncepci [16]. Dnes je trombofilní stav jednoznačně považován za predisponující faktor trombózy splavu, proto je vždy doporučeno vyšetření koagulačních faktorů, zvláště u nemocných bez přítomnosti chronického středoušního zánětu s cholesteatomem [1,11].

Systematickou klasifikaci hlavních vrozených protrombotických stavů uvádějí Crowther a Kleton [5]. První skupinu tvoří onemocnění s vrozeným defektem inhibitorů koagulace. Druhá skupina je charakterizována zvýšenou hladinou nebo účinností koagulačních faktorů.

Příčinou trombózy u první kazuistiky byl chronický místní zánět s přechodem na cévní stěnu, spolupodílejícími faktory byly relativní hypohydratace při trvajících febrilních a vrozený trombofilní stav (heterozygot MTHFR). U kazuistiky 2 byl vznik trombózy podmíněn neléčeným chronickým středoušním zánětem s cholesteatomem a diabetes mellitus. Naopak u kazuistiky 3 je trombóza splavu neotogenní etiologie s pravděpodobným vlivem fyzické zátěže, dehydratace a zvětšených uzlin v podpaždí po píchnutí vosou.

Klinický obraz trombózy esovitého splavu

Příznakem otogenní trombózy splavu bývá otalgie, výtok z ucha, retroaurikulární pro-

sáknutí a zarudnutí, teplota, sepse, dále bolesti hlavy a někdy i krku, zvracení, vzácně meningeální příznaky a obrna lícního nervu. V krevním obraze lze zjistit anémii (kazuistika 2), leukocytózu a trombocytopenii.

Neinfekční trombózy esovitého splavu se projevují bolestmi hlavy v temporoparietální oblasti vlivem zvýšeného nitrolebního tlaku, epileptickými záchvaty, psychickými změnami a rozvojem ložiskové mozkové symptomatiky. U některých nemocných se může vyskytnout částečné zastření mastoidních sklípků, jedná se však pouze o edém sliznice vlivem poruchy žilního odtoku (kazuistika 3). Patologický nále v mastoidním systému vzniká sekundárně a není indikací k chirurgické léčbě.

Zobrazovací metody a diagnostika trombózy esovitého splavu

Klíčovou roli v diagnostice hraje CT nebo MRI vyšetření s kontrastem. Na CT lze identifikovat typický příznak prázdného delta obrazu nebo se objevuje prstencový enhancement v okolí; v místě trombu kontrastní látka chybí [12,16]. MR má větší senzitivitu než CT, tedy při podezření na trombózu by při negativním CT mělo následovat vyšetření MR [9,13]. Větší senzitivitu MR demonstruje i námi pozorovaná kazuistika 1.

Terapie trombózy esovitého splavu

Zlatým standardem v léčbě zánětlivé otogenní trombózy esovitého splavu je intravenózní antibiotická terapie a chirurgická sanace zánětu. U nemocných bez cholesteatomu je provedena kortikální nebo rozšířená mastoidektomie (kazuistika 1); u chronického středoušního zánětu s cholesteatomem pak radikální operace se snesením zadní stěny zvukovodu (kazuistika 2). Vždy je nutné obnažit postiženou stěnu splavu až do jejího normálního vzhledu, případně provést diagnostickou punkci splavu [14]. Nejednotné jsou názory na přístup k vlastnímu trombu, který lze ponechat nebo provést protnutí stěny splavu a vybavit trombus s následnou tamponádou splavu. Punkci splavu či vybavení trombu neprovádíme, pokud se nejedná o sepsi či septikopyemii, pokud je stěna splavu elastická a pokud zobrazovací metody prokazují alespoň částečný průtok. Wong et al dokonce hodnotí úspěšnou konzervativní antibiotickou léčbu dětí s trombózou splavu bez mastoidektomie [18].

Antikoagulační terapie a podvaz vnitřní jugulární žíly jsou kontroverzně užívané metody u zánětlivých trombóz splavu. Podání antikoagulační léčby na jedné straně brání nárůstu trombu, na straně druhé může vést k uvolnění septických embolů, k trombocytopenii, k osteoporóze, k hemoragické kožní nekróze, k nekontrolovatelnému krvácení v operačním poli a ke spontánnímu mozkovému krvácení, zvláště pokud je přítomna nitrolební hypertenze. Antikoagulační léčba by měla být rezervována pro nemocné s narůstáním trombu, s progresí neurologických příznaků a trváním teploty, přes intenzivní antibiotickou terapii [3]. U našich 3 pospaných nemocných jsme vždy indikovali antikoagulační léčbu.

V roce 1938 Cody uvedl důvody nutnosti podvazu jugulární žíly: prevence generalizace infekce, ochrana proti smrtelné embolizaci, podvaz nevede k progresi trombu. Naopak v roce 1935 Lyman uvedl argumenty proti podvazu jugulární žíly: existuje řada bezpříznakových nemocných s náhodně zjištěným trombem splavu při sanaci spánkové kosti, septické stavy se často objevují po podvazu jugulární žíly, zvláště pokud byl podvaz nad odstupem v. facialis [17]. Podvaz jugulární žíly je dnes doporučen, pokud jsou přítomny septické metastázy embolů nebo zánětlivé krční příznaky, které jsou známkou šíření trombu do jugulární žíly nebo když neklesá teplota po 72 hodinách od zahájení medikamentózní a chirurgické léčby [6]. Podvaz jugulární žíly není indikován jako primární chirurgická léčba [17]. My jsme neprovedli podvaz jugulární žíly ani vybavení trombu u žádného nemocného.

U neinfekčních trombóz splavu je doporučena antikoagulační léčba, nasazení i.v. heparinu kontinuálně nebo nízkomolekulárního heparinu s pravidelným sledováním koagulačních parametrů. Po stabilizaci stavu se pře-

chází na Warfarin většinou po dobu 6 měsíců [13]. Léčba trombózy splavu směřuje k prevenci nárůstu trombu. Je třeba vyloučit exogenní rizikové faktory trombofilních stavů, jako perorální antikoncepci a kouření.

Prognóza trombózy esovitého splavu

Před zavedením chirurgické léčby zánětlivé trombózy splavu a podáváním antibiotik mělo onemocnění 100% mortalitu. Po roce 1920, kdy byly vypracovány operační techniky léčby a začala být podávána antibiotika, se mortalita pohybovala mezi 10 až 36 %, dnes klesá i na 0 % [14]. U všech 3 námi pozorovaných nemocných došlo ke zhojení trombózy esovitého splavu.

Literatura

1. Barbara M, Consagra C, Buongiorno G, Monini S, Bandiera G, Filippo R. Genetically induced deep venous thrombosis presenting as acute mastoiditis. *J Laryngol Otol* 2005; 119: 308–310.
2. Bárta T. Otogenná sepsa a sinustrombóza na klinice v Bratislavě 1946–1965. *Česk Otolaryngol* 1969; 18: 115–118.
3. Bradley DT, Hashisaki GT, Mason JC. Otogenic sigmoid sinus thrombosis: what is the role of anticoagulation? *Laryngoscope* 2002; 112: 1726–1729.
4. Brosch E. Hnisavý zánět vnitřního ucha, hlíza mozečku a trombóza esovitého splavu jako komplikace vleklého zánětu středoušního. *Česk Otolaryngol* 1962; 11: 236–239.
5. Crowther MA, Kleton JG. Congenital thrombophilic states associated with venous thrombosis: a qualitative overview and proposed classification system. *Ann Internal Med* 2003; 138: 128–134.
6. Delbrouck C, Mansbach AL, Blondiau P. Otogenic thrombosis of the lateral sinus: report of a case in child. *Acta oto-rhino-laryngol belg* 1996; 50: 221–226.

7. Einhäupl K, Bousser M-G, de Bruijn SFTM, Ferro JM, Martinelli I, Masuhr F et al. EFNS guideline on the treatment of cerebral venous and sinus thrombosis. *Eur J Neur* 2006; 13: 553–559.

8. Fayad P. Intracranial sinovenous disease. *Continuum life learning in neurology*. Philadelphia: Lippincott Williams & Wilkins 2003: 205–215.

9. Jose J, Coatesworth AP, Antony R, Reilly PG. Life threatening complications after partially treated mastoiditis. *Brit Med J* 2003; 327: 41–42.

10. Kaplan DM, Kraus M, Puterman M, Niv A, Leiber A, Fliss DM. Otogenic lateral sinus thrombosis in children. *Internal J Pediatr Otorhinolaryngol* 1999; 49: 177–183.

11. Oestreicher-Kedem Y, Raveh E, Kornreich L, Yaniv I, Tamary H. Prothrombic factors in children with otitis media and sinus thrombosis. *Laryngoscope* 2004; 114: 90–95.

12. Ooi EH, Histon M, Hunter G. Management of lateral sinus thrombosis: update and literature review. *J Laryngol Otol* 2003; 117: 932–939.

13. Peisker T, Bartoš A. Mozková žilní trombóza – stále opomíjené onemocnění. *Neurolog pro praxi* 2006; 3: 160–163.

14. Pellant A. Záněty ucha, nosu, vedlejších nosních dutin a nitrolebí a jejich vzájemné vztahy [habilitační práce]. Hradec Králové: Lékařská fakulta UK 1995.

15. Pihrt J. Bezhorečná trombóza esovitého splavu. *Česk Otolaryngol* 1953; 2: 161–165.

16. Rosen A, Scher N. Nonseptic lateral sinus thrombosis: the otolaryngologic perspective. *Laryngoscope* 1997; 107: 680–683.

17. Teichgraeber JF, Per-Lee JH, Turner JS. Lateral sinus thrombosis: a modern perspective. *Laryngoscope* 1982; 92: 744–751.

18. Wong I, Kozak FK, Poskitt K, Ludemann JP, Harriman M. Pediatric lateral sinus thrombosis: retrospective case series and literature review. *J Otolaryngol* 2005; 34: 79–85.

www.currentjournals.cz