

Pulzní radiofrekvenční terapie radikulární bolesti

Pulsed Radiofrequency of Radicular Pain

Souhrn

Neuropatická bolest vyvolaná drážděním míšního nervu je jedním z nejčastějších symptomů provázejících degenerativní nebo pourazové stavy páteře. Terapie radikulární bolesti zahrnuje postupy farmakologické, rehabilitační, psychologické, minimálně invazivní a chirurgické. Pokud není indikována operace a konzervativní léčba selže, může být metodou volby radiofrekvenční léčba bolesti. Pulzní radiofrekvenční terapie je řazena mezi neuromodulační postupy, při nichž dochází k dočasným elektrofyziologickým změnám ve vedení bolesti následkem působení elektrického pole o vysoké frekvenci. Cílem této studie bylo ověřit úspěšnost pulzní radiofrekvence v léčbě radikulární bolesti. Na souboru 101 pacientů jsme prokázali významné snížení bolestí nejméně o 30 bodů dle vizuální analogové škály 30. a 180. den po léčbě u 74 (73,3 %), respektive 61 pacientů (60,4 %). Jedinou závažnou komplikací bylo mechanické poškození míšního kořene u nemocné s těžkou skoliózou páteře.

Abstract

Neuropathic pain caused by irritation of spinal nerves is one of the commonest symptoms accompanying degenerative and post-traumatic disorders of the spine. Its treatment includes pharmacotherapy, rehabilitation, psychology, minimally invasive and surgical techniques. Pulsed radiofrequency could be a method of choice if pharmacotherapy had failed and surgery is not indicated. Pulsed radiofrequency is one of the methods of neuromodulation in which temporary electrophysiologic changes of pain transmission due to effects of high frequency electric field occur. 101 patients were included in the study with the aim to prove the efficacy of pulsed radiofrequency in the management of radicular pain. Significant decrease of at least 30 points on visual analogue scale was observed both 30 and 180 days after the therapy in 74 (73,3 %) and 61 (60,4 %) patients respectively. The only serious complication was a mechanical injury to the nerve root in a patient with severe scoliosis.

**T. Gabrhelík¹, P. Michálek^{2,3},
E. Berta¹, M. Adamus¹,
M. Pieran¹, L. Doleček³**

¹ Klinika anesteziologie a resuscitace LF UP a FN, Olomouc

² Department of Anaesthetics, Antrim Area Hospital, Velká Británie

³ Úsek kardiovaskulární anestézie a intenzivní péče ARO, Nemocnice Na Homolce, Praha



MUDr. Tomáš Gabrhelík
Přilucká 4118, 76001 Zlín
e-mail: gabrhelikt@post.cz

Přijato k recenzi: 14. 3. 2007
přijato do tisku: 3. 5. 2007

Klíčová slova

radikulární bolest – pulzní radiofrekvence – neuromodulace

Key words

radicular pain – pulsed radiofrequency – neuromodulation

Úvod

Bolesti zad se obecně řadí mezi civilizační choroby a jsou mezioborovým problémem se širokým společenským a ekonomickým dopadem. U vertebrogenní bolesti schematicky rozlišujeme složku nociceptivní a neuropatickou. Nociceptivní vertebrogenní bolest vychází z pohybujiících se segmentů páteře. V předním kompartmentu páteře se jedná především o diskogenní bolest, v zadním kompartmentu je to facetová bolest. Nociceptivní bolest provází i změny měkkých tkání jako entezopatie, projevy svalové dysbalance nebo lokální svalové hypertonie. Neuropatickou vertebrogenní bolest vyvolává radikulární dráždění, spinální stenóza, neuropatie nebo myelopatie. Radikulární dráždění může být způsobeno úrazem, olistézou, degenerativními procesy ploténky nebo foraminostenózou. Na bolestech zad se mohou podílet i sekundární příčiny. Bolest může vést ke svalovým spazmům, které dále prohlubují algické projevy. Na zpracování bolesti se podílejí i psychologické faktory, protože „tonus“ descendentního traktu determinuje, zda je dráždění z periferie vnímáno jako bolest či nikoli.

Pro správnou diagnózu jsou rozhodující anamnéza a fyzikální vyšetření. Radikulární dráždění má typickou propagaci neuropatických bolestí. Nemocný udává ostrou, palčivou či vystřelující bolest v distribuční zóně nervu. Pečlivé fyzikální vyšetření umožní upřesnit diagnózu a určit segment potíží. Je nutno odlišit bolest pseudoradikulární, která může provázet osteoartrózu zygapofyzeálních kloubů [1], diskogenní bolest, entezopatie nebo lokální svalové hypertonie. Zobrazovací metody spíše doplňují diagnostiku, hrají však důležitou roli při snaze vyloučit akutní stav vyžadující operační řešení. Bohužel bývá malá korelace mezi radiologickým nálezem a symptomy a klinická manifestace obtíží často neodráží příčinu nebo charakter choroby. Specifická příčina bolesti, jako protruze disku, foraminostenóza, spondylolistéza či fraktura obratle bývá nalezena jen u 15 % pacientů s bolestmi bederní páteře [2]. Ve většině případů zůstává zdroj bolestí nejasný nebo neodpovídá radiologickému nálezu [3].

Terapie vertebrogenních bolestí může zahrnovat postupy farmakologické, rehabilitační, psychologické, minimálně invazivní

a chirurgické. Pokud neurochirurg neindikuje operační řešení a konzervativní léčba selže nebo má příliš mnoho nežádoucích účinků, je třeba zvažovat použití intervenčních metod léčby bolesti. V některých případech může být minimálně invazivní terapie i metodou první volby, protože naším cílem je rychlé snížení bolestivého vjemu ve snaze předejít centrální senzitivizaci v důsledku excitace spinálního přenosu a snížené descendentní inhibice a tím rozvoji chronických potíží. Mezi tyto postupy patří především radiofrekvenční (dále RF) léčba bolesti. Pro svou efektivitu a minimální rizika má své pevné místo v algoritmu léčby bolesti ve všech vyspělých zemích. RF terapie je v ČR dostupná od roku 2003 [4].

RF terapie

RF léčba bolesti využívá působení střídavého elektrického pole o vysoké frekvenci na nervovou tkáň. Elektrický proud prochází k cílové struktuře přes perkutánně zavedenou izolovanou jehlu s aktivní špičkou, která plní funkci elektrody (anody). Během vystavení nervové tkáně účinku RF pole je kolem perkutánně zavedené jehlové elektrody produkováno teplo, protože okolní tkáň působí jako rezistor průchodu RF proudu [5]. Analgetického účinku je dosaženo tepelnou destrukcí nervových vláken (**RF termoablace**). V roce 1998 byla Sluijterem vyvinuta izotermická **pulzní RF léčba** [6]. Je řazena mezi neuromodulační postupy, protože působení elektrického pole vede k dočasným elektrofyziologickým změnám ve vedení bolesti [7]. RF pole má biologický efekt na nervovou tkáň, který je nezávislý na teplotě. Expozice nervové tkáně střídavému RF poli nemá účinek na morfolonii, četnost dělení ani metabolismus buněk. Způsobí však transsynaptickou indukci změn v dorzálním rohu míšním, který je integrující oblastí aferentního systému vedení bolesti, a tím dojde k modulaci excitací synaptické transmise [8]. Účinek se projevuje preferenčně na nemyelinizovaných C-vláčkách, větší neurony jsou před elektrickým polem chráněny myelinovou pochvou [9]. Jestliže neuron není dále vystavován působení elektrického pole, může být vedení bolesti po čase obnoveno.

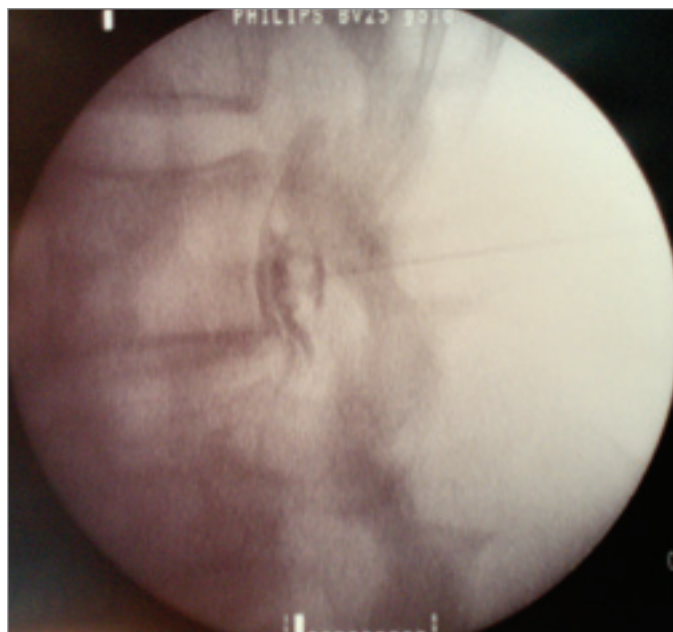Indikacemi pulzní RF terapie DRG (dorsal root ganglion) je kořenové dráždění, neuropatická klaudikace či diskogenní bolest.

Akutní kořenové dráždění je vyvoláno herniací disku a kompresí nervového kořene. Meziobratlová ploténka pak produkuje množství neuroaktivních zánětlivých substancí (fosfolipáza A2, prostaglandiny nebo cytokiny) a vzniká chemické dráždění kořene míšního nervu. Chronické kořenové dráždění může být vyvoláno degenerativními procesy, osteofyty, fibrotickými změnami či foraminostenózou. Nacházíme propagaci neuropatické bolesti v distribuční zóně nervu, hypestezií, parestezií, dysestezií nebo zánikové projevy při postižení motorických vláken. Neurogenní klaudikace je způsobena stenózou páteřního kanálu ve 2 a více etážích (spondylolistéza, úzký páteřní kanál či skolióza). Úroveň pulzní RF-DRG zvolíme dle klinického obrazu, v případě nejednoznačného nálezu se řídíme výsledkem diagnosticko-prognostické blokády kořene lokálním anestetikem. Zvláštní indikací pro pulzní RF terapii DRG je diskogenní bolest v oblasti bederní páteře. Aferentní vlákna z přední části plotének jdou sympatickým provazcem vzhůru do spinálních ganglií Th12, L1 a L2. Zadní kořen L2 je považován za konvergentní strukturu sympatických nociceptivních vláken v oblasti bederní páteře a jeho blokáda přináší až v 50 % případů úlevu od diskogenní bolesti [10].

RF terapie není vhodná pro nekonstantně lokalizovanou nebo generalizovanou bolest (fibromyalgie), pro pacienty s centrální formou bolesti (sclerosis multiplex), či pro pacienty s výraznou psychickou nadstavbou nebo bolestivým chováním. Deprese nebo abnormální chování však nemusí být nutně kontraindikací zákroku, po úspěšné terapii mohou tyto průvodní projevy bolestivých stavů ustoupit. Věk pacienta není kontraindikací. Pokud panuje nejistota o správnosti diagnózy, je nejprve provedena blokáda lokálním anestetikem k ověření účinku terapie. Definitivní RF ošetření je pak provedeno na základě výsledku diagnostické blokády.

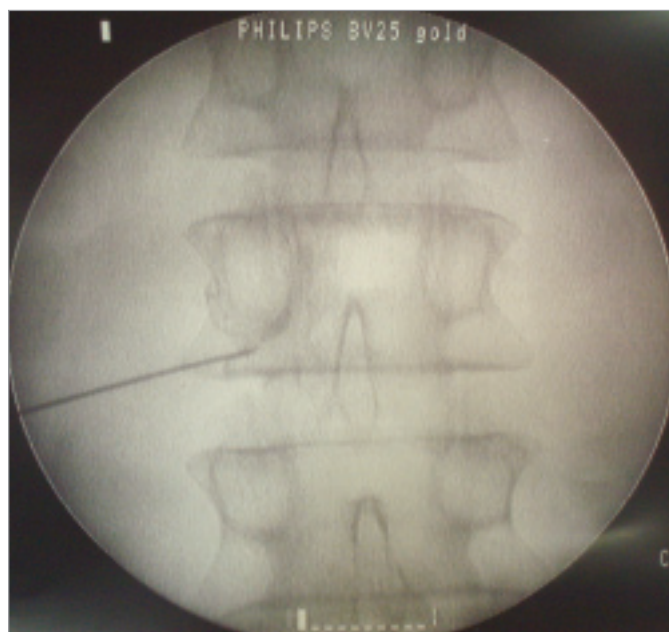
Metodika

Do studie bylo zařazeno 101 nemocných s kořenovým drážděním vyvolaným foraminostenózou, kompresí ploténkou či fibrotickým procesem. Jestliže klinický obraz nebo nález na CT či MRI nebyl indikací k operaci a RHB terapie nevedla během 3 týdnů k ústupu obtíží, byla indikována pulzní RF terapie.



Obr. 1. Pulzní RF-DRG L3 – rtg snímek v boční projekci po aplikaci kontrastní látky.

Vysvětlivky – Pulzní radiofrekvence dorsal root ganglion třetího bederního míšního nervu (pulzní RF-DRG L3).



Obr. 2. Pulzní RF-DRG L3 - rtg snímek v A-P projekci, kontrastní látka se šíří epidurálně.

Vysvětlivky – Pulzní radiofrekvence dorsal root ganglion třetího bederního míšního nervu (pulzní RF-DRG L3), anteroposteriorní (A-P)

Pulzní RF-DRG jsme provedli u 4 pacientů v oblasti krční páteře, u 6 v hrudní, u zbylých nemocných v bederní či sakrální oblasti. V souboru 101 nemocných bylo 47 mužů a 54 žen, průměrný věk 48 let (29–76 let). Sledovali jsme intenzitu bolesti dle vizuální analogové škály (dále VAS), kde 0 znamená žádnou bolest a 100 maximální bolest, a subjektivní spokojenost 30 dní a 6 měsíců po výkonu. Jako uspokojivý efekt jsme hodnotili pokles bolestí o nejméně 30 bodů dle VAS a subjektivní zlepšení celkového stavu o více než 50 %.

Pulzní RF-DRG byly prováděny podle stejného protokolu na pracovištích léčby bolesti ve FN Olomouc a v Nemocnici Na Homolce. Všichni nemocní byli poučeni o povaze zákroku i jeho rizicích, podepsali informovaný souhlas schválený etickou komisí. Kontraindikacemi byly poruchy srážlivosti krve, místní infekce a implantovaný kardiostimulátor, převaha psychogenní komponenty onemocnění nebo psychiatrické onemocnění.

Výkon jsme prováděli ambulantně na operačním sálku pod skiaskopickou navigací. Pacienti byli při zákrocích na hrudní či bederní páteři v pronační poloze s elevovanými pažemi. Při výkonech na krční páteři leželi nemocní na zádech s pažemi u těla. Ski-

skopicky byly lokalizovány příslušné obratle v zadopřední projekci. Zesilovač C-ramene byl posunut kraniokaudálně tak, aby došlo k zarovnání krycích ploch obratlů. Poté byl zesilovač rotován do šikmé projekce v úhlu 25°. Po označení místa vpichu jsme provedli místní anestezii 1% trimekainem. Souběžně s osou C-ramene (Tunnel Vision Technique) byla zavedena 20-G radiofrekvenční izolovaná jehla s 5mm aktivním hrotem (Tyco-Healthcare, USA) a směřována do kraniální části intervertebrálního otvoru. Umístění a vzdálenost hrotu jehly byly opakovaně kontrolovány v laterální projekci (obr. 1). Po vniknutí hrotu jehly do foramina jsme stimulovali selektivně senzitivní vlákna (50 Hz). Hledanou odpovědí byly bolest či parestezie v distribuční zóně nervu při napětí 0,3–0,5 V. Stimulace motorických vláken (2 Hz) vyvolala svalové záškuby při napětí 0,3–0,7 V. Po pozitivním výsledku neurostimulace jsme aplikovali neionickou kontrastní látku, která se šířila podél nervu či epidurálně (obr. 2). Poté jsme provedli pulzní RF terapii při napětí 45 V po dobu 120 s ve 2 cyklech (RF generátor Radionics 3, Radionics Inc., USA). Teplota nesměla přesáhnout 42 °C [11]. Protože dochází k iritaci nervových vláken elektrickým polem bez termolýze, aplikovali

jsem na závěr procedury 20 mg metylprednisolonu. Po zákroku byly sledovány vitální funkce pacientů po dobu 2 hodin na expectantním lůžku. Před propuštěním byla zhodnocena bolest, dále stav místa vpichu jehly a celkové neurologické funkce. Nemocný obdržel kontaktní telefonní číslo pro nahlášení případných komplikací či nežádoucích účinků.

Výsledky

V období od ledna 2004 do března 2006 jsme sledovali v souboru 101 nemocných s kořenovým drážděním intenzitu bolesti dle VAS a subjektivní spokojenost 30 a 180 dní po pulzní RF-DRG. 30 dní po zákroku popsalo 74 pacientů (73,3 %) pokles bolestí o nejméně 30 bodů dle VAS a subjektivní zlepšení celkového stavu o více než 50 %. Bolest přetrvávala u 27 nemocných (26,7 %). 6 měsíců po léčbě udávalo uspokojivý efekt 61 pacientů (60,4 %), návrat bolestí jsme zaznamenali u 40 sledovaných (39,6 %). Jen 13 nemocných (12,9 % z n = 101) mělo bolest 180. den, když předtím 30. den popisovali pozitivní výsledek. Těchto 13 nemocných tvoří 17,6 % ze 74 pacientů, kteří 30. den měli analgezii. U 61 nemocných (82,4 %) z těch, kteří měli pokles bolestí po

Tab. 1. Efektivita PRF-DRG 30 a 180 dní po zákroku.

		180 dní		celkem
		analgezie (0)	bolest (1)	
30 dní	analgezie (0)	61	13	74
	bolest (1)	0	27	27
celkem		61	40	101

Vysvětlivky – pulzní radiofrekvence dorsal root ganglion (PRF-DRG)

30 dnech ($n = 74$), trvala analgezie i 180. den. Žádný nemocný neudával uspokojivý efekt 180. den od léčby, pokud měl bolesti 30. den (tab. 1). Výskyt bolesti v obou skupinách (30 a 180 dní) byl signifikantně nižší, než tomu bylo před léčbou. Počet nemocných s bolestí 180 dní po zákroku je vyšší než po 30 dnech ($p = 0,0002$). Snížení denních dávek opioidů či antiepileptik 30 dní po zákroku jsme zaznamenali u 45 ze 101 pacientů (44,5 %). 20 nemocných s pozitivním efektem léčby po 30 dnech udalo pokles bolesti dle VAS, nedošlo však ke snížení dávek analgetik, 9 pacientů neužívalo analgetika před zákrokem ani po něm. Sedm sledovaných podstoupilo po neúspěšném výsledku pulzní RF neurochirurgický zákrok. K opakování pulzní RF-DRG se po návratu potíží za 3–18 měsíců dostavilo 26 nemocných.

Zaznamenali jsme 1 vážnou komplikaci. Nemocná s těžkou skoliózou udávala po pulzní RF-DRG anestezii v zóně L3, pravděpodobně vlivem mechanického poškození míšního kořene L3. Další komplikace nebyly závažné. Ve 2 případech protrahované krvácení, 5 pacientů referovalo bolest v místě vpichu po dobu 3 dní. Získané údaje jsme analyzovali pomocí statistického softwarového balíku SPSS for Windows v. 11.5.2.1 (SPSS Inc, USA, www.spss.com). K porovnání počtu nemocných trpících bolestí ve skupinách 30 dní a 180 dní po pulzní RF jsme použili McNemarův test.

Diskuse

Vertebrogenní bolest je široký společenský problém, který vyžaduje komplexní přístup a multidisciplinární léčbu. V Belgii je ročně vykazováno 5,7 milionu dní absence (29 % z celkového počtu) jen pro bolesti bederní páteře a symptomy s ní spojené [12]. Logickou snahou je léčit projevy akutní bolesti na počátku a zabránit tak nejen utrpení, ale

i vzniku chronické bolesti. I když se jen u 8 % pacientů s akutní epizodou bolestí bederní páteře vyvine chronická bolest, tato skupina pacientů spotřebuje přibližně 75 % zdrojů péče vynaložené na léčbu tohoto problému [13]. Minimálně invazivní metody léčby nabízejí nové perspektivy pro pacienty trpící refrakterní bolestí zad nereačující na konvenční terapii.

V roce 1977 byla poprvé provedena RF termolýze DRG teplotou 75 °C [14], ale metoda pro mnoho nežádoucích účinků plynoucích z deafferentace nedošla rozšíření. Obrat přišel v roce 1980, kdy byly na trh uvedeny nové elektrody malých rozměrů pro léčbu spinální bolesti. Tím se RF stala metodou minimálně invazivní a velmi bezpečnou, i když byla stále řazena mezi destruktivní postupy léčby bolesti. RF terapie zaznamenala dramatický rozvoj v celosvětovém měřítku až poté, kdy v roce 1998 publikoval Sluiter své první zkušenosti s pulzní RF léčbou [15].

Pulzní RF léčba radikulárních bolestí vykazuje vysokou úspěšnost při minimálních rizicích. Umožňuje neuromodulaci vedení bolestivého vjemu bez poškození morfologie motorických či senzitivních vláken [16]. Van Wijk ve své retrospektivní studii uvádí 59% úspěšnost v souboru 279 nemocných 2 měsíce po pulzní RF-DRG v lumbosakrální oblasti. Průměrná doba úlevy od bolesti u pacientů s pozitivním efektem byla 3,7 let [17]. Další dvojitě slepá randomizovaná studie prokázala signifikantní snížení bolesti dle VAS za 3 měsíce a redukcii analgetik u pacientů, kteří podstoupili pulzní RF-DRG v krční oblasti, ve srovnání s kontrolní skupinou [18]. Autoři nezaznamenali žádné komplikace. Naproti tomu dvojitě slepá, randomizovaná studie Geurtse et al neprokázala na souboru 45 nemocných benefit

RF termolýze DRG v lumbosakrální oblasti ve srovnání s aplikací lokálních anestetik [19].

Náš výzkum prokázal, že pulzní RF-DRG je účinnou analgetickou metodou pro pacienty s radikulární bolestí. Akutní úspěšnost metody byla 73,3 %, 6 měsíců po zákroku udávalo 60,4 % pacientů snížení bolesti podle VAS nejméně o 30 bodů. Pokud nemocný pocítoval úlevu 30. den po ošetření, pak s vysokou pravděpodobností (0,824) byl bez bolesti i po půl roce. Pokud nemocný neměl úlevu po 30 dnech, trvaly bolesti i po 180 dnech. Díky své minimální invazivitě je pulzní RF dobře snášena a při rekurenci potíží nabízí možnost výkonu snadno zopakovat. I proto jsme nemocné v naší studii sledovali v krátkodobém a střednědobém horizontu. Limitujícím faktorem této studie je absence kontrolní skupiny. Z etických důvodů jsme však nemohli zařadit skupinu zdravých dobrovolníků. Na podkladě fyzikálního a neurologického vyšetření jsme vyloučili pacienty s pseudoradikulární bolestí, myelopatií či výraznou psychickou nadstavbou s bolestivým chováním.

Závěr

Minimálně invazivní metody léčby nabízejí nové perspektivy pro pacienty trpící bolestí nereačující na konvenční terapii. Pulzní RF léčba je účinná a velmi bezpečná. Nemocným s radikulární bolestí přináší úlevu od bolesti a umožňuje redukovat farmakoterapii. V případě návratu potíží je snadno opakovatelná. RF léčba by měla pro svou menší náročnost a nízkou četnost komplikací předcházet použití invazivnějších metod, jako jsou implantace epidurálních a subarachnoidálních katétrů s porty, neuromodulační techniky či rizotomie.

Literatura

1. Fukui S, Ohseto K, Shiotani M, Ohno K, Karasawa H, Naganuma Y. Distribution of referred pain from the lumbar zygoapophyseal joints and dorsal rami. Clin J Pain 1997; 13: 303–307.
2. Spitzer WO, LeBlanc FE, Dupuis M. Scientific approach to the assessment and management of activity-related spinal disorders. Report of the Quebec Task Force on Spinal disorders. Spine 1987; Suppl 12: 9–59.
3. Jensen MC, Brant-Zawadzki MN, Obuchowski N, Modic MT, Malkasian D, Ross JS.

Magnetic resonance imaging of the lumbar spine in people without back pain. *New Engl J Med* 1994; 331: 69–73.

4. Gabrhelík T, Michálek P. Radiofrekvenční léčba bolesti. *Anest intenziv Med* 2004; 15(4): 197–203.

5. Sluijter ME, Racz G. Technical Aspects of Radiofrequency. *Pain practice* 2002; 3: 195–200.

6. Sluijter ME, van Kleef M. Characteristics and mode of action of radiofrequency lesions. *Current Rev of Pain* 1998; 2: 143–150.

7. Higuchi Y, Nashold BS, Sluiter ME, Cosman E, Pearlsein RD. Exposure of the dorsal root ganglion in rats to pulsed radiofrequency currents activates dorsal horn lamina I and II neurons. *Neurosurgery* 2002; 50: 850–856.

8. Cahana A, Muller D. Pulsed radiofrequency (PRF) but not radiofrequency lesions, transiently modulates excitatory synaptic transmission in organotypic nervous tissue cultures. *Pain* 2002; 3: 25.

9. Hamann W, Abou-Sherif S, Thompson S, Hall S. Pulsed radiofrequency applied to dor-

sal root ganglia cause a selective increase in ATF3 in small neurons. *Eur J Pain* 2006; 10: 171–176.

10. Nakamura SI, Takahashi K, Takahashi Y, Yamagata M, Moriya H. The afferent pathways of discogenic low-back pain. Evaluation of L2 spinal nerve infiltration. *J Bone Joint Surg Br* 1996; 78(4): 606–612.

11. Raj PP, Lou L, Erwine S, Staats PS, Walkman SD. Radiographic Imaging for Regional Anesthesia and Pain Management. Philadelphia: Churchill Livingstone; 2003: 128–131.

12. van Zundert J, van Kleef M. Low back pain: from algorithm to cost effectiveness? *Pain Pract* 2005; 5(3): 179–189.

13. Masquellier E, le Polain B, Vissers K, Crombez G, De Laat A. Ruggijn in Belgie: een epidemiologische enquête. *Newsletter Belgian Pain Society* 2002: 11.

14. Uematsu S. Percutaneous electrothermo-coagulation of spinal nerve trunk, ganglion and rootlets. In: Eds Schmidl HH, Sweet WS (Eds). *Current technique in operative neurosurgery*. New York: Grune and Stratton 1977: 176–781.

15. Sluijter ME, Cosman E, Rittman W, van Kleef M. The effect of pulsed radiofrequency fields applied to the dorsal root ganglion: a preliminary report. *Pain Clin* 1998; 11: 109–117.

16. Michálek P, Gabrhelík T. Pulzní radiofrekvenční léčba – nová alternativa na poli neuromodulace? *Bolest* 2005; 4: 217–222.

17. Van Wijk RMAW, Geurts JWM, Wynne HJ. Long-lasting analgesic effect of radiofrequency treatment of the lumbosacral dorsal root ganglion. *J Neurosurg (Spine 2)* 2001; 94: 227–231.

18. van Zundert J, Patin J, Kessels A, Lame I, van Suijlekom H, van Kleef M. Pulsed radiofrequency adjacent to the cervical dorsal root ganglion in chronic cervical radicular pain: a double blind sham controlled randomized clinical trial. *Pain* 2007; 127: 173–182.

19. Geurts JW, van Wijk RM, Wynne HJ, Hammink E, Buskens E, Lousberg R et al. Radiofrequency lesioning of dorsal root ganglia for chronic lumbosacral radicular pain: a randomised, double-blind, controlled trial. *Lancet* 2003; 361: 360–361.

www.pro-fovia.com