proLékaře.cz | 13.7.2025

Transforaminální lumbo-sakrální mezitělová fúze (TLIF) s instrumentací: prospektivní studie s minimálně 20měsíčním sledováním

Transforaminal lumbar interbody fusion (TLIF) and instruments. Prospective study with the minimum of 20-month follow-up.

Souhrn

Cíl: Cílem této práce bylo prospektivní vyhodnocení možností TLIF při terapii istmických a degenerativních nízkostupňových spondylolistéz (stupeň jedna dle Meyerdinga) lumbosakrální páteře (LS) páteře. *Metodika:* Na základě informovaného souhlasu byla stabilizace LS páteře technikou TLIF indikována u 38 pacientů, 34 (95 %) splnilo požadavky studie. Interval mezi operací a poslední ambulantní kontrolou se pohyboval v rozmezí 20 až 36 měsíců (průměrně 24 měsíců). Unilaterální technikou bez laminektomie bylo operováno 21 pacientů (1. skupina), u 13 pacientů (2. skupina) byla provedena dekomprese kanálu laminektomií či parciální laminektomií a následně unilaterální TLIF. Vždy byla implantována pouze 1 mezitělová klícka, tato byla plněna autologní kostí získanou v místě přístupu. Předmětem hodnocení byl objektivní neurologický obraz, před a pooperační Oswestry Disability Index (ODI), rovněž celková intenzita bolesti vyjádřená vizuálním analogovým skóre (VAS), celková pooperační spokojenost pacientů. Po 2 letech bylo provedeno i CT ke zhodnocení meziobratlového spojení a pozice šroubů. *Výsledky:* Byly zjištěny statisticky významné poklesy středních hodnot škál před a po operaci. Střední hodnota ODI poklesla z 52,8 na 23,2 ($p < 0,01$) v první skupině a ze 47,2 na 25,5 ($p < 0,01$) ve skupině druhé. Obdobně poklesla hodnota škály VAS v 1. skupině z 7,7 na 3,6 ($p < 0,01$) a druhé z 7,4 na 3,8 po operaci ($p < 0,01$). Zároveň nebyl nalezen statisticky významný rozdíl mezi výsledky jednotlivých skupin ($p > 0,05$). Celkem bylo zavedeno 132 transpedikulárních šroubů – mimo pedikl bylo 5 % šroubů v 1. skupině a 7 % šroubů ve skupině 2. Mezi oběma skupinami nebyl nalezen statisticky významný rozdíl v zavedení šroubů ($p > 0,01$). V první skupině bylo dosaženo ve všech případech dobré kostní fúze, ve druhé skupině byla zjištěna pseudoartróza v jednom fúzovaném segmentu. *Závěr:* Mírně lepších klinických výsledků bylo dosaženo v první skupině, rozdíl nebyl statisticky významný. TLIF je bezpečnou technikou stabilizace LS páteře, riziko zavedení šroubu mimo pedikl nesouvisí s rozsahem revize kanálu. Jedna mezitělová klícka plněná autologní kostí z místa přístupu dostačuje pro dosažení kvalitní mezitělové fúze. Klinický výsledek nekoreluje s kvalitou kostní fúze.

P. Vaněk[1], K. Saur[2]

[1] Neurochirurgická klinika 1. LF UK a ÚVN Praha
[2] Neurochirurgické oddělení Masarykovy nemocnice, Ústí nad Labem

MUDr. Petr Vaněk
Neurochirurgická klinika 1. LF UK a ÚVN Praha
Ústřední vojenská nemocnice
U Vojenské nemocnice 1200
169 02 Praha 6
e-mail: petr.vanek@uvn.cz

Přijato k recenzi: 24. 1. 2007
Přijato do tisku: 3. 5. 2007

Klíčová slova
spondylolistéza – transforaminální mezitělová fúze – TLIF – radiologický výsledek

Key words
spondylolisthesis – transforaminal lumbar interbody fusion (TILF) – radiological result

proLékaře.cz | 13.7.2025

Abstract

Objective: The objective of the study was prospective evaluation of the potential of TLIF for the therapy of istmical and degenerative low-grade degenerative spondylolisthesis (grade one according to Meyerding) of lumbosacral (LS) spine. *Methods:* Based on informed approval, LS stabilisation using the TLIF technique was performed in 38 patients of which 34 (95%) met the study specifications. The interval between the surgery and the last check at an outpatient unit ranged between 20 and 36 months (24 months on an average). Twenty one patients (the first group) had a unilateral surgery without laminectomy, 13 patients (the second group) had a channel decompression surgery using laminectomy or partial laminectomy followed by unilateral TLIF. Only one interbody cage was always implanted, the cage being filled by autologous bone obtained in the access site. The subject of evaluation was the objective neurological picture, the pre-surgery and post-surgery Oswestry Disability Index (ODI), as well as total intensity of pain expressed by the visual analogue score (VAS), and the total post-op satisfaction of the patients. After two years, a CT exam was performed to assess the intervertebral connection and the position of the screws. *Results:* Cases of statistically significant decrease in the mean values of scales pre and post-surgery were detected. The mean value for ODI decreased from 52.8 to 23.2 ($p < 0.01$) and from 47.2 to 25.5 ($p < 0.01$) in the first and in the second group, respectively. Similarly, there was a decrease in the VAS scale respectively from 7.7 to 3.6 ($p < 0.01$) and from 7.4 to 3.8 in the first and in the second group post-op ($p<0.01$). At the same time, no statistically significant difference between the results for the individual groups was found ($p>0.05$). On the whole, 132 transpedicular screws were implanted – the rate of extrapedicular screws was 5 % and 7 % for the first and second group, respectively. No statistically significant difference was found between the two groups in terms of screw introduction ($p>0.01$). Good bone fusion was achieved in the first group in all the cases, while pseudoarthrosis was detected in one fused segment in the second group. *Conclusion:* The first group had slightly better clinical results, however, without this making a statistically significant difference. TLIF is a safe technique of stabilisation of LS spine, the risk of extrapedicular placement of the screw is not associated with the scope of the channel revision. One interbody cage filled with autologous bone from the access site is sufficient for obtaining quality interbody fusion. The clinical result does not correlate with the quality of bone fusion.

Úvod

Nízkostupňové spondylolistézy lumbosakrální páteře jsou indikovány k operačnímu řešení, pokud svému nositeli působí obtíže vysvětlitelné útlakem nervových struktur nebo nestabilitou postiženého úseku páteře a pokud je adekvátní konzervativní terapie neúspěšná,. Spondylolistézy bývají ve většině případů ošetřovány technikami, jejichž cílem je přímá nebo nepřímá dekomprese nervových struktur a mezitělová déza. Postižený segment páteře lze ošetřit z přístupu předního, zadního či kombinovaného. Klasickou zadní technikou je PLIF (posterior lumbar interbody fusion), jež byla poprvé publikována Clowardem v roce 1953 [1]. Další technický vývoj páteřních instrumentárií dále umožnil, během jednoho operačního výkonu, provést jak přímou nebo nepřímou dekompresi nervových struktur, tak nastolení biomechanicky dostatečně stabilní situace pomocí transpedikulárních šroubů a tyčí spolu se zavedením kostního štěpu nebo klecí mezi obratlová těla [2,3]. Mezi nevýhody této techniky se řadí nutná větší manipulace s nervovými kořeny během zavádění klecí, nebezpečná zvláště nad L3, a vyšší krevní ztráty z krvácejících epidurálních žilních plexů. V roce 1997 představil Harms modifikaci této techniky – TLIF – tedy zavedení mezitělové výplně více laterálně po snesení meziobratlového kloubu, čímž je zajištěna menší manipulace s nervovými strukturami a rovněž epidurální žíly jsou atakovány minimálně [4].

V naší odborné literatuře nebyla dosud práce popisující metodiku TLIF publikována. Cílem práce je seznámit naši odbornou veřejnost s více než tříletými zkušenostmi s technikou TLIF při řešení instabilit a skluzů lumbosakrální páteře.

Metodika

K operaci bylo na základě informovaného souhlasu indikováno 38 pacientů (23 žen a 15 mužů), podmínkám navrženého pooperačního sledování vyhovělo 34 (95 %) pacientů. V klinickém obraze u všech dominovaly bolesti zad a kořenové iritace do jedné či obou dolních končetin. Konzervativní terapie sestávající se z rehabilitace, podávání analgetik, analgetických infuzí a nestandardně imobilizace zevní ortézou, trvala nejméně půl roku od nástupu symptomatologie do okamžiku indikace k operačnímu řešení. Ve všech případech byla neúspěšná.

U všech pacientů bylo provedeno rentgenové vyšetření lumbosakrální páteře v předozadní, bočné a dynamických projekcích, všichni dále podstoupili vyšetření magnetickou rezonancí a fakultativně dále i počítačovou tomografií či perimyelografií. Istmická spondylolistéza byla diagnostikována u 11 a degenerativní u 27 pacientů. Ve všech případech se jednalo o posun prvního stupně dle Meyerdinga. Ve 3 případech byla degenerativní spondylolistéza uvedeného stupně nalezena ve 2 etážích. Všechny uvedené patologie se nacházeli v etážích L4–S1 – ve 24 případech byl postižen segment L4/5 a v 17 segment L5/S1.

Všichni pacienti vyplnili před operací dotazníky Visual Analoque Score (VAS) [5] pro celkovou bolest a Oswestry Disability Index (ODI) [6], které poté vyplňovali i během ambulantních kontrol.

Operace byly vedeny standardním způsobem v celkové endotracheální anestezii v poloze na břiše. Zádové svaly byly subperiostálně skeletizovány od trnů, oblouků, laterálně až za klouby k odstupům transverzálních výběžků, šrouby byly zaváděny za boční rentgenové kontroly z laterálních vstupních bodů s odpovídající konvergencí [7]. Pacienti byli na základě klinického a grafického obrazu rozdělení na dvě skupiny:

První skupina – 21 pacientů, u kterých nebyl důvod k revizi páteřního kanálu, bylo ošetřeno klasickou technikou TLIF – nejprve byly zavedeny transpedikulární šrouby, mezitělová výplň byla implantována unilaterálním přístupem po resekci meziobratlového

proLékaře.cz | 13.7.2025

Tab. 1. Výsledky PFEORS průměrně dva roky po operaci pro obě skupiny.

	Ekonomický status		Sociální status	
	1. skupina	2. skupina	1. skupina	2. skupina
1	1 (5 %)	3 (28 %)	3 (14 %)	2 (15 %)
2	11 (52 %)	4 (36 %)	6 (29 %)	5 (38 %)
3	2 (10 %)	2 (18 %)	4 (19 %)	3 (23 %)
4	1 (5 %)	1 (9 %)	7 (33 %)	2 (15 %)
5	6 (28 %)	1 (9 %)	1 (5 %)	1 (8 %)

Příloha: Prolo Functional Economic Outcome Rating scale:

Ekonomický status:
1. kompletně invalidní
2. neschopen pracovního zařazení, zvládne domácí práce nebo jiné nenáročné aktivity
3. schopen pracovního zařazení, ne předoperační zaměstnání
4. schopen vykonávat stejné zaměstnání jako před operací, ne na plný úvazek
5. předchozí zaměstnání bez omezení

Sociální status:
1. totálně neschopen sociálních aktivit, horší než před operací
2. malá či střední intenzita bolesti, schopen běžných denních aktivit
3. ne příliš intenzivní bolest, všechny denní aktivity vyjma sportu
4. bez trvalé bolesti, nicméně občasná ataka
5. bez potíží, zvládne všechno včetně sportování

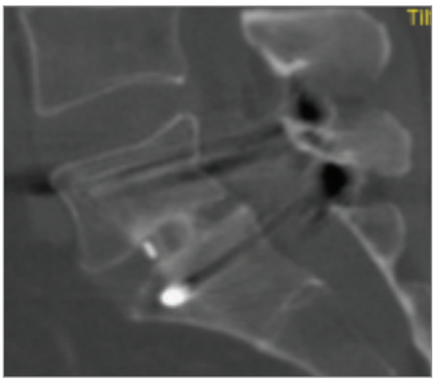

Obr. 1. CT sagitální rekonstrukce LS páteře po TLIF L5/S1, jsou patrné kostní trámce prorůstající nejen mezitělovou výplní ale i dorsálně od klece, hodnoceno jako A – jistá déza.

kloubu, a to vždy ze strany, na které byly klinické obtíže více vyjádřeny.

Druhá skupina – 13 pacientů bylo indikováno k standardní revizi páteřního kanálu a kořenů pomocí laminektomie a foraminotomií, nicméně pouze jedna mezitělová výplň byla zavedena stejným způsobem jako v 1. skupině.

Následné sledování, zda je jedna mezitělová výplň dostačující pro zajištění opory předního sloupce, bylo jedním z úkolů studie.

Klec a meziobratlový prostor byly vyplňovány autologní kostí získanou v místě přístupu. Zásadní pro bezpečnou implantaci se jevila dokonalá revize kořene odstupujícího pod kraniálnějším pediklem v daném segmentu. Vždy jsme se pokusili alespoň částečně reponovat skluz.

Celkem bylo implantováno 132 transpedikulárních šroubů (USS-Synthes, Švýcarsko, Tenor, TSRH3D-Medtronic, USA), jako mezitělová výplň byla využívána vždy 1 klec banánového tvaru (Travios-Synthes, Švýcarsko).

V 1. skupině se ve všech případech jednalo o jednosegmentální stabilizaci a ve druhé byli 3 pacienti operováni ve dvou etážích.

Během operací bylo zajištěno kryté koagulum podáním 1,2 g Nelorenu, antibiotikum bylo podáváno v dávkování 3 × 500 mg do 5. pooperačního dne. Nebyly zaznamenány žádné významné interní komplikace, nevznikl nový neurologický deficit. Jednou bylo (v první skupině) nezbytné provést časnou reinzerci šroubu při jeho malpozici, která zapříčinila nově vzniklou kořenovou iritaci. Nebyly zaznamenány žádné rané komplikace.

Pacienti byli po operaci hospitalizováni průměrně po dobu 6 dnů (4–12 dnů) a poté překládáni na oddělení neurologie, rehabilitace či do domácího ošetření. K ambulantním kontrolám byli zváni 1, 3, 6, 12 a 24 měsíců po operaci. Po 2 letech bylo u každého pacienta provedeno kontrolní vyšetření počítačovou tomografií (CT), včetně sagitálních rekonstrukcí. Hlavním hodnoceným parametrem bylo posouzení kvality kostního mezitělového spojení, dále hodnocení přesnosti zavedení transpedikulárních šroubů. Kostní spojení bylo hodnoceno jako A – jistá déza (na sagitální rekonstrukci 2 a více kostních trámců přemosťujících prostor, B – pravděpodobná déza (nalezen alespoň jeden kostní trámec přemosťující prostor a C – pseudoartróza (bez kostních trámců, eventuálně recidiva skluzu, vytržení či zlomení šroubů apod), obr. 1. Pozice šroubu byla hodnocena jako C – střed pediklu, P – mimo střed pediklu, bez perforace stěny pediklu, K – prořezávající se do kanálu a V – prořezávající se laterální stěnou pediklu.

Efekt chirurgické terapie byl jednak vyjádřen změnou uvedených škál, dále byli pacienti rozděleni do 4 skupin podle celkové spokojenosti s výsledkem operace (výborný, dobrý, ucházející, neuspokojivý výsledek). Sociální a ekonomické hodnocení sestavy pacientů bylo provedeno zařazením Prolo Functional Economic Outcome Rating Scale (PFEORS) [8].

Statistická významnost byla hodnocena t-testem pro dva nezávislé výběry.

Výsledky

S odstupem 20–36 měsíců (průměrně 24) byl v 1. skupině pacientů zaznamenán statisticky významný pokles ($p < 0,01$) průměru hodnoty ODI z 52,8 před operací na 23,2 po operaci, obdobně tak i ve škále VAS z 7,7 před operací na 3,6 po operaci. Obdobně tak i ve 2. skupině pokles průměru ODI ze 47,2 před operací na 25,5 po operaci a z 7,4 na 3,8 ve škále VAS ($p < 0,01$). Zároveň nebyl nalezen statisticky významný rozdíl mezi výsledky jednotlivých skupin ($p > 0,05$).

Výborný a dobrý výsledek byl shledán u 63 % pacientů v 1. skupině a ve skupině 2. u 59 %, uspokojivý u 14 %, respektive 8 % a neuspokojivý u 23 %, respektive 33 %. Rovněž zde nebyl nalezen statisticky významný rozdíl mezi oběma podskupinami pacientů ($p > 0,05$).

Výsledné hodnoty PFEORS pro obě podskupiny jsou přehledně vyjádřeny v tab. 1.

proLékaře.cz | 13.7.2025

Tab. 2. Hodnocení přesnosti zavedení transpedikulárních šroubů v jednotlivých skupinách (C – střed pediklu, P – šroub není ideálně v pediklu, ale neperforuje jeho stěnu, K – šroub perforuje stěnu pediklu směrem do kanálu, V – šroub perforuje stěnu pediklu venkovním směrem).

	C	P	K	V
1. skupina (n = 76)	48 (63,2 %)	23 (30,3 %)	2 (2,6 %)	3 (3,9 %)
2. skupina (n = 56)	36 (64,2 %)	16 (28,4 %)	3 (5,6 %)	1 (1,8 %)

Tab. 3. Hodnocení mezitělové fúze průměrně 2 roky po stabilizaci (A – jistá fúze, B – pravděpodobná fúze, C – pseudoartróza).

	A	B	C
1. skupina (n = 21)	16 (76,2 %)	5 (23,8 %)	0
2. skupina (n = 16)	13 (81,3 %)	2 (12,5 %)	1 (6,2 %)

Celkem bylo zavedeno 132 šroubů – 76 ve 1. skupině a 56 ve 2. skupině pacientů, stěnu pediklu perforovalo 5 šroubů v 1. skupině (1 byl důvodem pro časnou revizi) a 4 šrouby ve skupině druhé. Byl nalezen jeden zlomený šroub a ve dvou případech recidivoval skluz do postavení před redukcí, kvalita kostního spojení byla v těchto dvou případech hodnocena jako B a C. Podrobné výsledky přesnosti zavedených šroubů jsou prezentovány v tabulce 2. Nebyl zaznamenán statisticky významný rozdíl v přesnosti zavedení šroubů mezi první a druhou skupinou pacientů ($p > 0,01$).

Sagitální CT rekonstrukcí bylou posouzeno celkem 37 segmentů, v jednom případě byl obraz hodnocen jako pseudoartróza (2. skupina, dvojetážový výkon, pacient byl zařazen ve skupině dobrý výsledek). Podrobnější výsledky poskytuje tab. 3.

Diskuse

Indikace dekompresivně stabilizačních výkonů pro chronickou instabilitu lumbosakrální páteře patří k poměrně kontroverzním tématům. Moller a Hedlund provedli prospektivní randomizovanou studii 111 nemocných, která porovnávala výsledky operačního řešení nízkostupňových istmických spondylolistéz, technikou posterolaterální dézy s či bez instrumentace, a výsledky léčby konzervativní. Dospěli k závěru, že operační řešení přináší statisticky významné snížení pacientových bolestí a lepší funkční stav v porovnání s konzervativní léčbou [9]. Význam instrumentace pro dosažení kvalitní mezitělové fúze je nepochybný, nicméně souvislost mezi dobrým klinickým efektem a kvalitním kostním spojením mezi obratli je považována dlouhodobě za spornou [10]. A to i přesto, že během posledních 2 let byla publikována práce, která prokazuje přímou souvislost mezi úspěšným klinickým výsledkem a dosaženou mezitělovou fúzí [11].

PLIF je klasickou operační technikou, kterou je možno využít při chirurgické léčbě instabilit a stenóz lumbosakrální páteře. Agazzi referuje kvalitní fúzi u 90 % ze 71 pacientů operovaných technikou PLIF, zatímco klinický efekt výborný či dobrý zaznamenal jen u 39 % pacientů [11]. Skupina vedená Brantiganem dosáhla v sestavě 178 pacientů operovaných technikou PLIF fúze u 98,9 % a uspokojivého klinického efektu u 86 % [13].

Harms původně zaváděl 2 klece unilaterálním přístupem, postupně stále více chirurgů využívá k podpoře předního sloupce jedné speciálně tvarované mezitělové výplně. Podle biomechanických studií je stabilita operovaného segmentu dosažená technikou instrumentované PLIF s využitím 2 klecí srovnatelná se stabilitou po instrumentované TLIF se zavedenou jednou mezitělovou výplní. Dokonce ani nezáleží na přesném vycentrování mezitělové výplně u TLIF [14,15].

Skupina vedená Humpreysem provedla vzájemné porovnání skupiny 40 pacientů řešených technikou TLIF se 34 pacienty řešenými technikou PLIF, v obou podskupinách bylo srovnatelné množství jedno- a dvousegmentálních výkonů [16]. Střední odstup od operace v momentě publikace činil třináct měsíců. Sledována byla peroperační krevní ztráta, operační čas, doba hospitalizace a výskyt komplikací. Krevní ztráty byly srovnatelné při porovnání obou technik pro jednoetážové výkony, při dvouetážové operaci byla zaznamenána významně nižší krevní ztráta při technice TLIF. Operační časy byly srovnatelné v obou skupinách a stejně tak i doba hospitalizace. Ve skupině pacientů operovaných technikou TLIF nebyly zaznamenány žádné komplikace, zatímco ve skupině PLIF zjistili 4 případy pooperační radikulitidy, 1 případ zlomení instrumentace, 1 vycestovaný šroub, 2 šrouby bylo nutno odstranit, řešen byl jeden případ povrchové infekce a 1 pacient musel být reoperován pro neuspokojivou fúzi [16]. Retrospektivní studie vedená Potterem hodnotila, s odstupem 3 let, 100 pacientů ošetřených technikou TLIF v 1, 2 a 3 etážích [17]. V souboru bylo dosaženo radiologické fúze v 93 % případů, 80 % uspokojivých klinických výsledků a u 20 pacientů byla shledána nějaká komplikace, z nichž žádná nebyla hodnocena jako významná. Na základě těchto dat bylo na techniku TLIF nahlíženo jako na bezpečnou a efektivní, která sice nemusí přinést úplnou úlevu od předoperačních obtíží, ale která je zároveň zatížena minimem komplikací [17].

Naše dosavadní zkušenosti s technikou TLIF odpovídají, co se týče úspěšnosti mezitělové fúze, klinického efektu a výskytu komplikací, dříve publikovaným výsledkům. Pro definitivní zhodnocení mezitělového spojení jsme využili sagitálních CT rekonstrukcí, které nám dle našeho názoru, umožňují lepší zobrazení přemosťujících kostních trámců, než je tomu u prostých rentgenových snímků. Námi získaná data ukazují, že kvalitního mezitělového spojení, lze dosáhnout po zavedení jedné mezitělové výplně nezávisle na rozsahu kostěné dekomprese. Tedy pravděpodobnost dosažení kvalitní fúze je srovnatelná při „čisté" technice TLIF (1. skupina), tak i technice, při níž je zároveň provedena širší dekomprese páteřního kanálu laminektomií (2. skupina). Klinický efekt průměrně 2 roky po stabilizaci považujeme za odpovídající vzhledem k publikovaným výsledkům, souvislost mezi klinickým efektem a kvalitou kostního spojení jsme neprokázali.

proLékaře.cz | 13.7.2025

Pokud je mezitělová fúze prováděna autologní kostí, je k tomu využit trikortikální štěp z lopaty kyčelní nebo je získávána spongióza ze stejného místa pro vyplnění mezitělových výplní. Využití kostního materiálu získaného během dekomprese či po resekci meziobratlového kloubu není obvykle doporučováno. Nicméně v souladu s výsledky publikovanými dříve Miurou [18] jsme přesvědčeni, že kvalitního kostního spojení lze dosáhnout i tímto postupem, a navíc se vyvarujeme komplikací potenciálně spojených s odběrovým místem.

Techniku fixace páteře zavedením transpedikulárních šroubů poprvé publikoval Roy-Camille [19,20]. Přes značnou oblibu a rozšíření popsané techniky se stále uvádí značné procento (až 20–30 %) suboptimálně zavedených šroubů [21,22]. Schulze et al zhodnotili zavedení 246 transpedikulárních šroubů pooperační CT kontrolou a zjistili, že 20 % šroubů penetrovalo stěnu pediklu. Skupina došla k závěru, že zkušený spinální chirurg je schopen zavádět transpedikulární šrouby nejvýše s 80% jistotou. Nutno podotknout, že ve své sestavě zaznamenali v souvislosti s malpozicí šroubu pouze 1 nově vzniklou kořenovou iritaci [23]. Obdobnou zkušenost publikoval Odgers, který u 238 šroubů zavedených mezi Th11 a L5 zaznamenal 24 (11,9 %) šroubů mimo pedikl, v 18 případech se jednalo o mediální a v 6 o laterální penetraci pediklu. Pouze u 2 pacientů bylo třeba provést časnou revizi pro kořenovou iritaci při malpozici šroubu [24].

Procento suboptimálně zavedených šroubů je v našem souboru celkem přijatelné. Zároveň jsme nezaznamenali významný rozdíl mezi skupinami, čili logický předpoklad, že při rozsáhlejším otevřením páteřního kanálu je možné se lépe orientovat při zavádění transpedikulárního šroubu, se nepotvrdil.

Je zřejmé, že dobrý „morfologický" výsledek operace nemusí být provázen kýženým klinickým efektem. Ale technika TLIF disponuje významným potenciálem směrem k rozvoji méně invazivních a miniinvazivních přístupů [25]. Menší poškození svalového korzetu trans- nebo paramuskulárním laterálním přístupem a snesení pouze laterální části intervertebrálního kloubu může být do budoucna jedním z důležitých faktorů pro dosažení optimálních klinických výsledků.

Závěr

TLIF je bezpečná technika pro ošetření degenerativních a istmických spondylolistéz bederní páteře, která je spojena s minimem peri- a pooperačních komplikací. Zdá se být pro pacienta méně zatěžující než rozšířenější technika PLIF. Technikou TLIF lze dosáhnout vysokého procenta mezitělové fúze při dosažení odpovídajícího klinického efektu. Lokální anatomie spolu s boční rentgenovou kontrolou umožňují bezpečné zavedení transpedikulárních šroubů neodvisle od rozsahu revize operovaného páteřního kanálu. CT sagitální rekonstrukce je výhodná pro exaktní zhodnocení kostního spojení obratlů operovaného segmentu.

Literatura

1. Cloward RB. Spondylolisthesis: The treatment of ruptured lumbar intervertebral discs by vertebral body fusion I. indication, operative technique, after care. J Neurosurg 1953; 10: 154–168.
2. Evans JH. Biomechanics of lumbar fusion. Clin Orthop 1985; 193: 38–46.
3. Voor MJ, Mehta S, Wang M. Biomechanical evaluation of posterior and anterior lumbar interbody fusion techniques. J Spin Dis 1998; 11: 328–334.
4. Harms JG, Jeszensky D. The unilateral, transforaminal approach for posterior lumbar interbody fusion. Orthop Traumatol 1998; 6: 88–99.
5. Carlsson AM. Assessment of chronic pain: I. Aspects of the realiability and validity of the visual analoque scale. Pain 1983; 16: 87–101.
6. Fairbank JCT, Pynsent PB. The Oswestry Disability Index. Spine 2000; 25: 2940–2953.
7. Magerl F (Ed). Stabilization of the lower thoracic and lumbar spine with external skeletal fixation. In: Uhthoff HK, editors. Current concepts of external fixation fractures. Berlin, Heidelberg: Springer-Verlag 1982: 353.
8. Prolo DJ, Oklund SA, Butcher M. Toward uniformity in evaluting results of lumbar spine operations. A paradigm applied to posterior lumbar interbody fusions. Spine 1986; 11: 601–606.
9. Moller H, Hedlund R. Surgery versus conservative management in adult isthmic spondylolisthesis – a prospective randomized study: part 1. Spine 2000; 25: 1711–1715.
10. Fischgrund JS, Mackay M, Herkowitz HN, Brower R, Montgomery DM, Kurz LT. Volvo Award winner in clinical studies. Degenerative lumbar spondylolisthesis with spinal stenosis: a prospective randomized study comparing decompressive laminectomy and arthrodesis with and without spinal instrumentation. Spine 1997; 22: 2807–2812.
11. Ghogawala Z, Benzel EC, Amin-Hanjani S, Barker FG, Harrington JF, Magge SN. Prospective outcome evaluation after decompression with or without instrumented fusion for lumbar stenosis and degenerative grade I spondylolisthesis. J Neurosurg Spine 2004; 1: 267–272.
12. Agazzi S Reverdin A., May D. Posterior lumbar interbody fusion with cage. An independent review of 71 cases. J Neurosurg 1999; 91(Suppl 1): S 92.
13. Brantigan JW, Steffee AD, Lewis ML. Lumbar interbody fusion using the Brantigan I/F cage for posterior lumbar interbody fusion and the variable pedicle screw placement system: Two years results from Food and Drug Administration investigation device exception clinical trial. Spine 2000; 25:1437–1446.
14. Kettler A, Schmoelz W, Kast E, Gottwald M, Claes L, Wilke HJ. In vitro stabilizing effect of a transforaminal compared with two posterior lumbar interbody cages. Spine 2005; 30: 665–670.
15. Ames CP, Acosta FL, Chi J, Iyengar J, Muiru W, Acaroglu E et al. Biomechanical comparison of posterior lumbar interbody fusion performed at 1 nad 2 levels. Spine 2006; 31: 504.
16. Humpreys SC, Hodges SD, Patwardhan AG, Eck JC, Murphy RB, Covington LA. Comparison of posterior and transforaminal approaches to lumbar interbody fusion. Spine 2001; 26 : 567–71.
17. Potter BK, Freedman BA, Verwiebe EG, Hal JM, Polly DW, Kuklo TR. Transforaminal lumbar interbody fusion: clinical and radiologiographic results and complications in 100 consecutive patients. J Spinal Disord Tech 2005; 18 : 337–346.
18. Miura Y, Imagama S, Yoda M, Mitsuguchi H, Kachi H. Is local bone viable as a source

proLékaře.cz | 13.7.2025

of bone graft in posterior lumbar interbody fusion? Spine 2003; 28: 2386–2389.

19. Roy-Camille R, Saillant G, Berteaux D. Vertebral osteosynthesis using metal plates. Its differenr uses. Chirurgie 1979; 105: 579–603.

20. Roy Camille R, Saillant G, Mazel C. Internal fixation of the lumbar spine with pedicle screw plating. Clin Orthop 1986; 203: 7–17.

21. Castro WH, Halm H, Jerosch J, Malms J, Steinbeck J, Blasius S. Accuracy of pedicle screw placement in lumbar vertebrae. Spine 1996; 21:1320–1324.

22. Gertzbein SD, Robbins SE. Accuracy of pedicukar screw placement in vivo. Spine 1990; 15: 11–14.

23. Schulze CJ, Munzinger E, Weber U. Clinical relevance of accuracy of pedicle screw placement. A computed tomographic-supported analysis. Spine 1998; 23: 2215–2220.

24. Odgers CJ, Vaccaro AR, Pollack ME, Cotler JM. Accuracy of pedicle placement with the assistance of lateral plain radiography. J Spinal Disord 1996; 9: 334–338.

25. Ozgur BM, Yoo K, Rodriguez G, Taylor WR. Minimally-invasive technique for transforaminal lumbar interbody fusion (TLIF). Eur Spine J 2005; 14: 887–894.

Neuromuskulární kongres, Brno

Hotel Voroněž 23.–24. května 2008

19. Neuromuskulární sympózium Sekce neuromuskulárních chorob ČNS
IX. Konferencia o neuromuskulárnych ochoreniach Sekcie pre neuromuskulárne ochorenia SNS

První společné sympózium Sekce neuromuskulárních chorob ČNS
a Sekcie pre neuromuskulárne ochorenia SNS

Hlavní téma: Nemoci kosterního svalstva.

Dále varia a sekce laborantek