

# 5 let činnosti Národní referenční laboratoře lidských prionových onemocnění při Oddělení patologie a molekulární medicíny FTNsP: naše zkušenosti a přehled literatury

5 Years of Activities of the National Reference Laboratory for Human Prion Diseases Attached to the Department of Pathology and Molecular Medicine of FTNsP: Our Experience and an Overview of Literature

## Souhrn

Prionová onemocnění tvoří skupinu vzácných neurodegenerací. V roce 2001 byla ustanovena Národní referenční laboratoř lidských TSE/CJN při Oddělení patologie a molekulární medicíny, která se zabývá diagnostikou těchto onemocnění v České republice. Za 5 let činnosti bylo v laboratoři vyšetřeno více než 90 zemřelých s podezřením na prionové onemocnění, u 50 z nich byla definitivní diagnóza neuropatologicky potvrzena. Případ nové varianty Creutzfeldtovy-Jakobovy nemoci nebyl v České Republice doposud zaznamenán. Od 1. 1. 2007 probíhá v laboratoři i povinné testování CNS dárců rohovek.

## Abstract

During the existence of the Czech National Reference Laboratory for Transmissible Spongiform Encephalopathies at the Department of Pathology and Molecular Medicine of Thomayer Teaching Hospital in Prague (the laboratory was established in July 2001) as many as 90 brains of patients with suspicion of Creutzfeldt-Jakob disease (CJD) have been examined. The histopathologic criteria for definite CJD were fulfilled in 50 cases. No case of the new variant of CJD has been detected in the Czech Republic. Recently, obligatory testing of brain tissue from corneal graft donors was established in the laboratory.

Poděkování: Autoři tímto děkují všem, kteří se na činnosti NRL v jejím průběhu podíleli či podílejí. V abecedním pořadí pak zejména MUDr. Pavlu Bočanovi, CSc., RNDr. Miladě Matějčkové, ing. Janě Novákové, CSc., MUDr. Jakubu Sikorovi, ing. Aleně Srbové.

R. Matěj<sup>1</sup>, R. Rusina<sup>2</sup>,  
F. Koukolík<sup>1</sup>

<sup>1</sup>Národní referenční laboratoř lidských TSE/CJN při Oddělení patologie a molekulární medicíny FTNsP, Praha

<sup>2</sup>Neurologická klinika IPVZ a FTNsP, Praha



MUDr. Radoslav Matěj, Ph.D.  
Národní referenční laboratoř TSE-CJN  
Oddělení patologie a molekulární medicíny  
Fakultní Thomayerova nemocnice s poliklinikou  
Videňská 800, 14059 Praha 4-Krč  
e-mail: radoslav.matej@ftn.cz

Přijato k recenzi: 20. 4. 2007  
Přijato do tisku: 15. 5. 2007

## Klíčová slova

prionová onemocnění – Creutzfeldtova-Jakobova nemoc – neuropatologie – diagnostika

## Key words

prion diseases – Creutzfeldt-Jakob disease – neuropathology – diagnostics

## Úvod

Prionová onemocnění neboli transmisivní spongiformní encefalopatie jsou skupina neurodegenerativních chorob postihujících zvířata a lidi [1]. Lidská prionová onemocnění jsou:

- sporadická, familiární a iatrogenní Creutzfeldtova-Jakobova nemoc (sCJN, fCJN, iCJN)
- Gerstmannova-Sträusslerova-Scheinkerova nemoc, též Gerstmannův-Sträusslerův syndrom (GSS)
- kuru etnika Fore žijícího na Nové Guinei
- fatální familiární i sporadická insomnie (FFI, sFI)
- nová varianta CJN (vCJN)

Poznávání prionových chorob má dlouhou a složitou historii, která není ukončena (tab. 1)

## Prionová hypotéza

Prionová hypotéza, za jejíž formulaci byl v roce 1986 Stanley B. Prusiner oceněn Nobelovou cenou za lékařství a fyziologii, dokazuje, že patogenem je protein PrP<sup>Sc</sup>. Index<sup>Sc</sup> je odvozen od slova scrapie, onemocnění známého od r. 1732, postihujícího ovce a kozy, česky klusavky. Protein PrP<sup>Sc</sup> svým chemickým složením odpovídá fyziologickému proteinu PrP<sup>C</sup> exprimovanému na povrchu mnoha buněčných typů, nejen neuronů. Funkce tohoto proteinu není doposud jednoznačně objasněna. Index<sup>C</sup> je odvozen od slova celulární. PrP<sup>C</sup> je u lidí kódován prionovým genem *PRNP* na 20. chromozomu.

Patologický prionový protein PrP<sup>Sc</sup> se od fyziologického celulárního PrP<sup>C</sup> odlišuje prostorovým uspořádáním. PrP<sup>Sc</sup> je odolný vůči natrávení proteinázou K, takže se někdy označuje jako PrP<sup>res</sup>. Molekulární struktura PrP<sup>Sc</sup> a PrP<sup>C</sup> je známa u myši lépe než u lidí [2].

Předpokládá se, že konverzi fyziologického na patologický prionový protein, která je klíčem onemocnění, spouští malý počet molekul PrP<sup>Sc</sup> (tzv. seeding).

U genetických podob choroby mutovaná forma fyziologického prionového prionu (někdy označovaná PrP<sup>M</sup>) nabude odpovídající prostorové uspořádání a agreguje. Získává tím vlastnosti PrP<sup>Sc</sup> a je schopna infikovat pokusná zvířata.

Patologické priony se vyskytují v kmenech, které se projevují fenotypickými rozdíly u in-

**Tab. 1. Historie objevů prionových chorob zvířat a lidí.**

1732	scrapie (klusavka)
1920	Creutzfeldtova-Jakobova nemoc
1936	Gerstmannův-Sträusslerův-Scheinkerův syndrom
1947	encefalopatie norků
1950	kuru („laughing death“)
1967	chronické kachektizující onemocnění losů a jelenů, USA
1985	bovinní spongiformní encefalopatie
1985	antilopy v londýnské zoologické zahradě: kudu, nyala
1990	fatální familiární a sporadická insomnie
1996	nová varianta Creutzfeldtovy-Jakobovy nemoci
1996	další druhy zvířat v zoologických zahradách, domácí kočky

**Tab. 2. Diagnostická kritéria WHO pro sporadickou Creutzfeldtovu-Jakobovu nemoc z roku 2002 (upraveno).**

### Diagnóza sCJN možná

Rychlý průběh demence (kratší než dva roky) + alespoň 2 další příznaky z následujících:

- myoklonie
- zrakové/mozečkové projevy
- pyramidové/extrapyramidové příznaky
- akinetický mutismus

### Diagnóza sCJN pravděpodobná

Klinický obraz splňující výše uvedená kritéria pro možnou sCJN + alespoň jeden z následujících nálezů:

- přítomnost proteinu 14-3-3 v likvoru
- typické EEG projevy (periodicky se opakující generalizované trifazické nebo polyfazické vlny)

### Diagnóza sCJN jistá

Průkaz patogenního prionu v mozkové tkáni

- histologický nále (spongiformní dystrofie, numerická atrofie neuronů a glióza)
- imunohistochemický nále (použití protilátek o zřejmých výskyt prionů ve tkáni)
- western blot (specifický průkaz PrP<sup>Sc</sup>)
- genetické vyšetření (určení polymorfismu kodonu 129 genu *PRNP*)

okulovaných hostitelů: odlišnou délkou inkubace, různými druhy neuropatologických změn, stupněm glykosylace PrP<sup>Sc</sup> i stupněm rezistence vůči natrávení proteinázou K. Předpokládá se, že rozdíly mezi kmeny patologických prionů jsou podmíněny rozdíly v jejich konformaci.

## Sporadická CJN

Onemocnění se vyskytuje s prevalencí 1 až 2 případy/1 000 000 lidí/rok ve věkové skupině nad 40 let, nejčastěji v rozmezí 55 až 65 let. V městské populaci a populaci lidí starších než 65 let, jakož i v populaci psychiatrických léčeben, může být její výskyt až 5 případů/1 000 000 lidí a rok. Příčina konverze fyziologického na patologický prionový protein není u sCJN známa. Odchyly genu *PRNP* zjištěny nebyly. Mezi sCJN a scrapie (klusavkou) – prionovým onemocněním ovcí a koz, nebyl zjištěn vztah. Současná data nedokazují, že by mezi sCJN a epidemií bovinní spongiformní encefalopatie byl kauzální vztah [3,4].

Klinický obraz je charakterizován rychle progredující demencí, kterou doprovází myoklonie, extrapyramidové a pyramidové příznaky a/nebo mozečková ataxie [5]. Asi u třetiny nemocných mohou rozvoji demence předcházet nespecifické prodromální příznaky (únava, nespavost, deprese, ztráta na hmotnosti, bolesti hlavy).

Vzácnější je tzv. Heidenhainova varianta, kde převažují projevy postižení zrakově-pro-

storových funkcí včetně vizuálních halucinací a korové slepoty v důsledku časného postižení primární a asociační zrakové kůry. Demence zpravidla rychle progreduje, onemocnění probíhá nejčastěji několik měsíců, ve většině případů trvání nemoci nepřekračuje jeden rok.

Klinickou diagnózu podporuje typický EEG nálezní a/nebo nálezní  $\beta$ -podjednotky proteinu 14-3-3 v mozkomíšním moku (tab. 2). U rozvinuté sCJN zobrazí EEG generalizované trifázické nebo polyfázické vlny o délce 100–300 ms, které se periodicky opakují v intervalech 0,5–2 s [6].

Protein 14-3-3 je nespecifickým markerem neuronálního rozpadu, který bývá prokazatelný u řady neurologických onemocnění spojených s rozsáhlejší parenchymovou lézí (od hemoragií přes tumory po encefalitidy nebo i rozsáhlejší ischemie). Jeho stanovení má praktický význam pouze v kontextu rychle progredující demence s neurologickými příznaky k potvrzení klinického podezření na sCJN. Předpokládá se, že u neurodegenerativních demencí od Alzheimerovy nemoci přes frontotemporální demenci po demence s Lewyho tělisky dochází k neuronálnímu rozpadu příliš pozvolně na to, aby bylo možno detekovat přítomnost  $\beta$ -podjednotky proteinu 14-3-3 v likvoru. Naproti tomu v případě sCJN je rychlost progresu onemocnění a s tím spojený zánik neuronů natolik intenzivní, že zvýšené množství uvolněného proteinu 14–3–3 lze detekovat v likvoru [7].

Dalším vyšetřením, které může být přínosné pro stanovení diagnózy sCJN, je MRI. Typickým nálezem bývají hyperintenzity v oblasti bazálních ganglií (typicky v putamen) a korově, s převahou v inzule a frontálně, v T2 vážených obrazech – ale především ve FLAIR sekvencích. MRI nálezní nicméně nebyl zahrnut do diagnostických kritérií WHO (tab. 2) [5].

Sporadická CJN se tedy diagnostikuje na základě klinického obrazu (možná sCJN) s přihlédnutím k výsledkům pomocných vyšetření – EEG a likvoru (pravděpodobná sCJN). Definitivní diagnóza CJN (stejně jako dalších prionových onemocnění) je neurohistologická a imunohistochemická [8].

### Iatrogenní prionové nemoci

Iatrogenní CJN (v současnosti se užívá pojem náhodně přenesené, accidentally transmit-

ted CJN) byly způsobeny transplantací rohovky, užitím nedostatečně sterilizovaných intracerebrálních elektrod, transplantací dura mater, užitím růstového hormonu získaného z kadaverózních hypofýz. Případy, které byly důsledkem intracerebrální nebo intraokulární inokulace, jsou klinicky blízké sCJN s rychle progredující demencí. Případy dané periferní inokulací se projevují častěji jako cerebelární ataxie připomínající kuru. Inkubace onemocnění po transplantaci dura mater se pohybovala mezi 19–46 měsíci, inkubace po periferní inokulaci byla v průměru 15letá, nejdelší známá inkubace přesáhla 23 let [9].

Hrubý statistický odhad potenciálního rizika přenosu CJN při transplantacích je v České republice 3 promile (2 případy prionových chorob / 100 000 lidí / rok při 1 500 transplantacích).

Dalším problémem je možnost přenosu patogenního prionového proteinu prostřednictvím (neuro)chirurgických výkonů. Naše laboratoř zastihla 2 případy potenciálního přenosu CJN po biopsii mozku provedené na neurochirurgickém pracovišti při nejasném neurologickém onemocnění, které jsme po úmrtí pacientky diagnostikovali jako sCJN. Retrospektivně jsme prokázali priony i v zapůjčeném biotickém vzorku. Nástroje byly sterilizovány standardním způsobem, což priony neovlivňuje. 1 ze 2 následně operovaných pacientů zemřel z jiného důvodu. Druhý je, pokud je nám známo, živ a v odstupu 2 let bez příznaků prionového onemocnění.

Samostatnou otázkou je problematika přenosu patologické formy prionového proteinu krevní transfuzí, která je však v současnosti omezena na popis 4 případů u nové varianty CJN ve Velké Británii [10].

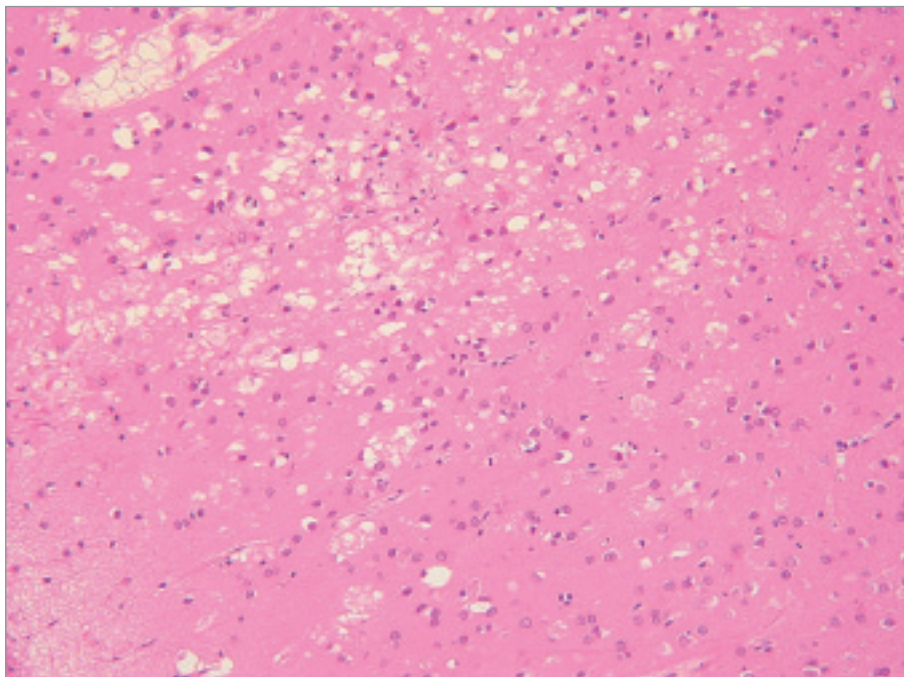
### Nová varianta CJN

Nová varianta CJN (vCJN, Willova nemoc) byla popsána roku 1996. Její vztah k epidemii BSE je podrobně popsán [3,11]. Předpokládá se, že epidemie BSE mohla být důsledkem zamoření krmných směsí pro hovězí dobytek priony z ovčí stizných klusavkou, nebo že je výsledkem „spontánní“ konverze prionů u hovězího dobytka a jejich následného šíření rovněž nejspíše krmnou směsí. V prvním případě by priony překonaly mezikulární bariéru ovce – hovězí dobytek.

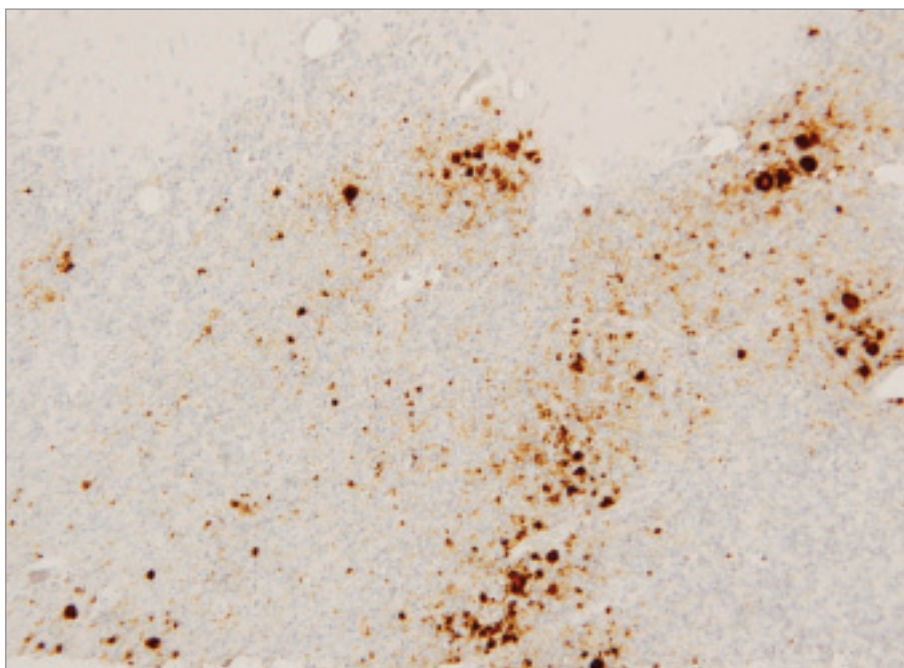
Nová varianta CJN u lidí se považuje za důsledek další překonání mezidruhové bariéry a to z hovězího dobytka na člověka. Předpokládá se přenos potravou. Na vCJN do současnosti zemřelo téměř 200 lidí. Až na 22 případů ve Francii a jednotlivá úmrtí v různých zemích po celém světě jsou všichni zemřelí Britové. Klinické příznaky těchto pacientů se zřetelně liší od klasické sporadické CJN, v popředí je ataxie, poruchy čítí (včetně bolestivých parestezií a dysestezií na končetinách) a časné psychiatrické projevy. Postupně se rozvíjí demence, myoklonie však nemusí být pravidlem. Onemocnění začíná často v mladším věku, už od druhé dekády. U žádného z pacientů nebyly zjištěny změny EEG charakteristické pro sCJN, vyšetřování proteinu 14-3-3 v likvoru je také vysoce nespecifické a jen málo senzitivní. Paraklinickým vyšetřením, které může být přínosné pro stanovení diagnózy vCJN, je MRI. Typickým nálezem bývají hyperintenzity v oblasti pulvinaru talamu v T2 vážených obrazech a především ve FLAIR sekvencích s charakteristickým obrazem tzv. znamení L nebo hokejky (L, hockey-stick pulvinar sign) [5].

Všechny ověřené případy vCJN jsou M/M (methionin-methionin) homozygoti kodonu 129 prionového genu. Jedinou výjimkou je asymptomatický heterozygotní pacient 129 M/V (methionin-valin), jenž dostal transfuzi krve od dárce, u něhož později propukla vCJN. Tento asymptomatický pacient zemřel z jiného důvodu ještě před propuknutím příznaků. Z toho plyne, že vývoj vCJN je u heterozygotů M/V a homozygotů V/V patrně pomalejší, než je odhadovaných 10 let inkubace vCJN u homozygotů M/M, a tito lidé mohou být nositeli subklinického onemocnění.

Podle očekávání je transgenní myš exprimující lidskou podobu 129 V PrP<sup>c</sup> vůči infekci priony BSE a vCJN značně odolná. Pokud u těchto myší onemocnění propuklo, odlišovalo se od vCJN neurohistologicky, kromě toho byl zjištěn jiný typ PrP<sup>sc</sup> než typ odpovídající vCJN. Naproti tomu a rovněž podle očekávání transgenní myš exprimující lidskou podobu 129 M PrP<sup>c</sup> má po inokulaci priony BSE a vCJN znaky vCJN. Zatím u jediné myši inokulované priony BSE se objevily známky neodlišitelné od lidské sCJN [2]. Usuzovat z toho, že možný nárůst případů sCJN prokazovaný v roce 2001 ve



Obr. 1. Prominující spongiformní dystrofie s numerickou atrofií neuronů a reaktivní astrogliózou ve frontálním kortexu případu sCJN ve standardním barvení hematoxylinem a eosinem (původní zvětšení 200×).



Obr. 2. Difusní synaptická a částečně perivakuolární (patchy) pozitivita PrP<sup>res</sup> s tvorbou nevelkých kuru-like plak v kůře mozečku případu sCJN v imunohistochemické reakci s myší monoklonální protilátkou klonu 6H4 (původní zvětšení 200×).

Švýcarsku je důsledkem expozice prionům BSE, se však zdá předčasné a je nejspíše důsledkem dokonalejších a přesnějších metod surveillance prionových onemocnění

v této zemi [13]. Dlouhodobá rozsáhlá studie sCJN ve Velké Británii totiž žádné změny v jejím profilu nezjistila. Kromě toho první diagnostikované případy sCJN před-

cházely prvním diagnostikovaným případům BSE o více než 60 let [2].

### Familiární podoba CJN

Dědičné formy Creutzfeldtovy-Jakobovy nemoci jsou způsobeny mutacemi v PRNP, jichž je v současnosti známo více než 20. Jde o autosomálně dominantní přenos s různou mírou penetrance pro různé mutace. Rodokmeny postižené těmito onemocněními se vyskytují mimo jiné v sociogeografických clusterech na severozápadním Slovensku v oblasti Kysuce a na Oravě s přesahem do severovýchodních částí Moravy a na jižním Slovensku s přesahem do přílehlé oblasti Maďarska [14].

### Gerstmannova-Strüsslerova-Scheinkerova nemoc

GSS je krajně vzácně autosomálně dominantní onemocnění podmíněné několika druhy mutací PRNP.

Klinicky se projevuje mozečkovou ataxií s pyramidovými příznaky, později nastupuje demence. Kromě těchto příznaků se objevuje dysfagie, dysartrie, hyporeflexie. Průběh onemocnění je obvykle 5letý, tedy podstatně delší než u CJN.

Má poměrně charakteristický neurohistologický obraz s tvarově i tinkčně typickými velkými plakami, které se objevují i v bílé hmotě. U GSS se prokazuje několik typů mutací PRNP, například P102L, nebo G131V [5]. V České republice byla koncem 80. let minulého století zachycena rodina stížená tímto onemocněním. Molekulárně genetické vyšetření zatím nebylo provedeno.

### Fatální familiární a sporadická insomnie

Příčinou fatální familiární insomnie je D178N mutace prionového genu (PRNP) při kodonu 129 M/M [15]. Existuje i sporadická forma tohoto onemocnění, do současnosti jí bylo celosvětově popsáno 8 případů.

V klinickém obrazu převažuje nespavost a známky dysautonomie, později se objevuje ataxie, dysartrie a myoklonie; časté bývají pyramidové příznaky. V závěru onemocnění je insomnie úplná, doprovází ji demence, rigidita, dystonie a mutismus [15].

V České republice nebyla dosud zastižena žádná forma tohoto onemocnění.

**Tab. 4. Přehled nejčastějších definitivních neuropatologických diagnóz u zemřelých s podezřením na prionové onemocnění typu CJN.**

MSA	5
Alzheimerova n.	4
Gliomatosis cerebri	1
Primární CNS nonHodgkinův maligní lymfom	1
Toxonutritivní encefalopatie	3
Encefalitidy	5
Kortikobazální degenerace	1
Sclerosis multiplex – Marburgská forma	2
Postanoxická encefalopatie	1
FTLD-U	2
Subkortikální vaskulární demence (Binswangerova n.)	3

MSA – mnohotná systémová atrofie, FTLD-U – Fronto-temporální lobární degenerace s ubikvitin-pozitivními inkluzemi

### Laboratorní diagnostika prionových chorob

Postmortální, případně bioptická diagnostika prionových chorob se opírá o vyšetření neurohistologické a imunohistochemické prováděné několika typy protilátek, imunologické vyšetření metodou westernblot a určení polymorfizmu kodonu 129 genu *PRNP* pomocí molekulárně biologických metodik [16]. V případě familiárních podob se sekvenuje gen *PRNP*. Vztah polymorfizmu kodonu 129 k sCJN bude nutné revidovat [17]. Priony je možné detekovat dalšími metodami užívanými ve výzkumu.

Klasickou neurohistologickou trojicí změn při sCJN (a dalších prionových nemocích) je spongiformní dystrofie, numerická atrofie neuronů a glióza (obr. 1). Spongiformní dystrofii charakterizují vakuoly v neuropilu, jejichž průměr je 2–20 um. Objevují se ložiskově, je nutné odlišit je od artefaktů a od vakuol, které se objevují v horních korových vrstvách při různých příčinách korové atrofie.

Imunohistochemické vyšetření užívá různé typy protilátek ozřejmujících výskyt prionů ve tkáni (obr. 2).

Nález při vCJN se od změn při sCJN odlišuje histologicky, imunohistochemicky a imunologicky [6]. Novou variantu CJN charakterizuje velký počet „floridních“ plak v kůře

**Tab. 3. Počet definitivních případů CJN v ČR – 2002–2006.**

	2002	2003	2004	2005	2006
Genetická CJN	2	3	0	1	0
Sporadická CJN	5	8	11	9	11
Celkem CJN	7	11	11	10	11

mozku i mozečku, shluky malých plak v imunohistochemickém obraze, amorfni pericelulární a perivaskulární kupení PrP, těžké spongiformní změny a perineuronální a axonální kupení PrP v neostriatu, výrazná astrocytóza a numerická atrofie neuronů v zadních talamických jádrech a mezencefalu, perineuronální a retikulární kupení PrP v šedé hmotě kmene a prodloužené míchy.

### Národní referenční laboratoř transmisivních spongiformních encefalopatií a Creutzfeldtovy-Jakobovy nemoci České republiky

Laboratoř byla vybudována z rozhodnutí ministra zdravotnictví ČR při Oddělení patologie Fakultní Thomayerovy nemocnice. Současně byla pro klinickou diagnostiku prionových onemocnění vyčleněna lůžka na Neurologické klinice IPVZ a FTNSP. Činnost zahájila laboratoř 1. 7. 2001. Je plně vybavena přístrojově a provádí standardní diagnostické vyšetření zemřelých s podezřením na prionové onemocnění, kdy se soustředí na diferenciální diagnostiku neurodegenerativních onemocnění s cílem vyhledávat případy prionových onemocnění. Základním smyslem činnosti je dohled nad možným výskytem vCJN. Zavedeny jsou neurohistologické a imunohistochemické metody nejen pro diagnostiku prionových chorob, ale i pro široké diferenciálně diagnostické pole neurodegenerativních onemocnění na současné evropské úrovni.

V letech 2002–2006 bylo v NRL vyšetřeno přes 90 autoptických vzorků tkáně CNS zemřelých, u nichž bylo vysloveno podezření z prionového onemocnění na úrovni pravděpodobné či možné CJN, nebo byla CJN zmíněna v diferenciálně diagnostické rozvaze. V 50 případech byla neuropatologicky potvrzena definitivní diagnóza prionového onemocnění typu CJN s roční distribucí odpovídající přibližně odhadované incidenci CJN v populaci (tab. 3). Většina případů byla klinicky alespoň u úrovni možné CJN rozpo-

znána, v některých případech však šlo o náhodný záchyt; je tedy zřejmé, že skutečný počet CJN bude v ČR vyšší. V ostatních případech se jednalo o široké spektrum jiných neurodegenerativních, zánětlivých, nádorových a cévních onemocnění CNS, přehled nejčastějších uvádí tab. 4. Z tabulky vyplývá, že se jednalo o široké spektrum klasických diferenciálně diagnostických entit. Velmi zajímavé byly případy kombinací několika různých neuropatologických jednotek, kdy jsme v 1 případě diagnostikovali kombinované postižení Alzheimerovou nemocí spolu s difuzními vaskulárními změnami a vyvinutou difuzní korovou chorobou s Lewyho tělísky a ve 2 případech se jednalo o kombinované postižení Alzheimerovou nemocí a vaskulární subkortikální demencí Binswangerova typu. Ve 2 případech nebylo možné současnými diagnostickými metodikami dospět k jednoznačné definitivní diagnóze, a to i přes konzultace na špičkových referenčních neuropatologických pracovištích v Rakousku a ve Velké Británii.

Kromě metodik autoptického vyšetřování tkání CNS laboratoř rutinně provádí intravitální testování  $\beta$ -podjednotky proteinu 14-3-3 v mozkomíšním moku metodou western blot. Přítomnost tohoto nespecifického markeru s relativně vysokou mírou senzitivity a specifity svědčí u pacientů s rychle progresující demencí pro postižení prionovým onemocněním. Senzitivita i specifita tohoto vyšetření je poměrně široce diskutována v literatuře, je významně ovlivněna indikačními kritérii, přesto patří v současnosti do standardního vyšetřovacího postupu dle doporučení WHO (tab. 2).

Po částečné rekonstrukci a přístrojovém dovybavení v roce 2006 laboratoř provádí i typizaci prionových proteinů metodikou westernblot a molekulárně genetické vyšetřování *PRNP* genu přímým sekvenováním ke zjištění přítomnosti patogenní variace a polymorfizmu kodonu 129. Do současné doby bylo identifikováno 6 případů genetické

formy CJN se 2 známými a nejčastějšími mutacemi v Evropské populaci E200K a D178N.

Laboratoř spolupracuje s referenčními laboratořemi prionových nemocí WHO ve skotském Edinburghu a Vídni v Rakousku. Všechna oddělení patologie ČR byla písemně informována o způsobu spolupráce v případě podezření na lidské prionové onemocnění.

Od 1. 1. 2007 začala NRL na základě doplnku transplantčního zákona povinně testovat mozkovou tkáň všech dárců rohovek na přítomnost patologické formy prionového proteinu metodou westernblot. NRL spolupracuje se všemi očními bankami v České Republice a od doby spuštění testování bylo vyšetřeno již přes 500 vzorků s negativním výsledkem.

#### Literatura

- Jirák R, Koukolík F. Demence. Neurobiologie, klinický obraz, terapie. Praha: Galén 2004.
- Watts JC, Balachandran A, Westaway D. The expanding universe of prion diseases. *PLoS Pathog* 2(3) <http://pathogens.plosjournals.org/perlserv/?request=get-document&doi=10.1371/journal.ppat.0020026>
- Smith PG, Cousens SN, d' Huillard Aignaux JN, Ward HJ, Will RG. The epidemiology of variant Creutzfeldt-Jakob disease. *Curr Top Microbiol Immunol* 2004; 284: 161–191.
- Ladogana A, Puopolo M, Croes EA, Budka H, Jarius C, Collins S et al. Mortality from Creutzfeldt-Jakob disease and related disorders in Europe, Australia, and Canada. *Neurology* 2005; 64(9): 1586–1591.
- WHO: WHO Manual for Surveillance of Human Transmissible Spongiform Encephalopathies. (2003).
- Collins SJ, Sanchez-Juan P, Masters CL, Klug GM, van Duijn C, Pileggi A et al. Determinants of diagnostic investigation sensitivities across the clinical spectrum of sporadic Creutzfeldt-Jakob disease. *Brain* 2006; 129: 2278–2287.
- Sanchez-Juan P, Green A, Ladogana A, Cuadrado-Corrales N, Saanchez-Valle R, Mitrova E et al. CSF tests in the differential diagnosis of Creutzfeldt-Jakob disease. *Neurology* 2006; 67: 637–643.
- Hill AF, Joiner S, Wadsworth JD, Sidle KC, Bell JE, Budka H et al. Molecular classification of sporadic Creutzfeldt-Jakob disease. *Brain* 2003; 126: 1333–1346.
- Preusser M, Strobel T, Gelpi E, Eiler M, Broessner G, Schmutzhard E, Budka H. Alzheimer-type neuropathology in a 28 year old patient with iatrogenic Creutzfeldt-Jakob disease after dural grafting. *J Neurol Neurosurg Psychiatry* 2006; 77: 413–416.
- Peden AH, Head MW, Ritchie DL, Bell JE, Ironside JW. Preclinical vCJD after blood transfusion in a PRNP codon 129 heterozygous patient. *Lancet* 2004; 364: 527–529.
- Ironside JW, Head MW. Neuropathology and molecular biology of variant Creutzfeldt-Jakob disease. *Curr Top Microbiol Immunol* 2004; 284: 133–159.
- Ironside JW, Head MW, Bell JE, McCardle L, Will RG. Laboratory diagnosis of variant Creutzfeldt-Jakob disease. *Histopathology* 2000; 37: 1–9.
- Glatzel M, Rogivue C, Ghani A, Streffer JR, Amsler L, Aguzzi A. Incidence of Creutzfeldt-Jakob disease in Switzerland. *Lancet*. 2002; 360: 139–141.
- Kovács GG, Majtényi C. Creutzfeldt-Jakob disease in Hungary. *Folia Neuropathol* 2005; 43: 279–285.
- Taberner C, Polo JM, Sevillami MD, Muñoz R, Berciano J, Cabello A et al. Fatal familial insomnia: clinical, neuropathological, and genetic description of a Spanish family *J Neurol Neurosurg Psychiatry* 2000; 68:774–777.
- Cali I, Castellani R, Yuan J, Al-Shekhlee A, Cohen ML, Xiao X et al. Classification of sporadic Creutzfeldt-Jakob disease revisited. *Brain* 2006; 129: 2266–2277.
- Mitrová E, Mayer V, Jovankovičová V, Sli-varichová, D, Sólóvá L. Creutzfeldt-Jakob disease risk and PRNP codon 129 polymorphism: necessity to revalue current data. *Eur J Neurol* 2005; 12: 998–1001.

[www.urologickelisty.cz](http://www.urologickelisty.cz)