

Centrální neurocytom: kazuistika a přehled literatury

Central Neurocytoma: Case Report and Review of the Literature

Souhrn

Centrální neurocytom je vzácný primární mozkový nádor postihující převážně mladé dospělé. Obvyklým místem výskytu bývá periventriculární oblast v blízkosti foramen Monroi a septum pellucidum. Po radikální resekci, při absenci histologických atypií a proliferačním indexu MIB-1 pod 3 % má vynikající prognózu. Předkládáme kazuistiku 30letého muže, u něhož lehká hemiparéza vedla k diagnóze tumoru třetí a obou postranních komor. Pacient během půl roku podstoupil 2 parciální resekce, nejprve přístupem okcipitálním transkortikálním a poté předním transkalózním. Histologie ukázala izomorfně celulární tumor podobný oligodendrogliomu. Pozitivní imunohistochemické vyšetření na synaptofyzin upřesnilo diagnózu centrálního neurocytomu. Pro vysoký proliferační index MIB-1 byl nádor klasifikován jako atypický centrální neurocytom, jehož prognóza je závažnější. Pacient je 18 měsíců od první operace asymptomatický, reziduum zůstává předmětem pravidelného sledování. Při první známce progresu podstoupí pacient radioterapii. Vedle této kazuistiky předkládáme přehled literatury a diskutujeme klinické a terapeutické aspekty tohoto vzácného tumoru.

Abstract

Central neurocytoma is a rare brain tumor predominantly encountered among young patients typically localized close to the foramen of Monro and septum pellucidum. In the absence of atypical histology, the prognosis after complete resection is usually excellent. We present a case of a 30 years old man with mild hemiparesis which led to the diagnosis of a tumor of the third and both lateral ventricles. The patient underwent partial tumor resection in two surgeries. Histologically the tumor resembled oligodendroglioma, however the cells were immunoreactive for synaptophysin. MIB-1 proliferative index was higher than 3%. On the basis of these findings, diagnosis of atypical central neurocytoma was made. The patient is symptom-free 18 months after the first surgery, residual tumor is closely observed. At the first sign of progression the patient will receive radiotherapy. Apart from the case report we review the literature and discuss clinical and therapeutical aspects of this tumor.

V. Beneš III.¹, P. Buchvald¹,
M. Kaiser¹, J. Mikuláščík²,
P. Suchomel¹

¹ Neurochirurgické oddělení,
Krajská Nemocnice Liberec

² Oddělení patologie,
Krajská Nemocnice Liberec



MUDr. Vladimír Beneš
Neurochirurgické oddělení
Krajská Nemocnice Liberec
Husova 10, 460 63 Liberec
e-mail: vladimir.benes@nemlib.cz

Přijetí k recenzi: 15. 3. 2007

Přijetí do tisku: 3. 5. 2007

Klíčová slova

mozkový nádor – neurocytom –
intraventriculární nádor – radioterapie
– synaptofyzin

Key words

brain neoplasm – neurocytoma – intra-
ventricular tumor – radiation therapy –
synaptophysin

Poděkování: Autoři děkují za druhé čtení histologie a provedení MIB-1 prof. MUDr. S. Němečkovi, DrSc.

Úvod

Centrální neurocytom (CN) představuje vzácný primární mozkový nádor postihující převážně mladé dospělé, nepatrně častěji muže [1]. Od roku 1982, kdy jej prvně charakterizoval Hassoun [2], bylo v literatuře popsáno více než 500 pacientů [1]. CN je obvykle lokalizován intraventrikulárně, vyrůstá ze septum pellucidum či z okolí foramen Monroi. Klinická manifestace pak odráží rozvoj hydrocefalu s bolestmi hlavy a nauzeou. Mimo komorový systém byl CN popsán v mozkových lalocích [3], retině [4], bazi přední jámy [5], mozečku [6], pontu [7], míše [8], páni [9] a dokonce ve zralém ovariaálním teratomu [10]. CN se většinou označuje jako WHO grade II, tedy biologicky příznivý nádor [11]. Rades, který z literatury a od jednotlivých autorů shromáždil největší celosvětovou sérii, rozlišuje podle proliferační aktivity (měřené pomocí MIB-1 proliferačního indexu) a histologie dva druhy CN. Typický, dobře diferencovaný CN (zhruba 80 % všech CN) charakterizuje MIB-1 proliferační index pod 3 % a absence histologických atypií. Na druhou stranu atypický CN, s MIB-1 proliferačním indexem nad 3 %, již v histologickém obraze ukazuje nekrózu, zvýšenou mitotickou aktivitu a vaskulární proliferaci [1]. Před-

kládáme kazuistiku pacienta s atypickým neurocytomem, a přinášíme přehled dané problematiky a odpovídající literatury.

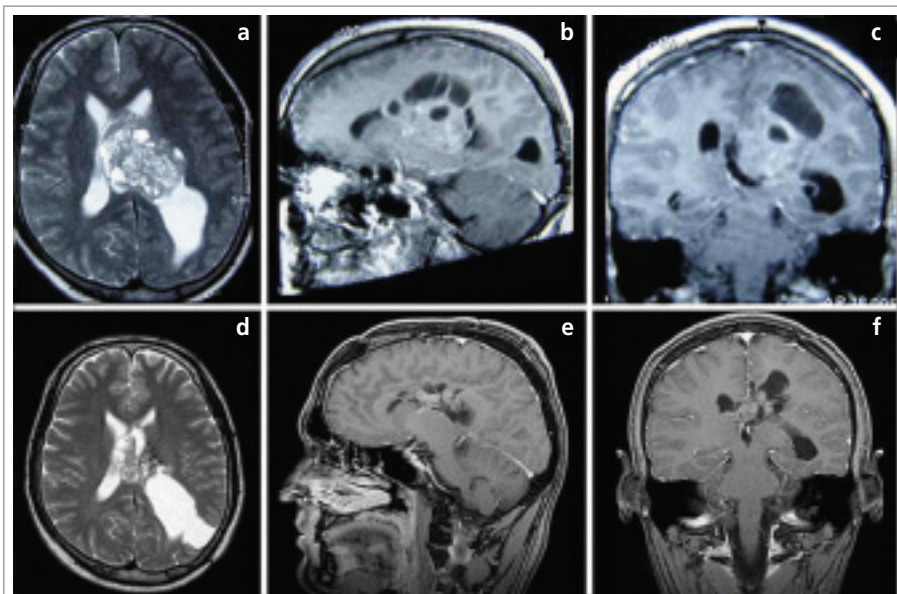
Kazuistika

Dosud zdravý, 30letý muž, se prezentoval lehkou, asi 6 týdnů trvající pravostrannou hemiparézou. Provedená počítačová tomografie (CT) a následná magnetická rezonance (MRI) zobrazily tumor vyrůstající z levé postranní mozkové komory šířící se do komory třetí a pravé postranní, s cystickou složkou v levém frontálním laloku. CT vyšetření ukázalo lehké zvýraznění tumoru postkontrastně, kalcifikace nebyly patrné. T1-vážené sekvence po podání gadolinia ukázaly nehomogenně se sytící tumor, T2-vážené sekvence daly vyniknout většímu množství cyst různé velikosti (obr. 1. a, b, c). Pacient během půl roku podstoupil dvě parciální resekce, nejprve přístupem okcipitálním transkortikálním zleva a následně předním transkalózním. Tumor se jevil jako šedavě zrnitá, místy kalcifikovaná masa s množstvím cyst, rostoucí z oblasti levého talamu. První výkon snesl pacient bez prohloubení neurologického deficitu, po druhé resekci došlo k mírné akcentaci hemiparézy a projevům dyskonekčního syndromu. Tři měsíce po druhém výkonu

podstoupil pacient na naše doporučení nekomplikovanou stereotaktickou aspiraci cystického rezidua na specializovaném pracovišti. V současné době, 18 měsíců po první operaci, přetrvává frustrní hemiparéza, pacient je jinak bez potíží. Solidní reziduum zůstává předmětem sledování (obr. 1. d, e, f). Histologicky se jednalo o uniformní cévnatý tumor skládající se z ostrůvků neuropilu a buněčné komponenty podobné buňkám oligodendrogliomu, ovšem s pozitivním imunohistochemickým barvením na synaptofyzin a neuron-specifickou enolázu, ale negativitou na gliální fibrilární acidický protein (GFAP) (obr. 2). Druhé čtení histologie na nezávislém pracovišti potvrdilo diagnózu centrálního neurocytomu. Vyšetření proliferační aktivity ukázalo v případě první resekce 6 % MIB-1, v případě druhé 20 % (obr. 3). Vzhledem ke zvýšenému proliferačnímu indexu lze tento neurocytom klasifikovat jako atypický.

Diskuse

Centrální neurocytom představoval v roce 1996 méně než 1 % všech mozkových tumorů diagnostikovaných ve Spojených státech [12], v chirurgických sériích reprezentoval pak 0,1–0,4 % [13,14]. Incidence nemusí odpovídat skutečnosti, celá řada tumorů se může skrývat pod mylnou diagnózou histologicky velmi podobného ependymomu či oligodendrogliomu [13,15–17]. Od těchto nádorů CN spolehlivě odliší pozitivní imunohistochemické vyšetření na synaptofyzin či neuron-specifickou enolázu [16–18]. Elektronový mikroskop odhalil typické neuronální struktury jako neurosekreční granula či synapse [6,8]. Valdueza histogeneticky označuje CN jako neuroektodermální nádor s predominantní neuronální diferenciací, jehož buňky si zachovaly schopnost bipotentní (neuronální a gliální) diferenciaci, což je podpořeno imunohistochemickými nálezy pozitivního synaptofyzinu a GFAP na buněčných kulturách buněk CN [18,19]. Jako původci ventrikulárního CN jsou označovány buňky zárodečné subependymální ploténky postranní komory [18,19]. V případě extraventrikulární lokalizace se nádor připisuje na vrub prekurzorům nervových buněk [8,9,18]. Chromozomální analýzy ukázaly častější změny na chromozomech 2p, 10q a 18q [20]. Dále byla nalezena nadměrná exprese



Obr. 1. Magnetická rezonance. Předoperační vyšetření zobrazuje nádorovou expanzi komorového systému. T2-vážené sekvence ukazují její cystický charakter (a), T1-vážené sekvence nehomogenní sytění po podání kontrastní látky (b, c). Stav po dvou parciálních resekcích, přístupem transkortikálním okcipitálním zleva a předním transkalózním, a stereotaktické aspiraci cyst (d, e, f).

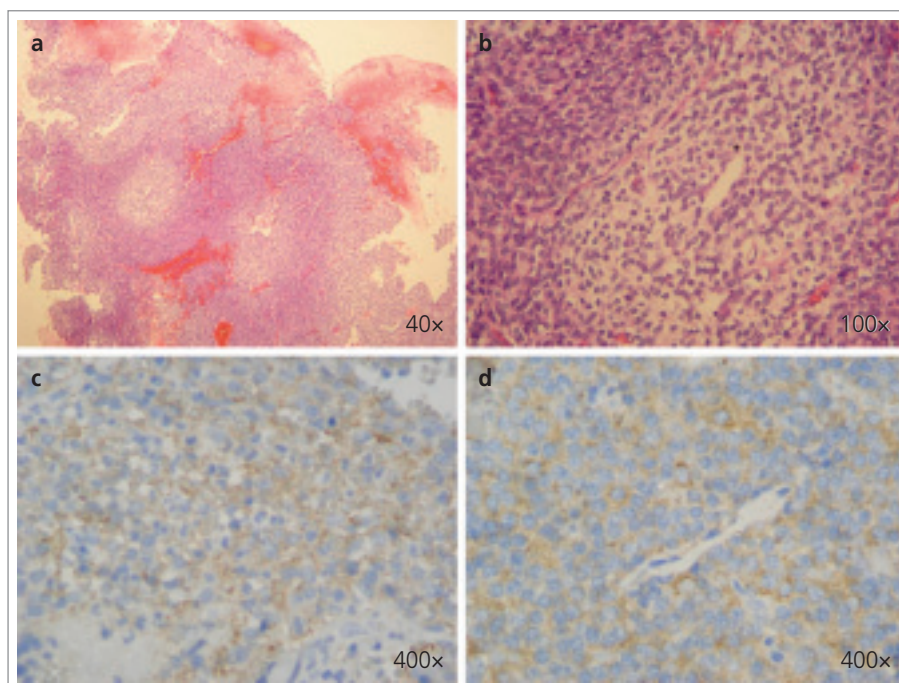
zhruba 20 genů (například doublecortin, jagged 1 nebo tailless) a dysregulace signálních cest molekul IGF2 a wnt [19].

Většina pacientů se prezentuje symptomy zvýšeného nitrolebního tlaku při blokadě cirkulace mozkomíšního moku samotným tumorem [13,18,21]. Jsou popsány asymptomatické CN [16,21], CN projevující se epilepsií [3,18] nebo fatálním intraventrikulárním krvácením [22]. Neurologická symptomatologie extraventrikulárních neurocytomů odpovídá jejich lokalizaci [5,7,8].

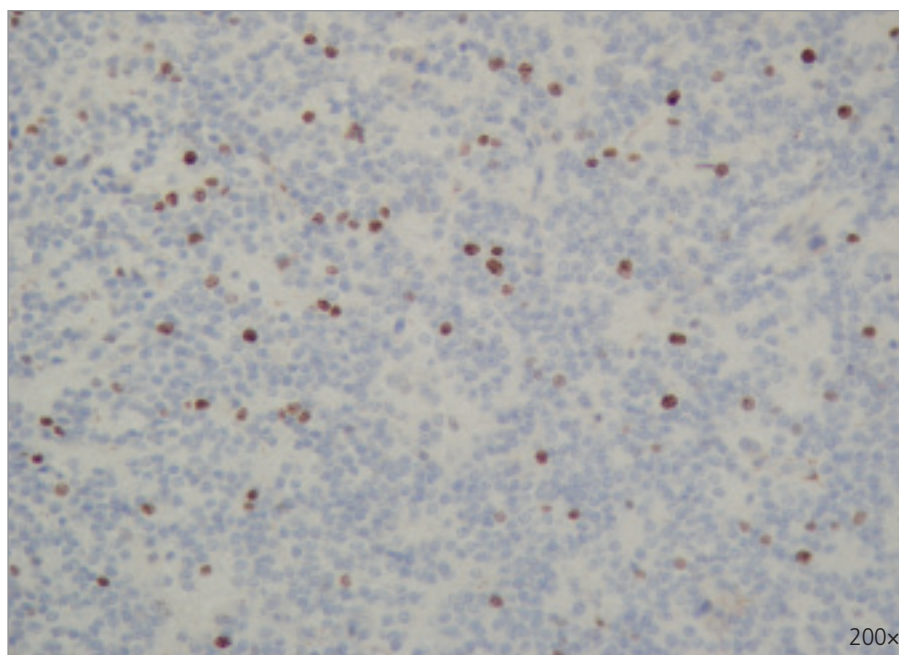
Výpočetní tomografie obvykle ukáže hydrocefalus a různě veliký tumor zaujímající část jedné nebo obou postranních komor, který se někdy šíří i do komory třetí. Nádor bývá lehce až značně hyperdenzní, nehomogenně se sytí po podání kontrastní látky. Mezi obvyklý nález patří časté kalcifikace a mnohočetné cysty [13,17,18,21]. Diagnosticky specifická je MRI. Ukáže místo původu tumoru, v případě intraventrikulární varianty většinou do oblasti foramen Monroi, stěny postranní komory či septum pellucidum. CN se na T1-vážených obrazech jeví nehomogenně hypo- až hyperintenzně, na T2-vážených sekvencích je hyperintenzní ložisko, edém bílé hmoty nebývá příliš vyjádřen. MRI zobrazí často přítomné mnohočetné cysty a cévy, po podání gadolinia se tumor většinou nehomogenně sytí [13,17,21].

Makroskopicky se CN většinou jeví jako dobře ohraničený, našedlý, křehký tumor s mnohočetnými cystami a kalcifikacemi. K odstranění tumoru v postranní komoře se nejčastěji užívá transkortikální přístup frontální či okcipitální, při šíření do třetí komory poté interhemisferální transkalózní [13,17,18,23]. V literatuře se udává 8–14% riziko trvalé chirurgické morbidity-mortality [3,13]. Ta je způsobena lokalizací tumoru.

Prognózu ovlivňuje radikalita výkonu, výše MIB-1 proliferačního indexu a následná radioterapie. Stejně jako u ependymomu, i u CN je cílem chirurgie radikální resekce, která je ve většině případů kurativní. Přesto je třeba i nemocné po radikální resekcii sledovat, protože jsou popsány recidivy i mnoho let po léčbě [1,5,12,24]. Pravděpodobnost recidivy narůstá se vzrůstajícím MIB-1 proliferačním indexem. U typických CN s MIB-1 proliferačním indexem pod 3 % byla pravděpodobnost recidivy 19% v pěti-letém sledování, kdežto u atypických CN



Obr. 2. Histologické a imunohistochemické vyšetření. Barvení na hematoxilin-eozin ukazuje uniformní cévnatý tumor skládající se z ostrůvků neuropilu a buněčné komponenty podobné buňkám oligodendroglionu (a, b). Pozitivní imunohistochemické barvení na neuron-specifickou enolázu (c) a synaptofyzin (d) potvrzuje diagnózu centrálního neurocytomu.



Obr. 3. Imunohistochemické barvení na MIB-1 v jádrech buněk nádoru z druhé resekce s 20% pozitivitou.

s MIB-1 proliferačním indexem nad 3 % již 54% [1]. Recidiva onemocnění s sebou nese riziko hemoragických komplikací, malignizace [3] nebo diseminace CN [15]. Radi-

kální resekci lze dle literatury docílit ve 25–57 % [3,12,17,23], v sebrané celosvětové sérii Radesové byla radikalita dosažena ve 44 % [1]. Radikální resekce však může

Tab. 1. Lokální kontrola a přežití typického a atypického centrálního neurocytomu v závislosti na radikalitě resekce a radioterapii. [1]

	Typický centrální neurocytom				Atypický centrální neurocytom			
	Radikální		Parciální		Radikální		Parciální	
	resekce	resekce + RT	resekce	resekce + RT	resekce	resekce + RT	resekce	resekce + RT
LK 5 let (%)	87	100	52	90	59	63	5	65
LK 10 let (%)	76	100	43	82	59	–	–	–
Přežití 5 let (%)	100	100	90	97	91	93	46	69
Přežití 10 let (%)	100	100	90	97	91	–	46	–

LK – lokální kontrola; RT – radioterapie; – data nejsou k dispozici

být neproveditelná pro profuzní krvácení z tumoru a jeho intimní vztah k elokventním strukturám, například fornixu [23]. U našeho nemocného tento vztah neumožnil radikální resekci ani při dvou rozdílných operačních přístupech.

Radioterapie (RT) po radikálním odstranění typického CN zajistí dlouhodobou lokální kontrolu (100 % v 10letém sledování oproti 76 % bez RT), 10leté přežití je v obou případech uváděno jako 100 % [1]. Dlouhodobější data nebyla publikována. U typických CN radikálně odstraněných se dnes RT nedoporučuje [1,24–26]. Panuje všeobecná shoda v nutnosti dlouhodobého a pravidelného sledování pacientů [3,12,27], byla popsána recidiva dokonce po 18 letech [5]. U radikálně odstraněného atypického CN se RT nedoporučuje, ani v tomto případě nevede ke zlepšení dlouhodobého přežití [1].

U typického CN po parciální resekci RT zlepšila 10letou lokální kontrolu – 82 % vs 43 % bez RT. Signifikantně rozdílné bylo i celkové přežití (97 % vs 90 %) [1]. Obdobná situace panuje u atypického CN, kde RT zlepšila lokální kontrolu i celkové přežití po parciální resekci [1]. Celkově možno shrnout: prognóza typických neurocytomů je příznivější nežli atypických. Po radikální resekci typického i atypického neurocytomu RT nezlepší celkové přežití, pouze lokální kontrolu. Po parciální resekci typického i atypického CN radioterapie zlepší lokální kontrolu i celkové přežití. Přehled lokální kontroly a celkového přežití u obou typů CN a jednotlivých terapeutických modalit přináší tab. 1.

Alternativou RT u malých reziduálních či rekurentních CN je stereotaktická radiochi-

rurgie (SR), ať pomocí Leksellova gama nože [3,14,27] nebo lineárního akcelerátoru [26,28]. SR dovoluje cíleně v jednom sezení dopravit značné množství radiace přesně na reziduální nádor a vyhýbá se tak dlouhodobým nežádoucím účinkům celkového ozáření krania [29,30]. Intraventriculární neurocytom se jeví jako ideální cíl; od mozkové tkáně je dobře ohraničen, okolní likvor působí jako absorbent nadbytečného záření a pacient není zatížen dlouhodobou hospitalizací [3,14,27,28]. Samotný výkon s sebou nese minimální komplikace. SR dosahuje dlouhodobou lokální kontrolu tumoru s jeho zmenšením či zastavením růstu zhruba ve stejné míře jako konvenční RT [3,14,26–28].

Náš nemocný patří do skupiny parciální resekce atypického CN, tedy prognosticky nejzávažnější. Dosud nebyl léčen RT, avšak podle výše uvedených poznatků by ji měl podstoupit. U asymptomatického nemocného, jehož reziduální tumor je příliš velký pro SR, radioterapii plánujeme při první grafické známce růstu rezidua. Dle doporučení pro atypické CN pak dávkou 56–60 Gy, která signifikantně zlepší lokální kontrolu nemoci [1].

Chemoterapie se v léčbě CN zkouší spíše u recidivujících nádorů nebo při progresi po RT [7,31], většinou s příznivým efektem. K dlouhodobým výsledkům se zatím nelze blíže vyjádřit.

Závěr

Centrální neurocytom představuje vzácný, vcelku příznivě se chovající mozkový nádor, který v dlouhodobém časovém horizontu však může recidivovat či progredovat. Mnohaleté

sledování pacientů i po radikální resekci je nezbytné.

Literatura

1. Rades D, Schild E. Treatment recommendations for the various subgroups of neurocytoma. *J Neurooncol* 2006; 77: 305–309.
2. Hassoun J, Gambarelli D, Grisoli F, Pellet W, Salamon G, Pellissier JF et al. Central neurocytoma. An electron-microscopic study of two cases. *Acta Neuropathol (Berl)* 1982; 56: 151–156.
3. Bertalanffy A, Roessler K, Koperek O, Gelpi E, Prayer D, Knosp E. Recurrent central neurocytomas. *Cancer* 2005; 104: 135–142.
4. Metcalf C, Mele EM, McAllister I. Neurocytoma of the retina. *Br J Ophthalmol* 1993; 77: 382–384.
5. Kowalski RJ, Prayson RA, Lee JH. Skull base neurocytoma: Case report and review of the literature of extraventricular neurocytomas. *Skull Base* 2002; 12: 59–65.
6. Enam SA, Rosenblum ML, Ho K-L. Neurocytoma in the cerebellum: Case report. *J Neurosurg* 1997; 87: 100–102.
7. Swinson BM, Friedman WA, Yachnis AT. Pontine atypical neurocytoma: Case report. *Neurosurgery* 2006; 58: 990–991.
8. Tatter SB, Borges LF, Louis DN. Central neurocytomas of the cervical spinal cord: Report of two cases. *J Neurosurg* 1994; 81: 288–293.
9. Friedrichs N, Vorreuther R, Fischer H-P, Wiestler OD, Buettner R. Neurocytoma arising in the pelvis. *Virchows Arch* 2003; 443: 217–9.
10. Hirschowitz L, Ansari A, Cahill DJ, Bamford DS, Love S. Central neurocytoma arising

within a mature cystic teratoma of the ovary. *Int J Gynecol Pathol* 1997; 16: 176–179.

11. Figarella-Branger D, Söylemezoglu F, Kleihues P, Hassoun J. Central neurocytoma. In: Kleihues P, Cavenee WK (eds). *Pathology and genetics of tumors of the nervous system*. Lyon: IARC Press 2000: 107–109.

12. Schild SE, Scheithauer BW, Haddock MG, Schiff D, Burger PC, Wong WW et al. Central neurocytomas. *Cancer* 1997; 79: 790–795.

13. Yasargil MG, von Ammon K, von Deimling A, Valavanis A, Wichmann W, Wiestler OD. Central neurocytoma: histopathological variants and therapeutic approaches. *J Neurosurg* 1992; 76: 32–37.

14. Cobery ST, Noren G, Friehs GM, Chougule P, Zheng Z, Epstein MH et al. Gamma knife surgery for the treatment of central neurocytoma. *J Neurosurg* 2001; 94: 327–330.

15. Eng DY, DeMonte F, Ginsberg L, Fuller GN, Jaekle K. Craniospinal dissemination of central neurocytoma. Report of two cases. *J Neurosurg* 1997; 86: 547–552.

16. Kulkarni V, Rajshekhar V, Haran RP, Chandi SM. Long-term outcome in patients with central neurocytoma following stereotactic biopsy and radiation therapy. *Br J Neurosurg* 2002; 16: 126–132.

17. Kim DG, Kim JS, Chi JG, Park SH, Jung H-W, Choi KS et al. Central neurocytoma:

proliferative potential and biological behavior. *J Neurosurg* 1996; 84: 742–747.

18. Valdueza JM, Westphal M, Vortmeyer A, Muller D, Padberg B, Herrmann HD. Central neurocytoma: clinical, immunohistologic, and biologic findings of a human neuroglial progenitor tumor. *Surg Neurol* 1996; 45: 49–56.

19. Sim FJ, Keyoung HM, Goldman JE, Kim DK, Jung H-W, Roy NS et al. Neurocytoma is a tumor of adult neuronal progenitor cells. *J Neurosci* 2006; 26: 12544–12555.

20. Yin X-L, Pang J-C, Hui AB-Y, Phil M, Ng H-K. Detection of chromosomal imbalances in central neurocytomas by using comparative genomic hybridization. *J Neurosurg* 2000; 93: 77–81.

21. Zhang D, Wen L, Henning TD, Feng X-Y, Zhang Y-L, Zou L-G et al. Central neurocytoma: clinical, pathological and neuroradiological findings. *Clin Radiol* 2006; 61: 348–357.

22. Balko MG, Schultz DL. Sudden death due to a central neurocytoma. *Am J Forensic Med Pathol* 1999; 20: 180–183.

23. Ashkan K, Casey AT, D'Arrigo C, Harkness WF, Thomas DG. Benign central neurocytoma. A double misnomer? *Cancer* 2000; 89: 1111–20.

24. Rades D, Fehlaue F. Treatment options for central neurocytoma. *Neurology* 2002; 59: 1268–1270.

25. Rades D, Fehlaue F, Lamszus K, Schild SE, Hagel C, Westphal M et al. Well-differentia-

ted neurocytoma: What is the best available treatment? *Neuro-Oncol* 2005; 7: 77–83.

26. Rades D, Schild SE. Value of postoperative stereotactic radiosurgery and conventional radiotherapy for incompletely resected typical neurocytomas. *Cancer* 2006; 106: 1140–1143.

27. Anderson RC, Elder JB, Parsa AT, Issacson SR, Sisti MB. Radiosurgery for the treatment of recurrent central neurocytomas. *Neurosurgery* 2001; 48: 1231–1238.

28. Martín JM, Katati M, López E, Ballejos JA, Arregui G, Busquier H et al. Linear accelerator radiosurgery in treatment of central neurocytomas. *Acta Neurochir (Wien)* 2003; 145: 749–754.

29. Armstrong CL, Gyato K, Awadalla AW, Lustig R, Tochner ZA. A critical review of the clinical effects of therapeutic irradiation damage to the brain: the roots of controversy. *Neuropsychol Rev* 2004; 14: 65–86.

30. Ron E, Modan B, Boice JD Jr, Alfandary E, Stovall M, Chetrit A et al. Tumors of the brain and nervous system after radiotherapy in childhood. *N Engl J Med* 1988; 319: 1033–1039.

31. Von Koch CS, Schmidt MH, Uyehara-Lock JH, Berger MS, Chang SM. The role of PCV chemotherapy in the treatment of central neurocytoma: Illustration of a case and review of the literature. *Surg Neurol* 2003; 60: 560–565.

www.currentjournals.cz