

# Ageneze laterálního semicirkulárního kanálku: kazuistika

## Agensis of the lateral semicircular canal: a case study

### Souhrn

Cílem kazuistiky je poukázat na význam diferenciální diagnostiky atypické otologické poruchy, při které nesmí být opomenuta vrozená dysplazie vnitřního ucha. U 63letého pacienta s interní zátěží a otologickou anamnézou progredující hypakuzie, při opakovaných operacích pro exostózy a tympanosklerózu, se rozvinul akutní periferní vestibulární syndrom s pádem a poraněním. Vzhledem k anamnéze atypického otologického onemocnění bylo provedeno HRCT s obrazovým nálezem ageneze laterálního semicirkulárního kanálku, výpadek funkce kanálku potvrzoval head impulse test. Pacienti s dysplazií laterálního semicirkulárního kanálku mají zjevný nález při klinickém vyšetření, na pomocných i na zobrazovacích metodách, a to jak před tak i při manifestaci onemocnění. Rychlou a dostupnou metodou k potvrzení výše uvedené vrozené poruchy vestibulárního aparátu se suspektní anamnézou je HRCT pyramid. Záchyt pacientů s uvedenou vrozenou poruchou je důležitý v prevenci poranění následkem pádu ve vyšším věku.

### Abstract

The objective of the case study is to point out the importance of differential diagnosis of a rare otological disorder, in which congenital dysplasia of the inner ear is not to be omitted. A 63 year old patient diagnosed with an internal disease and with otological history of progressive hypoacusis and repeated surgeries due to exostoses and tympanosclerosis developed acute peripheral vestibular syndrome due to a fall and an injury. In view of the history of a rare otological disease, HRCT was performed showing agensis of the lateral semicircular canal, with the failure in canal function confirmed by a head impulse test. Patients with lateral semicircular canal dysplasia present with evident findings in clinical examination as well as in ancillary and imaging methods, both before and during disease manifestation. Pyramid HRCT is a fast and accessible method to confirm the above congenital vestibular apparatus disorder with suspect anamnesis. The detection of patients with the above-mentioned congenital disorder is important in the prevention of injuries caused by falls in old age.

**R. Brzezny<sup>1</sup>, R. Černý<sup>2</sup>,  
M. Kynčl<sup>3</sup>, P. Vrabec<sup>4</sup>**

<sup>1</sup> Oddělení neurochirurgie  
FN v Motole, Praha

<sup>2</sup> Neurologická klinika dospělých  
2. LF UK a FN v Motole, Praha

<sup>3</sup> Klinika zobrazovacích metod  
2. LF UK a FN v Motole, Praha

<sup>4</sup> Klinika ORL a chirurgie hlavy a krku  
1. LF UK a FN v Motole, Praha



**MUDr. Richard Brzezny**  
Oddělení neurochirurgie  
FN v Motole, Praha

V Úvalu 84, 150 06 Praha 5-Motol  
e-mail: brzezny@fnmotol.cz

Přijato k recenzi: 19. 7. 2007

Přijato do tisku: 5. 10. 2007

### Klíčová slova

kongenitální dysplazie – semicirkulární kanálky – HRCT – head impulse test – sluchová vada – pády

### Key words

congenital dysplasia – semicircular canals – HRCT – head impulse test – hearing disorder – falls

Podporováno grantem IGA, reg. číslo NR/8439-3.

Děkujeme radiodiagnostickému oddělení Nemocnice Na Homolce za poskytnutí CT snímků.

## Úvod

Unilaterální a bilaterální vestibulární patologie jsou riziková onemocnění zvyšující četnost závažných pádů [1] s následnými zdravotními, psychosociálními i socioekonomickými důsledky [2]. Je zřejmé, že časná diagnostika potenciálně ohrožených pacientů snižuje rizika vyplývající z možného zranění po pádu zapříčiněného vestibulární poruchou.

Dysplazie laterálního semicirkulárního kanálku (hSCC) patří mezi nejčastější kongenitální anomálie vnitřního ucha [3]. Izolované vrozené abnormality hSCC bez komitantních kostních deformit dalších částí ucha jsou vzácné [4]. Jak tympanoskleróza [5], tak exostóza zevního zvukovodu [6] patří mezi typická získaná onemocnění ucha, která se vyvíjejí pod vlivem chronického dráždění, například chronického zánětlivého procesu.

V následujícím sdělení chceme poukázat na význam diferenciální diagnostiky atypické otologické anamnézy (zde konkrétně pacienta s exostózou, tympanosklerózou a kombinovanou sluchovou vadou (coHL), klinického vyšetření (v popředí s head impulse testem – HIT) a především na význam vysokorozlišovacího počítačového tomografického zobrazení – HRCT) pyramid v diagnostice pacientů s vrozenou vývojovou vadou vestibulárního orgánu,

kteří nedidiagnostikována v případě manifestace zvyšuje rizika pádů se všemi jejich důsledky.

## Kazuistika

63letý pacient s metabolickým syndromem (2 roky diabetes melitus 2. typu kompenzovaný na perorálních antidiabetících, 5 let prostá hyperlipidemie na dietě, 5 let hypertenze kompenzovaná trojkombinací antihypertenziv, BMI 31,2) a středně těžkou oboustrannou hypakuzii částečně korigovanou sluchadlem.

V 11. dnu po operaci stenózy páteřního kanálu v LS oblasti (prostá laminektomie), bez dřívějších závrativých stavů, dochází k náhlému vývoji rotačního vertiga s tahem vlevo a následným pádem s poraněním levé dolní končetiny a dále k vývoji profuzního vomitu a oscillopsie. Stav trval cca 14 dnů, bez relapsů, poté s postupným zlepšením avšak s přetrvávajícími pocity nestability. Pacient byl neurologicky vyšetřen ve specializované ambulanci až 39 dnů od začátků obtíží s následujícím objektivním nálezem:

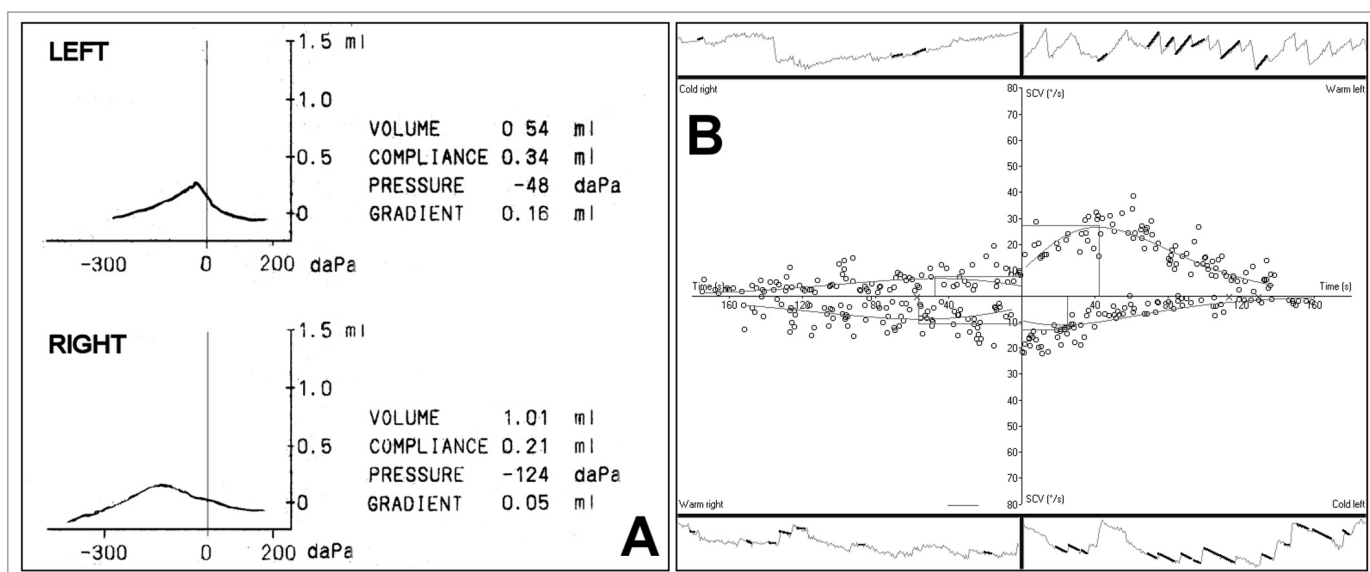
Horizontálně rotační nystagmus vlevo prvního stupně, pozitivní vestibulární tonické úchyly Hautant a Unterberger směrem doprava, nestabilní stoj III bez stranové predilekce, negativní Dix-Halpike polohovací manévry (metodika manévru viz

[7]). Head impulse test v horizontální rovině prokázal výpadek funkce pravého vestibulárního aparátu, HIT ve vertikální rovině prokázal hypofunkci vestibulo-okulárního reflexu (VOR) v obou směrech této roviny (metodika testu viz diskuze a [8,9]).

Anamnestická data i klinický nález nebyly typické pro významné postižení otolitových struktur [10,11].

Vzhledem k letité hypakuzii bylo vyjádřeno podezření na souvislost s nově vzniklou závratí. Dle otologické anamnézy pacient od 38 let věku pozoruje postupné zhoršování sluchu s významnou progresí od 42. roku věku s vývojem oboustranného tinitu. V té době byl důkladně vyšetřen na ORL klinice se závěrem coHL, s převahou CHL, kongenitální malformace nebyla prokázána, CT zobrazení však nebylo nikdy provedeno.

Byla zjištěna oboustranná obturující exostóza zevního zvukovodu. Tento nález mu byl operačně řešen. Po operaci nedošlo ke zlepšení sluchu a ve věku 50 let byla indikována oboustranná tympanotomie s mobilizací trčíčku a kovadlinky. Po této operaci došlo přechodně ke zlepšení sluchových obtíží, následně však opět k jejich zhoršení, stejně tak i nálezu na audiometrii a tympanometrii (obr. 1a). Stav byl uzavřen jako tympanoskleróza s větším postižením vpravo, sluchová porucha byla

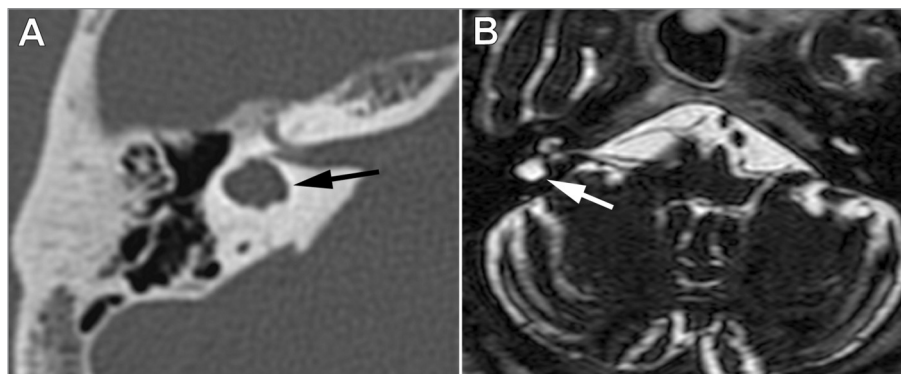


Obr. 1 a,b. Záznam pomocných vyšetření. A. Tympanogram. Prokazuje oboustranně zvýšenou impedanci převodního systému středouší. B. Výsledek kalorizace při elektronystagmografii. Bitermální kalorizace vybavuje vlevo normální odpověď, vpravo je obraz těžké hypofunkce.

korigována sluchadlem. Subjektivně po korekci sluchadlem pacienta nejvíce obtěžuje oboustranný pískavý tinitus. Vzhledem k tomu, že tento pacient s nově vzniklou závrativou poruchou neměl anamnézu typickou pro pacienty s tympanosklerózou ani exostózy zevního zvukovodu, bylo doplněno HRCT pyramid k vyloučení dalších strukturálních abnormit s nálezem dysplazie pravostranného labyrintu s agenezí hSCC (obr. 2 a). Zjevný HRCT nález odpovídá straně periferního vestibulárního postižení. Bylo provedeno MRI mozku, které potvrdilo nález na HRCT (obr. 2b), ostatní nález na MRI mozku i na sonografickém vyšetření cév byl negativní, byla korigována hyperlipidemie a hypertenze, doporučena režimová opatření stran metabolického syndromu a kardiologické vyšetření, započata rehabilitace závratí, nasazeny antivertiginóza. Bylo doplněno elektromyografické vyšetření (ENG) s nálezem těžké hypofunkce pravého labyrintu již ve stavu kompenzace na rotačních testech (obr. 1b). Stav se během dalších ambulancních kontrol subjektivně upravuje stejně tak jako objektivní stabilita ve stojí, avšak nadále přetrvává pocit nestability a pozitivní head impulse test vpravo. K dalšímu relapsu onemocnění nedošlo.

## Diskuse

Ageneze laterálního kanálku labyrintu byla diagnostikována na základě vysokorozlišovacího tomografického zobrazení pyramid temporální kosti. Vyšetření bylo indikováno z důvodu koincidence akutní unilaterální vestibulopatie s pozitivním klinickým vyšetřením při progredujících strukturálních a funkčních změnách zevního a středního ucha u pacienta bez odpovídající anamnézy. Strukturální změnou zevního ucha byl vývoj oboustranných obturujících exostóz. Pro populaci vnitrozemní se jedná o onemocnění s velmi nízkou prevalencí cca 0,88 % oproti populaci přímořské, kde může dosahovat 5 % až 40 % v závislosti na lokalitě. Příčinou vyšší prevalence v přímořských oblastech jsou patrně místní studené atmosférické vlivy. V současnosti se obturující exostózy vyskytují bilaterálně nejčastěji jako následek chronické zátěže zevního zvukovodu studenou vodou a bývají běžné



**Obr. 2 a,b.** Axiální zobrazení postiženého labyrintu. A. HRCT axiální řez pravou pyramidou. HRCT zobrazuje dysplastický labyrint s chybějícím laterálním semicirkulárním kanálkem (označen šipkou) – rozdělení malformací laterálního kanálku dle HRCT viz [12]. B. MRI T2 vážený axiální řez vnitřním uchem a mozečkem. Vpravo je atypický horizontální semicirkulární kanálek (označen šipkou), chybí vnitřní stěna kanálku a je vytvořena ohraničená dutina vyplněná tekutinou, která se nechová expanzivně. Ostatní kanálky bilaterálně i hlemýžd' mají normální morfologii.

spíše pro výkonnostní vodní sportovce (v tomto případě je pacient zaměstnán jako energotechnik) [6]. Podobně je tomu u diagnózy tympanosklerózy, která je typicky vyvolaná chronickými záněty středouší [5]. Tyto však pacient nemá ani v anamnéze ani je nepodporuje nález na HRCT jako například útlum pneumatizace mastoidů.

Na kazuistice je zajímavé, proč pacient neměl nikdy žádné závrativé obtíže ani si nestěžoval na jinou formu nestability. Vzhledem ke kongenitálnímu charakteru postižení lze empiricky předpokládat kvalitní adaptaci celého vestibulárního systému, ke které došlo v útlém věku. Tento problém u kongenitálních aplazií byl objektivizován v práci Sasaki et al [12] – na úlohu dysfunkčního laterálního kanálku jsou dle výše uvedené práce patrně adaptovány vertikální kanálky. Brzy po operaci lumbosakrální páteře tak patrně došlo k výpadku funkce zbylých vestibulárních kanálků stejné strany s příznaky akutní vestibulární dystonie. Etiologie tohoto zhoršení je nejasná, vzhledem k metabolickému syndromu pacienta a nedávné operaci lze předpokládat etiologii tromboembolickou. Rovněž je zajímavé, proč vertiginózní potíže přetrvávaly tak dlouhou dobu. Patofyziologicky by se dalo předpokládat, že pacienti s anomálií hůře kompenzují další změny ve vestibulárním aparátu – centrální adaptační schopnosti jsou již vyčerpány.

Lze tak soudit i dle závěrů práce Sasaki et al, kde měl pacient rovněž obtíže protrahované. Jedná se bohužel pouze o kazuistická data, systematizovaná studie chybí. Pro vysvětlení protrahovaných obtíží nelze však také vyloučit porušení adaptačních mechanismů příliš dlouhou aplikací antiemetik v úvodu onemocnění, nebo vývoj poruchy do fobického vertiga.

Unilaterální pravostranný výpadek byl v prvním kontaktu diagnostikován head impulse testem – pasivním nepredikovatelným záškubem hlavy o nízké amplitudě a vysoké akceleraci v rovině horizontální nebo vertikální, event. rotační [8,9] a dále verifikován elektronystagmograficky (obr. 1b). Shrnutím výsledků těchto testů lze potvrdit jasnou pravostrannou areflexii, a to nejen pro horizontální, ale i vertikální stimulaci. Tento závěr je kongruentní s výsledky kazuistiky Sasaki et al [12]. Sinusové rotační ENG testy na rotačním křesle prováděné s odstupem 2 měsíců od začátku obtíží již prokázaly proběhlou oboustrannou adaptaci na nízkofrekvenční stimul. Z tohoto důvodu lze předpokládat zvýšenou účast druhostranného labyrintu v detekci pohybů ve směru kontralaterálním již před infarktem, která se po rozvoji onemocnění, které dekompenzovalo dysplazii dále posílila.

Kochleovestibulární malformace má zhruba 3 % zdravých jedinců a asi 20 % pacientů s vrozenou percepční sluchovou

vadou [13]. Podle nejnovější klasifikace se tyto malformace dělí na kochleární, vestibulární, semicirkulárních kanálků, vnitřního zvukovodu a vestibulokochleárního akveduktu [4]. Vzhledem ke společnému vývojovému základu bývají malformace často kombinované. Od roku 1980 je pro defekty temporální kosti hlavní diagnostickou zobrazovací technikou HRCT [14], hlavní diagnostickou funkční „bed-side“ metodou periferních vestibulárních syndromů je od 90. let head impulse test [8], zlatým standardem v pomocných metodách je i přes mnoha omezení stále ENG.

Dysplazie hSCC patří mezi nejčastější kongenitální anomálie vnitřního ucha [3]. Většina kochleovestibulárních malformací je sdružena s nějakou formou postižení sluchu [4]. Dysplazie hSCC je v 71 % případů asociována s percepční sluchovou vadou a ve 14 % s CHL nebo coHL [15]. Co je však v naší kazuistice důležitější a co je nutné zdůraznit, platí to i obráceně – 5 % pacientů, kteří měli tomograficky zjištěnou dysplazii hSCC, kam byli odesláni pro CHL, mají deformitu zevního nebo středního ucha [16]. V našem případě však veškerá vyšetření před operacemi zákroky neprokázala kongenitální malformaci, CT vyšetření bohužel indikováno nebylo.

Na základě výše uvedených argumentů a kazuistiky je více než zřejmé, že pacienti s CHL nebo coHL, kteří mají deformitu zevního nebo středního ucha bez typické anamnézy, musí být pro tato onemocnění dodatečně vyšetřeni vysokorozlišovacím CT zobrazením pyramid k vyloučení kongenitální dysplazie labyrintu s aplazií semicirkulárního kanálku. Školený lékař může v takovémto případě stanovit podezření na aplazii již při provedení head impulse testu [17]. Jen pacient s vestibulárním postižením ze známého důvodu, který je dle publikací statisticky více ohrožen závažnými pády ve vyšším věku, může při-

způsobit své chování ve smyslu snížení rizik pádů (například omezení rizikových aktivit, korekci zrakové vady, podporou holí v případech již existujících motorických omezení a podobně), ale i úpravy či vyloučení možných rizik cévních jako v naší kazuistice.

### Zkratky

hSCC – laterální semicirkulární kanálek labyrintu, HRCT – vysokorozlišovací počítačová tomografie, BMI – body mass index, ENG – elektronystagmografie, LS – lumbosakrální, HIT – head impulse test, coHL – kombinovaná sluchová vada, CHL – převodní sluchová vada, VOR – vestibulo-okulární reflex

### Literatura

1. Brandt T, Dieterich M. Vestibular falls. *J Vestib Res* 1993; 3(1): 3–14.
2. Topinková E, Neuwirth J. Geriatrie pro praktického lékaře. 1. ed. Praha: Grada Publishing 1995.
3. Sando I, Takahara T, Ogawa A. Congenital anomalies of the inner ear. *Ann Otol Rhinol Laryngol Suppl* 1984; 112: 110–118.
4. Sennaroglu L, Saatci I. A New Classification for Cochleovestibular Malformations. *Laryngoscope* 2002; 112(12): 2230–2241.
5. Asiri S, Hasham A, al Anazy F, Zakzouk S, Banjar A. Tympanosclerosis: review of literature and incidence among patients with middle-ear infection. *J Laryngol Otol* 1999; 113(12): 1076–1080.
6. Timofeev I, Notkina N, Smith IM. Exostoses of the external auditory canal: a long-term follow-up study of surgical treatment. *Clinical Otolaryngology & Allied Sciences* 2004; 29(6): 588–594.
7. Brzezny R, Vyhnaček M, Jeřábek J. Centrální a periferní polohové závrativé stavy. *Cesk Slov Neurol N* 2005; 68/101(3): 148–153.

8. Halmagyi GM, Colebatch JG, Curthoys IS. New tests of vestibular function. *Baillieres Clin Neurol* 1994; 3(3):485–500.

9. Brzezny R, Glasauer S, Bayer O, Siebold Ch, Buttner U. Head Impulses in Three Orthogonal Planes of Space – The Influence of Age. *Ann N Y Acad Sci*. 2003; 1004: 473–477.

10. Brzezny R, Vyhnaček M, Cerny R, Jerebek J. Onemocnění otolitových struktur rovnovážného systému. I. Patofyziologie a symptomatologie. *Cesk Slov Neurol N* 2006; 69/102(4): 259–266.

11. Brzezny R, Vyhnaček M, Cerny R, Jerebek J. Onemocnění otolitových struktur rovnovážného systému. II. Diagnostika. *Cesk Slov Neurol N* 2006; 69/102(4): 267–271.

12. Sasaki O, Otsuka A, Asawa S, Sakaguchi M, Ishiyama T, Ezawa S et al. Neurological evaluation of vertical semicircular canal function in inner ear malformation. A case report. *ORL J Otorhinolaryngol Relat Spec* 1999; 61(6):355–359.

13. McClay JE, Tandy R, Grundfast K, Choi S, Vezina G, Zalzal G et al. Major and minor temporal bone abnormalities in children with and without congenital sensorineural hearing loss. *Arch Otolaryngol Head Neck Surg* 2002; 128(6): 664–671.

14. Okumura T, Takahashi H, Honjo I, Takagi A, Mitamura K. Sensorineural hearing loss in patients with large vestibular aqueduct. *Laryngoscope* 1995; 105(3 Pt 1): 289–293.

15. Johnson JM, Lalwani K. Sensorineural and Conductive Hearing Loss Associated With Lateral Semicircular Canal Malformation. *Laryngoscope* 2000; 110(10): 1673–1679.

16. Phelps PD. Congenital lesions of the inner ear, demonstrated by tomography. *Arch Otolaryngol* 1974; 100(1):11–18.

17. Murofushi T, Ouvrier RA, Parker GD, Graham RI, da Silva M, Halmagyi GM. Vestibular abnormalities in charge association. *Ann Otol Rhinol Laryngol* 1997; 106(2): 129–134.

[www.pro-folia.com](http://www.pro-folia.com)