

Výsledky léčby gliomů nízkého stupně malignity u dětí (retrospektivní analýza dat)

Treatment Results of Low-Grade Gliomas in Children (a Retrospective Data Analysis)

Souhrn

Prognóza dětí s gliomy nízkého stupně malignity (mimo gliomy kmene) je dobrá, 80–90 % dětí dlouhodobě přežívá. Optimální léčebný postup je ovlivněn zejména lokalizací nádoru a věkem pacienta. Prezentujeme analýzu dat 108 dětí léčených v letech 1998 až 2006 na našem pracovišti dle protokolu SIOP CNS 9702. Medián věku při diagnóze byl 5,5 roku s převahou chlapců (58,3 %). Zastoupení histologických typů: pilocytický astrocytom (46,3 %), fibrilární astrocytom (20,4 %), oligodendrogliom (5,6 %). V celém souboru je 5leté celkové přežití (OS5) 96,2 % a 5leté přežití bez známek onemocnění (EFS5) 83,8 %. Při radikální resekci dosahuje EFS 90 %, medián EFS pro neradikální výkony je 77,4 měsíců ($p = 0,007$). Nepříznivé lokalizace představují mezimozek, metastatické postižení a postižení více anatomických struktur s mediánem EFS 78,8 měsíců ($p = 0,005$). 36 dětí bylo léčeno chemoterapií s EFS 60 % a PFS 50 %. Pouze 4 děti zemřely, z toho 3 na progresi či relaps. Prokázali jsme 2 faktory se signifikantním vlivem na ukazatele přežití: rozsah resekce a lokalizace. Chemoterapie umožňuje u části dětí oddálení radioterapie. Rizikovou skupinou, pro kterou je nutné hledat další léčebné metody, jsou zejména inoperabilní nádory mezimozku.

Abstract

Children with low-grade gliomas (except for brain stem gliomas) have a good prognosis, 80 to 90 % of them being long time survivors. Their optimal management depends primarily on the anatomical location of the tumour and the patient age. We present a retrospective analysis of 108 children treated at our institution according to SIOP CNS 9702 study between 1998 and 2006. The median age at diagnosis was 5.5 years, with the prevalence of boys (58.3 %). The distribution of histological types was as follows: pilocytic astrocytoma (46.3 %), fibrillary astrocytoma (20.4 %), and oligodendroglioma (5.6 %). In the whole cohort, the 5-year overall survival (OS5) rate was 96.2 %, and the 5-year event-free survival (EFS5) rate was 83.8 %. EFS rate was 90 % for the gross total resection group, and median EFS for incomplete surgery was 77.4 months ($p = 0.007$). Unfavourable locations are the diencephalon, metastatic spread and multiple structure affection, with a median EFS of 78.8 months ($p = 0.005$). 36 children were treated with chemotherapy with the EFS rate of 60 % and PFS rate of 50 %. Only 4 children died, of whom 3 of progression or relapse. We have proven 2 factors with a significant impact on the survival indicators: the extent of resection and tumour localization. Chemotherapy allows postponing radiotherapy for a part of children. The risk subgroups for which new therapeutic options are needed are mainly inoperable tumours of diencephalon.

Klíčová slova

děti – gliomy nízkého stupně malignity – chemoterapie – radioterapie – prognostické faktory

Key words

children – low-grade gliomas – chemotherapy – radiotherapy – prognostic factors

Z. Pavelka¹, K. Zitterbart¹, T. Pavlík², P. Šlampa³, J. Ventruba⁴, E. Brichtová⁴, M. Smrčka⁵, T. Paleček⁶, J. Jakubec⁷, M. Houdek⁸, L. Křen⁹, J. Skotáková¹⁰, H. Ošlejšková¹¹, T. Turbová¹, J. Štěřba¹

¹ Klinika dětské onkologie LF MU a FN Brno – PDM

² Institut biostatistiky a analýz PřF MU a LF MU, Brno

³ Klinika radiační onkologie, LF MU a Masarykův onkologický ústav, Brno

⁴ Neurochirurgické oddělení, KDCHaT LF MU a FN Brno – PDM

⁵ Neurochirurgická klinika LF MU a FN Brno – PMDV

⁶ Neurochirurgická klinika FN sP Ostrava

⁷ Neurochirurgická klinika LF UK a FN Hradec Králové

⁸ Neurochirurgická klinika LF UP a FN Olomouc

⁹ Ústav patologie LF MU a FN Brno – PMDV

¹⁰ Klinika dětské radiologie LF MU a FN Brno – PDM

¹¹ Klinika dětské neurologie LF MU a FN Brno – PDM



MUDr. Zdeněk Pavelka
Klinika dětské onkologie
LF MU a FN Brno – PDM
Černopolní 9, 625 00 Brno
e-mail: zpavelka@fnbrno.cz

Přijato k recenzi: 24. 5. 2007

Přijato do tisku: 16. 1. 2008

Úvod

Gliomy nízkého stupně malignity („low-grade“ gliomy, LGG) tvoří 30–40 % primárních nádorů centrálního nervového systému (CNS) u dětí [1]. LGG nejčastěji postihují mozeček, dále následují hemisféry a hluboké struktury jako hypotalamus, talamus a corpus callosum. LGG jsou také nalézány v průběhu celé zrakové dráhy a v mozковém kmeni [2]. Problematika LGG dolního mozkového kmene je specifická, dlouhodobé léčebné výsledky špatné a tyto tumory bývají prezentovány zpravidla separátně. LGG zahrnují pilocytický a difuzní (fibrilární, protoplazmický, gemistocytický, velkobuněčný) astrocytom, pleomorfní xantoastrocytom a dále oligodendrogliom a oligoastrocytom nízkého stupně malignity. Jsou to nádory stupně 1 a 2 dle WHO klasifikace [3]. Pro klinické důvody (stejný léčebný přístup) jsou k pediatrickým LGG přiřazeny i některé smíšené glioneurální nádory (gangliogliom). Pilocytický astrocytom (PA) stupně 1 malignity je převládajícím typem LGG u malých dětí. PA jsou dobře ohraničené, často cystické nádory s nodulem ve stěně. Difuzní astrocytomy (DA) se vyskytují spíše u větších dětí, makroskopicky rostou více infiltrativně a jsou to nádory stupně 2 [3].

Prognóza dětí s LGG (mimo nádory kmene) je obecně dobrá, 80–90 % dětí dlouhodobě přežívá [4]. Optimální management pro děti s LGG je ovlivněn lokalizací nádoru (a tím operabilitou) a věkem pacienta [2]. Hemisférické a mozečkové nádory jsou obvykle kompletně odstranitelné a většinou nevyžadují další terapii: 5leté přežití bez progresse („progression free survival“, PFS₅) činí dle studií o velkých souborech pacientů 85–87 % [5,6]. Naproti tomu centrálně lokalizované nádory (chiasma, hypotalamus, talamus, ev. střední mozek) je možno zřídka resekovat kompletně, dlouhodobé PFS takových dětí je menší než 50 % [7,8]. V případě centrálně lokalizovaných nádorů může pooperační radioterapie (RT) vést k objektivním odpovědím a prodloužení PFS [9]. Avšak zejména u malých dětí je spojena s rizikem pozdních následků (neurokognitivní poruchy, endokrinopatie, sekundární malignity) [10]. Hlavní indikací pro podání následné chemoterapie (CHT) je snaha o oddálení radioterapie do vyššího věku dítěte s cílem redukovat její potenciální pozdní toxicitu. U velmi malých dětí s progresí či symptomatickými inoperabilními LGG byly rozvíjeny různé chemoterapeutické režimy s cílem oddálení nebo nepodání radioterapie [7,8,11,12]. Zatím však není všeobecně akceptováno, že zcela dokáže nahradit podání RT. Tato otázka je předmětem řady studií 2. a 3. fáze klinického zkoušení [8,11,12].

U části případů byla nádorová tkáň vyšetřena i cytogeneticky a molekulárně geneticky, avšak tyto výsledky nebyly prozatím analyzovány z pohledu prognostického významu a nejsou zde tedy prezentovány. Biopsická verifikace nebyla vyžadována u dětí s typickým obrazem gliomu optické dráhy na MRI bez extenze nádoru do hypotalamu.

Progrese nemoci byla definována jako 1. radiologická progresse (měřitelný nárůst objemu/velikosti tumoru na MRI), jako 2. klinická progresse (progrese neurologických symptomů, progresse ztráty zraku, sekundární hydrocefalus či endokrinopatie v důsledku růstu tumoru). Vyšetření míchy nukleární magnetickou rezonancí (MRI) k vyloučení klinicky okultních metastáz, stejně jako cytologické vyšetření likvoru nebylo rutinně prováděno. Standardem bylo ovšem provedení pooperační MRI oblasti primárního tumoru do 48 h po výkonu k posouzení případného rezidua.

Léčebná strategie protokolu SIOP CNS 9702 je diferencována v závislosti na věku, radikalitě operačního výkonu a tíži symptomů onemocnění u konkrétního pacienta (schéma 1) [13,14]. Observace byla volena u pacientů s radikálně resekovaným

Soubor a metodika

V následujícím textu prezentujeme vlastní výsledky dosažené u souboru dětí s LGG léčenými dle strategie protokolu SIOP CNS 9702 [13,14], které byly na Kliniku dětské onkologie LF MU a FN Brno referovány z různých neurochirurgických pracovišť. Všichni pacienti byli v době diagnózy mladší 19 let věku, do souboru jsou zařazeny i děti s genetickou nemocí, zejména neurofibromatózou typu I (NF-1) a tuberózní sklerózou. Do kategorie LGG byli zařazeni pacienti s histologicky potvrzenou diagnózou gliomu nízkého stupně malignity (stupeň 1 a 2) dle aktuální WHO klasifikace. Proliferační aktivita byla posuzována formou stanovení indexu Ki-67.

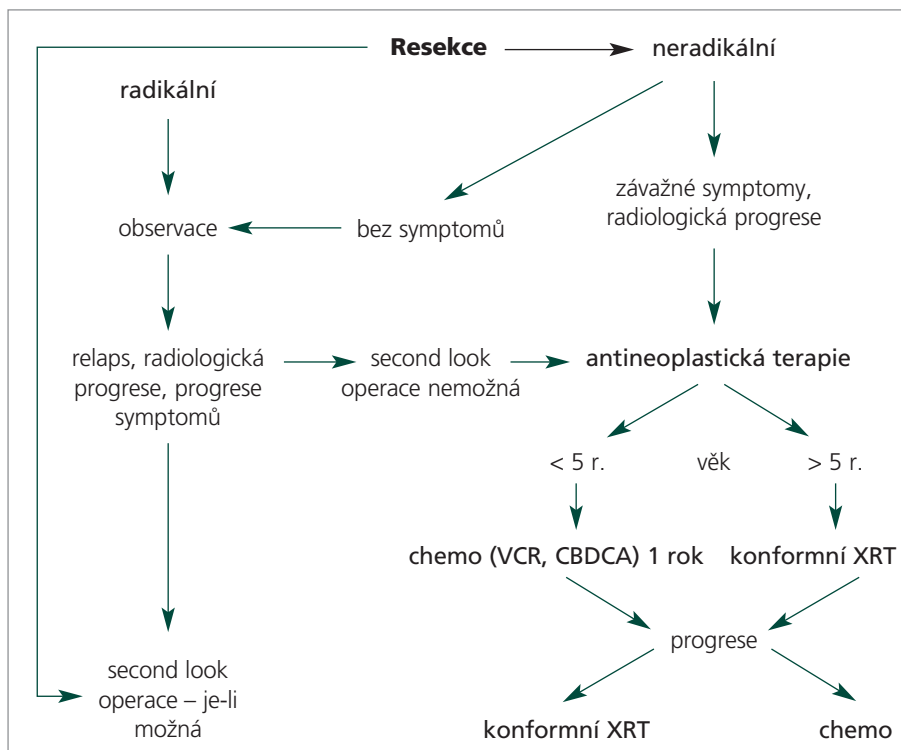
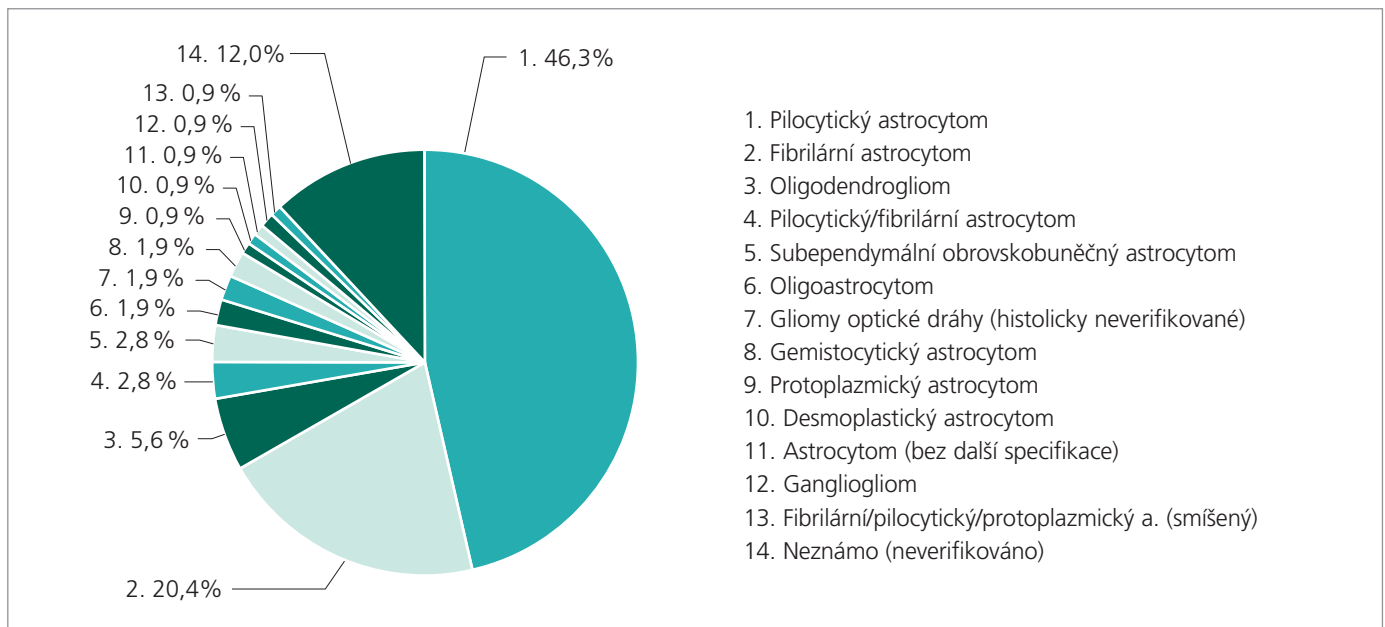


Schéma 1. Protokol SIOP CNS 9702.

VÝSLEDKY LÉČBY GLIOMŮ NÍZKÉHO STUPNĚ MALIGNITY U DĚTÍ (RETROSPEKTIVNÍ ANALÝZA DAT)



Graf 1. Zastoupení histologických typů v souboru pacientů.

nádorem nebo s reziduálním tumorem a nepřítomností významných příznaků. Doplnující onkologická léčba byla podávána dětem s progresí klinickou či rentgenologickou bez možnosti radikálního chirurgického řešení. Radioterapie u dětí nad 5 let byla aplikována lineárním akcelerátorem s dávkovým příkonem 6 MV po předchozím 3D plánování, konformní formou. Další parametry RT zahrnovaly: cílový objem = objem tumoru + 1 cm (MRI), dávka 54 Gy (ložisko v mozku), 50,4 Gy (míšní lokalizace), denní frakce 1,8 Gy [9]. Radioterapie je u našich pacientů realizována na Klinice radiační onkologie MOÚ, Brno. Ve vybraných případech byla užitá i stereotaktická radioterapie formou „gamma-nože“ nebo „X-nože“. Chemoterapie je vyhrazena pro děti pod 5 let věku a děti s NF1 jako metoda 1. volby. Chemoterapeutické rameno představuje dlouhodobé podávání kombinace vinkristinu a karboplatiny v ambulantním režimu po dobu 1 roku [14]. V indukční části je podáván vinkristin v dávce 1,5 mg/m² 1krát týdně (den 1, týdny 1 až 10), karboplatina 550 mg/m² 1krát za 3 týdny (den 1, týdny 1, 4, 7, 10). Po 1. indukční části protokolu je provedeno přešetření včetně MRI k posouzení terapeutické odpovědi, za pozitivní odpověď se považuje i stabilní nemoc („stable disease“, SD). Pacienti s lé-

čebnou odpovědí pokračují dále udržovací fází protokolu. V této fázi jsou podávána stejná cytostatika ve stejných dávkách jako v indukci, ale již pouze 1krát za 4 týdny (týdny 13 až 56 protokolu). Opakované kontroly MRI jsou prováděny v průběhu terapie v intervalech 3 měsíců u dětí s ponechanou reziduální nemocí po operaci. V dalším období se intervaly prodlužují na 6 měsíců až 1 rok. Součástí algoritmu sledování je pravidelné vyšetření oftalmologické včetně zorného pole, neurologické včetně evokovaných potenciálů, endokrinní a audiologické. K posouzení léčebné odpovědi byla užívána obvyklá RECIST kritéria [15].

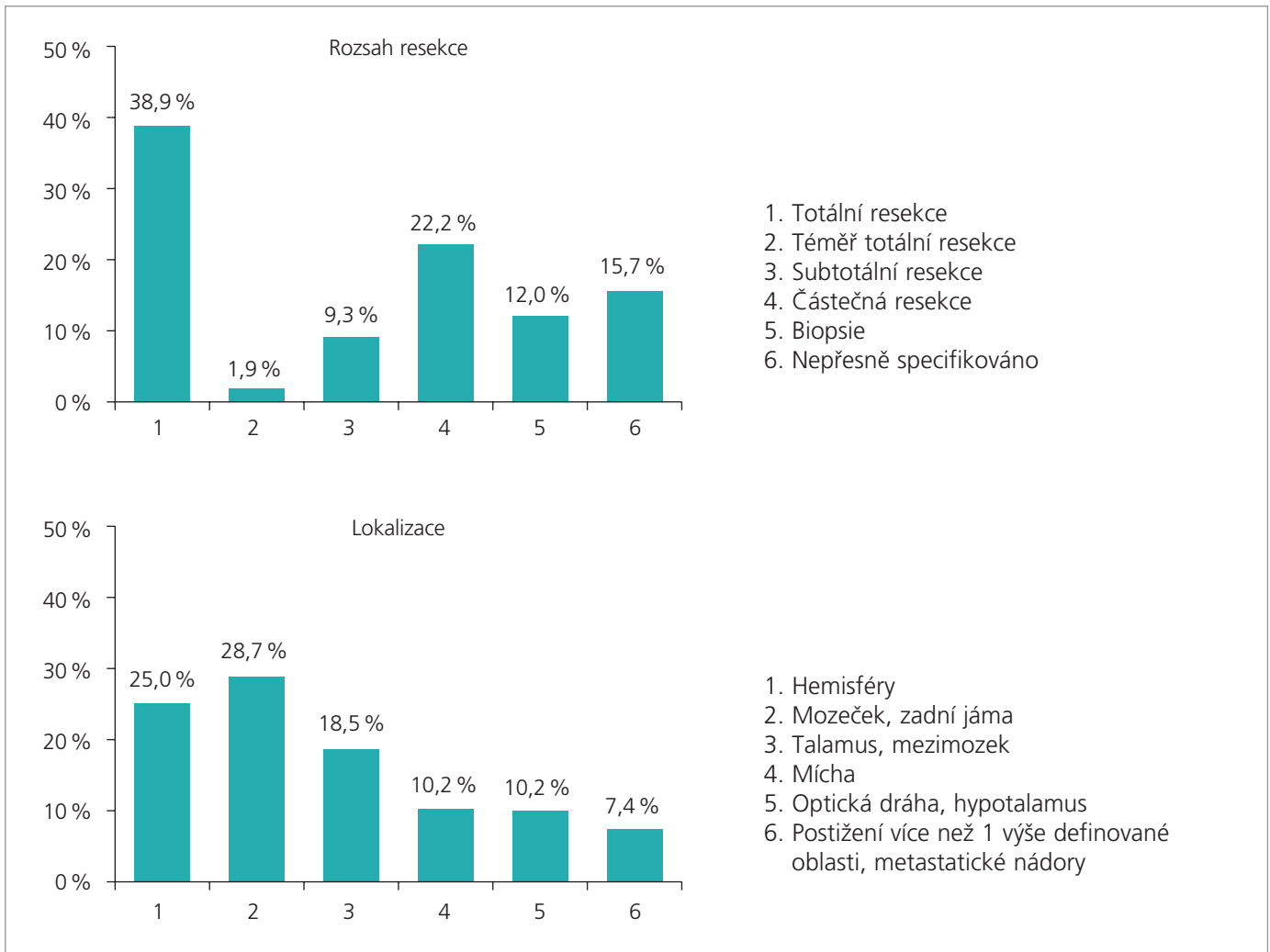
Statistické poznámky

Základní sumarizace dat byla provedena za použití klasických deskriptivních statistik, spojité proměnné byly hodnoceny pomocí průměru, mediánu, minima a maxima, kategoriální proměnné pak pomocí frekvenčních tabulek. Pro vizualizaci zastoupení jednotlivých skupin sledovaných proměnných byly použity histogramy a koláčové diagramy. Ke zhodnocení vztahu 2 kategoriálních proměnných byl použit Fisherův exaktní test, u spojité veličiny byl použit neparametrický Mannův-Whitneyho test. Analýza přežití byla provedena dle Kaplan-Meierovy metodiky a pro sro-

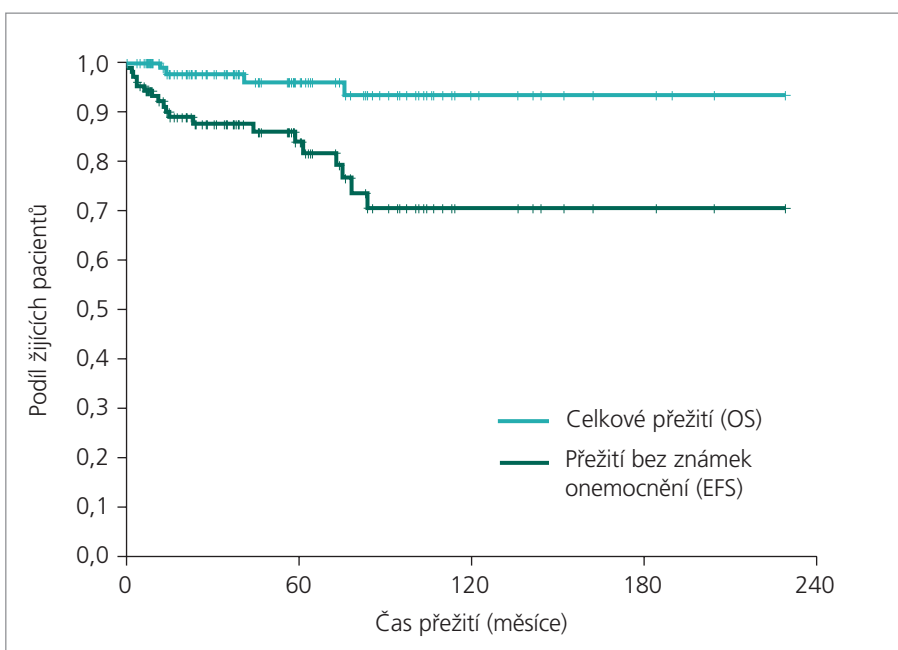
vnání rozdílu v přežití 2 skupin pacientů byl použit log-rank test. Pro veličinu přežití bez události („event free survival“, EFS) je událost („event“) definována jako úmrtí, progresse nebo relaps.

Výsledky

V období 01/1998 až 11/2006 jsme sledovali celkem 108 dětí s diagnózou LGG, s mediánem věku 5,5 let a průměrem 7,6 let při diagnóze. V souboru převažovali chlapci (58,3 %). Medián doby sledování pacientů v souboru je 3,9 let, průměr 5,1 let. Hlavními histologickými typy v souboru byly: pilocytický astrocytom (46,3 %), fibrilární astrocytom (20,4 %), oligodendrogliom (5,6 %) (graf 1). LGG byly nejčastěji lokalizovány v zadní jámě/mozečku (28,7 %) a v hemisférách (25 %), v talamu/mezimizku (18,5 %). Optický trakt/hypotalamus byl primární lokalizací v 10,2 % případů. Primární LGG míchy jsme diagnostikovali u 10,2 % dětí. Radikální odstranění tumoru bylo provedeno v 40,8 % případů (totální resekce 38,9 %, téměř totální resekce 1,9 %), graf 2. Nádory histologického stupně 1 jsme prokázali v 51,9 %, stupně 2 v 34,3 % případů, proliferační index Ki-67 nabýval v souboru pacientů nejčastěji nízké hodnoty 1–2 (dohromady 65,3 % všech případů). U 13,9 % dětí byla diagnóza LGG



Graf 2. Deskriptivní charakteristiky souboru: rozsah resekce, lokalizace.

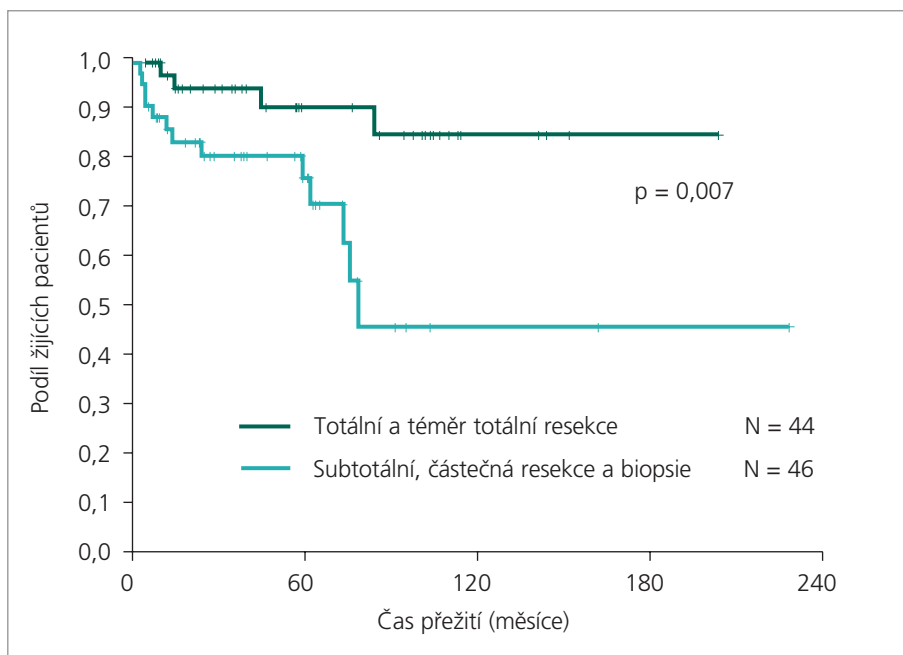


◀ Graf 3. Léčebné výsledky: OS a EFS celé kohorty pacientů.

Medián OS: nelze odhadnout,
3leté OS = 97,8 %, 5leté OS = 96,2 %.
Medián EFS: nelze odhadnout,
3leté EFS = 87,6 %, 5leté EFS = 83,8 %.

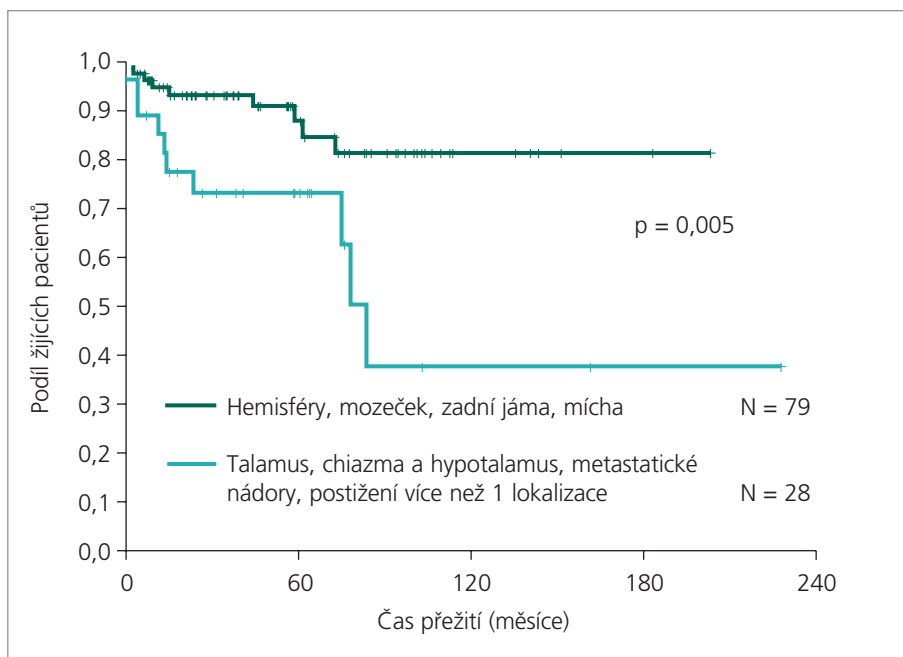
stanovena na základě kompatibilního radiologického nálezu bez histologického potvrzení (zejména nádory optické dráhy a v hloubce lokalizované nádory střední čáry). Některá z pozitivních typů léčebné odpovědi (CR, PR nebo SD) byla dosažena v primární léčbě u 99,1 % dětí. Nejčastější léčebnou modalitou byl samotný neurochirurgický výkon (44,4 %) a jeho kombinace s chemoterapií (17,6 %). V 11,1 % případů jsme děti s diagnózou LGG bez známek klinické či rentgenologické progresy sledovali bez další terapie.

VÝSLEDKY LÉČBY GLIOMŮ NÍZKÉHO STUPNĚ MALIGNITY U DĚTÍ (RETROSPEKTIVNÍ ANALÝZA DAT)



Graf 4. Léčebné výsledky: vliv rozsahu resekce na EFS.

Medián EFS pro kategorii totální a téměř totální resekce: nelze odhadnout.
Medián EFS pro kategorii subtotální, částečná resekce a biopsie: 77,4 měsíců



Graf 5. Léčebné výsledky: vliv lokalizace na EFS.

Medián EFS pro „tmavě zelenou“ kategorii: nelze odhadnout.
Medián EFS pro „světle zelenou“ kategorii: 78,8 měsíců.

V rámci celé kohorty pacientů činí celkové přežití: OS3 97,8 %, OS5 96,2 %, přežití bez události: EFS3 87,6 % a EFS5 83,8 % (graf 3). U dětí s kompletní nebo téměř kompletní resekci dosahuje EFS 90 %,

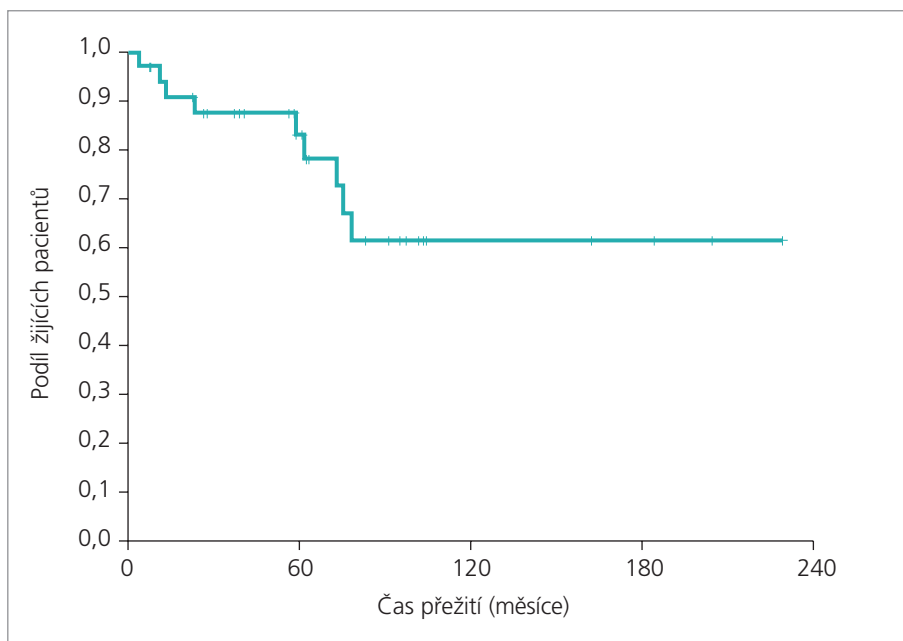
medián EFS pro děti s neradikálním výkonem je 77,4 měsíců ($p = 0,007$), graf 4. „Nepříznivé lokalizace“ představují talamus, chiazmaticko-hypotalamická oblast, metastatické postižení a lokálně pokročilé

nádory s postižením více anatomických struktur (dlouhodobé EFS nedosahuje 40 % a medián EFS pro tuto kategorii činí 78,8 měsíců). Příznivou lokalizaci z hlediska operability vykazují naopak nádory mozečku a hemisfér s dlouhodobým EFS 80 % ($p = 0,005$), graf 5. Negativní trend ovlivnění statistických ukazatelů lze v našem souboru najít pro nádory histologického stupně 2 (EFS 50 %) proti nádorům stupně 1 (EFS > 80 %, $p = 0,246$) stejně jako pro vyšší hodnotu Ki-67 proti hodnotě nižší, obojí ovšem bez statistické signifikace. Tento trend je poněkud patrnější pro podskupinu dětí indikovaných k chemoterapii. Celkem 36 dětí pod 5 let věku s progresí reziduálního tumoru a nebo se symptomatickými radikálně inoperabilními tumory bylo léčeno chemoterapií kombinací vinkristinu a karboplatiny. Pro tuto skupinu pacientů činí EFS 60 % (graf 6). Přežití bez progresse (PFS) pro podskupinu dětí s makroskopickým reziduálním tumorem činí > 50 % (graf 7).

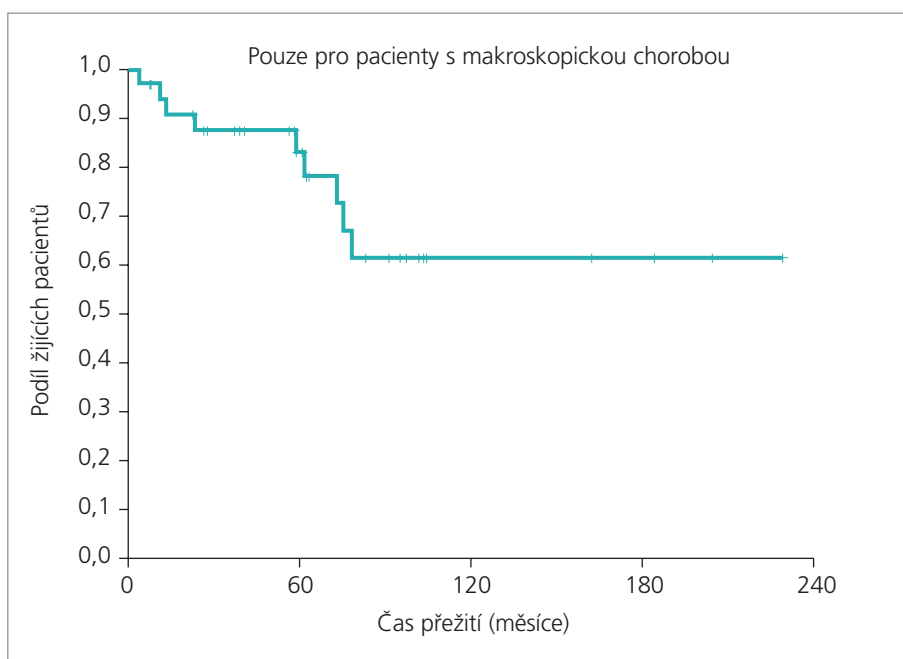
K progresi základní nemoci došlo u 17 pacientů v souboru, k recidivě u 4 pacientů ze souboru. Léčba těchto dětí je opět diferencovaná v závislosti na věku, lokalizaci, závažnosti symptomů a předcházející terapii. Radioterapie byla aplikována v případě progresse po chemoterapii, chemoterapie v případě progresse po primární radioterapii. V podskupině dětí s progresí dosáhlo přibližně 41 % pacientů pozitivní léčebné odpovědi (CR + PR), v podskupině s recidivou 75 % dětí (CR + PR). Významná část pacientů je v okamžiku hodnocení stále na terapii. Ze 108 dětí v souboru pouze 4 zemřely, 3 na progresi nebo recidivu základní nemoci, 1 dítě zemřelo na vrozenou srdeční vadu, tedy bez souvislosti se základní diagnózou.

Diskuse

Obecné deskriptivní charakteristiky našeho souboru pacientů korespondují s dříve publikovanými údaji [13,14,16,17]. V dalším se omezíme na komentování vybraných faktorů. V naší kohortě je poněkud menší zastoupení pilocytických astrocytomů (46 %) proti jině publikovaným údajům, byť se i v našem případě jedná o nejčastější typ. Literatura udává, že PA tvoří až 2/3 všech LGG [3]. Část jde zřejmě



Graf 6. Léčebné výsledky: EFS pro děti léčené chemoterapií. Medián přežití bez známek onemocnění nelze odhadnout.



Graf 7. Léčebné výsledky: PFS pro děti léčené chemoterapií s makroskopickým reziduem. Medián přežití bez známek progresse nelze odhadnout.

na vrub případů, které nebyly potvrzeny biopsií – zejména gliomy optických nervů, pro které je v současnosti za dostačující pro diagnózu považován typický obraz při MRI vyšetření [18]. Histologicky se přitom jedná prakticky vždy o pilocytické astrocytomy, jak je známo z historických dat [18]. Nejčastější lokalizací LGG jsou zadní

jáma, poté hemisféry, u malých dětí následují středočárové supratentoriální nádory [2,4]. Častější proti literárním údajům je v našem případě lokalizace míšní (10 % primárně míšních LGG proti méně než 5 % literárně udávaným). Malé procento LGG může diseminovat podél kraniospinální osy (pod 5 %), jedná se pře-

devším o hypotalamické nádory u malých dětí [19].

Standardním požadavkem u našich pacientů je „dvojití čtení histologie“. Nutnost přesné histologické diagnózy LGG je podtržena faktem, že data z velkých kooperativních studií uvádějí diskrepanci v histologii lokálního a referenčního patologa až u 1/4 případů. Naopak 1/4 případů původně klasifikovaných jako gliomy vysokého stupně malignity je přeřazena mezi nádory nízkého stupně malignity při centrálním čtení histologie [20]. Mezi prokázané klinické a rentgenologické negativní prognostické faktory patří: invaze do mozkového kmene spojená s dysfunkcí, histologie difuzního astrocytomy (stupeň 2 dle WHO), malá radikalita resekce (méně než radikální odstranění), středočárová lokalizace – což souvisí s menší dostupností radikální resekce, věk pod 1 rok a krátké trvání symptomů před stanovením diagnózy [3,4,17,19]. Pacienti s NF1 a postižením optického traktu mají lepší prognózu než děti bez NF1. Byly u nich popsány i případy spontánní regrese [21,22].

V sériích dospělých pacientů korelovala vyšší proliferativní aktivita definovaná Ki-67/MIB1 indexem s větší tendencí k progresi [23]. Vyšší hodnota Ki-67 (hodnota 3–10 proti 0–2) i v našem souboru korelovala s častějším výskytem nepříznivé události, podobně jako u stupně 2 diference proti stupni 1 – v obou případech se však jednalo o statisticky nesignifikantní výsledky. Doposud však není izolovaný průkaz stupně 2 malignity u dětských pacientů přijímán jako důvod pro indikaci terapie v případě totálního nebo téměř totálního odstranění nádoru.

Mnohem méně je známo o cytogenetických nebo molekulárně genetických aberacích sporadických LGG a jejich případném prognostickém významu, samozřejmě s výjimkou oligodendrogliomu a jeho prognosticky příznivé kombinované ztráty 1p a 19q [3]. Oligodendrogliom (OG) je u dětí vzácný, tvoří pouze 1 % primárních dětských nádorů CNS [1]. Poněkud vyšší je zastoupení OG v našem souboru (5,6 % všech LGG). Proti zvyklostem u dospělých pacientů [24] jsou „děti“ s oligodendrogliomy nízkého stupně malignity (stupeň 2 dle WHO) léčeny stejnou,

zde prezentovanou filozofií, jako v případě ostatních LGG [13,14]. Prvním krokem terapie by měl být radikální resekční výkon tam, kde je to možné. Role pooperační radioterapie (RT) je kontroverzní a publikovaná data jsou často v kontradikci. Někteří autoři doporučují okamžitou RT při ponechaném reziduu, jiné studie neprokázaly užitek proti RT odložené [25]. Proto je u dětí většinou akceptováno zahájení radioterapie až při progresi reziduálního tumoru [9,25]. Naše pracoviště je v indikaci pooperační radioterapie u OG spíše konzervativní. Bez zajímavosti není, že k datu publikace tohoto sdělení všichni pacienti s OG v souboru přežívají bez známek progresu či recidivy.

Většina sporadických PA vykazuje normální cytogenetický nálezn, v pozitivních případech jsou nalézány následující abnormality: gainy na chromozomech 1, 7, 8; ztráty na 17p a 17q [26]. V případě PA vázaných na NF1 je prokazována mutace NF1 genu pro neurofibromin na lokusu 17q11.2. Mutace p53 jsou vzácné. Mutace p53 jsou naopak častým nálezem u difuzních astrocytomů (až v 80 % u gemistocytárního podtypu) a mohou představovat časnou změnu v rámci procesu maligní transformace [3,27]. Další popisované aberace jsou alelické ztráty chromozomů 10p, 19 a 22q, obvyklá je vyšší exprese VEGF [3,26]. Prognostický význam biologických ukazatelů u LGG dětí je zatím nejasný. Recentně je prospektivně sledována kombinace několika potenciálních biologických markerů v rámci kooperativní studie americké Children's Oncology Group s označením ACNS 0223. Na její zhodnocení si budeme muset ještě počkat [28]. V současnosti tak není žádný z cytogenetických ukazatelů užíván jako univerzální stratifikační rizikový faktor.

Cytogenetickou analýzu jsme provedli pouze u části případů v našem souboru, zatím bez možnosti statistického zhodnocení. Situaci komplikuje obtížná dostupnost nativní nádorové tkáně u pacientů operovaných mimo dětské onkologické centrum a obecně malá úspěšnost kultivací u nádorů nízkého proliferativního potenciálu, tedy LGG.

Léčebná strategie LGG je proto nadále diferencovaná pouze v závislosti na kli-

nických ukazatelích: věku dítěte, lokalizaci, přítomnosti a dynamice symptomů a případně přidružené genetické nemoci. Na základě těchto faktorů je rozhodnuto o observaci nebo nechirurgické léčbě. Operační řešení je léčbou volby. Rozsah výkonu je hlavní faktor, který determinuje další průběh nemoci. Pacienti s provedenou radikální resekci (GTR) dosahují PFS5 > 90 % i bez další terapie [29,30]. Velikost ponechaného reziduálního nádoru je hlavním relevantním faktorem pro čas do progresu a je determinována zejména příznivou či nepříznivou lokalizací [30]. Pacienti ze severoamerické kooperativní studie CCG-9891/POG-9130 v případě radikální resekce tumoru dosáhli PFS5 > 90 % bez další léčby. Ve skupině s radiologicky měřitelnou reziduální nemocí se hodnoty PFS5 pohybovaly kolem 55–60 %. Pacienti s rozsáhlým reziduálním tumorem (nad 3 cm, většinou inoperabilní středočárové a chiasmatické tumory) vykazovali také významné snížení celkového přežití (OS5) [28,30].

Tyto dříve publikované poznatky jsme zcela reprodukovali, v podskupině dětí s kompletní nebo téměř kompletní resekci jsme dosáhli EFS 90 %, medián EFS pro děti s neradikálním výkonem byl 77,4 měsíců ($p = 0,007$), graf 4. Je známo, že radikálna resekce je determinována lokalizací tumoru. Problematickou kategorií v tomto smyslu představují nádory centrální lokalizace s postižením diencefala bez možnosti radikální resekce. Medián EFS pro tuto podskupinu v našem souboru pacientů byl 78,8 měsíců (graf 5).

V současnosti je akceptováno, že indikaci pro zahájení terapie představují závažné neurologické, oční a endokrinní symptomy podmíněné tumorem. Dalším důvodem je prokázaná klinická a radiologická progresu po observační periodě v situaci, kdy radikální chirurgický zákrok není možný [13,14]. Specifikem LGG je fakt, že neléčíme pouze přítomnost nemoci, ale také její symptomy. Cílem terapie proto není pouze vyléčení ve smyslu odstranění nádoru, ale omezení či úplné zbavení se nádorem podmíněných symptomů.

Role radioterapie jako standardní léčby pro děti nebyla dosud jednoznačně definována. V malých sériích jsou sice ukazatele progresu horší pro sledovanou sku-

pinu po operaci proti okamžité pooperační RT, ale celkové přežití v 5 a 10 letech se neliší. Současné studie fáze 3 tak indikují radioterapii u starších dětí (zpravidla až nad 10 let) s ponechaným reziduálním tumorem a dokumentovanou progresí či při inoperabilním relapsu [9,31]. Dnes se používá nejlépe konformní technika RT s cílem ochránit okolní zdravou tkáň, dávka mezi 45–54 Gy na mozek a denní frakce 1,8 Gy na oblast mozku, dávka 50,5 Gy pro oblast míchy pro větší děti. V indikovaných případech může být užita technika stereotaktické radioterapie formou „gama-nože“ nebo „X-nože“. Dopusud nebylo prokázáno zlepšení léčebných výsledků užitím např. hyperfrakcionace [31]. V popředí pozornosti musí být nutně pozdní následky RT na vyvíjející se mozek, zejména kognitivní poruchy, endokrinní patologie a také sekundární malignity [10]. Většina pracovišť tak v současnosti indikuje podání radioterapie u malých dětí s LGG až po selhání 1. nebo i 2. linie chemoterapie a je obecně v její indikaci velmi konzervativní.

U velmi malých dětí s progresí či symptomatickými LGG byly rozvíjeny různé chemoterapeutické režimy s cílem oddálení nebo nepodání neurotoxické radioterapie [7,8,11,12]. Nejlepší výsledky do současnosti publikovala studie Packera et al založená na kombinaci vinkristinu a karboplatiny 1krát týdně pro děti s centrálně lokalizovanými LGG. Demonstrovala efektivitu dosažením PFS3 74 % [17]. Různá další schémata byla testována ve studiích fáze 2, nejčastěji obsahovala vinkristin, karboplatinu či cyklofosfamid, cisplatinu, etopozid nebo kombinaci prokarbazinu, 6-tioguaninu, CCNU a vinkristinu [8, 12–14,32]. Složená chemoterapie dosahuje některé objektivní odpovědi až v 75–100 % případů LGG, za pozitivní efekt je v případě LGG považována i stabilizace nemoci („stable disease“). Problémem je délka trvání odpovědi, většina studií udává PFS3 kolem 60–70 %, PFS5 kolem 40–50 % [7,8,13,14,17]. V našem souboru činila hodnota PFS5 kolem 50 %, znamená to, že jsme schopni oddálit podání radioterapie u 50 % dětí (graf 7). Na základě těchto výsledků je dnes chemoterapie preferována jako první léčebná modalita u malých dětí a radioterapie by

měla být rezervována pro případy progresu. Tato strategie je akceptována u dětí pod 5 nebo nověji pod 10 let a zejména pro děti s NF1. Děti s NF1 jsou ohroženy vyšším rizikem poklesu kognitivních funkcí a IQ a vaskulopatií po RT proti dětem bez NF1 [21,22]. U starších dětí není podání chemoterapie považováno za zcela racionální.

Kombinace vinkristinu a karboplatiny tak, jak byla navržena Packerem et al, je dnes považována za zlatý standard pro léčbu LGG v progresi u malých dětí [17]. Na této filozofii byla založena řada dalších studií včetně námi užitých SIOP CNS 97–02 [13,14]. V současnosti probíhá multicentrická studie Children's Oncology Group (COG), která randomizuje rameno vinkristinu a karboplatiny proti ramenu obsahujícímu cytostatika prokarbazin, 6-tioguanin, CCNU a vinkristin [28]. Dalšími potenciálními adepty do kombinací jsou temozolomid a etopozid. Nová následná studie evropské společnosti pro dětskou onkologii SIOP navazující na zde prezentovanou CNS 97–02 obsahuje etopozid jako součást schématu pro část rizikových pacientů, avšak známý leukemogenní potenciál tohoto cytostatika při dlouhodobém podávání představuje významné negativum [33,34]. Atraktivnějším preparátem do kombinace se jeví temozolomid, který již prokázal efektivitu u dospělých i dětí s LGG v monoterapii [35]. Recentní studie COG ACNS 0223 pro progredující a symptomatické LGG pracuje s kombinací VCR, karboplatina, temozolomid [28]. Výsledky těchto běžících studií nebyly dosud publikovány.

Hlavní problematickou kategorií v našem souboru byly děti s nádory mezi mozku, které dosáhly významně horší EFS a OS ve srovnání s ostatními lokalizacemi (graf 5). Takové nádory reprezentují literárně 5–10 % všech LGG, jsou typicky rozsáhlé a nepřístupné radikální resekci [2,7]. Řada studií publikovala pro tyto děti léčené standardním přístupem podobně špatné výsledky a jsou tak kandidáty nových léčebných postupů [7,8,13]. Mimo výše zmíněné studie obsahující „novější“ cytostatika (temozolomid apod) nebo nové kombinace stávajících, je v současnosti zájem upřen na nové metody: anti-angio-

genní terapie (taladomid, COX2 inhibitory, biodiferenciační terapie (deriváty vitaminů A a D apod) [36], inhibitory malých molekul (imatinib mesylát) [37] a další.

Závěr

Naše léčebné výsledky pro celou skupinu dětských LGG jsou srovnatelné s jinými publikovanými daty. Přesto existuje prognosticky nepříznivá podskupina dětí s nádory mezimozku a nemožností radikální resekce. U významné části dětí jsme schopni podáním chemoterapie dosáhnout léčebné odpovědi a stabilizace nemoci vedoucí k oddálení radioterapie. V této kategorii jsou však nakonec parametry ukazatelů přežití významně horší v porovnání s příznivými lokalizacemi. Pro další zlepšení léčebných výsledků je nezbytná centralizovaná péče v dětském onkologickém centru s komplexním laboratorně diagnostickým zázemím dle následujících zásad a cílů:

- léčba dle mezinárodních kooperativních studií
- jasně a uniformně definovaná kritéria klinické a rentgenologické progresu pro zahájení nechirurgické terapie
- dostupnost nativní nádorové tkáně pro biologické studie
- sledování biologických faktorů prospektivně, identifikace faktorů nepříznivého průběhu
- užití moderních technik 3D plánování a konformní radioterapie s cílem redukce pozdních následků
- optimalizace délky trvání chemoterapie
- zavedení nových cytostatik s odlišným mechanismem účinku do kombinací
- ověření účinku nových terapeutických přístupů (anti-angiogenní terapie, biodiferenciační léčba, terapie na molekulární úrovni apod) u vybraných rizikových pacientů s LGG
- optimalizace dispenzární péče včetně sledování pozdních následků po terapii.

Literatura

1. Rickert CH, Paulus W. Epidemiology of central nervous system tumors in childhood and adolescence based on the new WHO classification. *Childs Nerv Syst* 2001; 17(9): 503–511.
2. Gupta N, Banerjee A, Hass-Kogan D. Pediatric CNS tumors. Berlin: Springer 2004.

3. Kleihues P, Cavanee WK. Pathology and genetics of tumors of the nervous system. Lyon: International Agency for Research on Cancer (IARC) Press 2000.

4. Walker DA, Perilongo G, Punt JA, Taylor RE. Brain and spinal tumors of childhood. London: A Hodder Arnold Publication 2004.

5. Campbell JW, Pollack IF. Cerebellar astrocytomas in children. *J Neurooncol* 1996; 28(2–3): 223–231.

6. Viano JC, Herrera EJ, Suárez JC. Cerebellar astrocytomas: a 24-year experience. *Childs Nerv Syst* 2001; 17(10): 607–610.

7. Packer RJ. Chemotherapy: low-grade gliomas of the hypothalamus and thalamus. *Pediatr Neurosurg* 2000; 32(5): 259–263.

8. Mahoney DH jr, Cohen ME, Friedman HS, Kepner JL, Gemer L, Langston JW et al. Carboplatin is effective therapy for young children with progressive optic pathway tumors: a Pediatric Oncology Group phase II study. *Neuro Oncol* 2000; 2(4): 213–220.

9. Kortmann RD, Timmermann B, Taylor RE, Scarzello G, Plasswilm L, Paulsen F et al. Current and future strategies in radiotherapy of childhood low-grade glioma of the brain. Part I: Treatment modalities of radiation therapy. *Strahlenther Onkol* 2003; 179(8): 509–520.

10. Kortmann RD, Timmermann B, Taylor RE, Scarzello G, Plasswilm L, Paulsen F et al. Current and future strategies in radiotherapy of childhood low-grade glioma of the brain. Part II: Treatment related late toxicity. *Strahlenther Onkol* 2003; 179(9): 585–597.

11. Kaye AH, Walker DG. Low grade astrocytomas: controversies in management. *J Clin Neurosci* 2000; 7(6): 475–483.

12. Massimino M, Spreafico F, Cefalo F, Riccardi R, Tesoro-Tess JD, Gandola L et al. High response rate to cisplatin/etoposide regimen in childhood low-grade glioma. *J Clin Oncol* 2002; 20(20): 4209–4216.

13. Walker DA, Gnekow AK, Perilongo G, Zanetti I. Vincristine (VCR), carboplatin (CBDCA) in hypothalamic-chiasmatic glioma (HCG): a report of the international consortium on low grade glioma (ICLGG). *Med Ped Oncol* 2002; 39: 229.

14. Gnekow AK, Kaatsch P, Kortmann R, Wiestler OD. HIT-LGG: effectiveness of carboplatin-vincristine in progressive low-gra-

- de gliomas of childhood – an interim report. *Klin Padiatr* 2000; 212(4): 177–184.
15. Galanis E, Buckner JC, Maurer MJ, Sykora R, Castillo R, Ballman KV et al. Validation of neuroradiologic response assessment in gliomas: measurement by RECIST, two-dimensional, computer-assisted tumor area, and computer-assisted tumor volume methods. *Neuro Oncol* 2006; 8(2): 156–165.
 16. Broome CB, Schiff RI, Friedman HS. Successful desensitization to carboplatin in patients with systemic hypersensitivity reactions. *Med Pediatr Oncol* 1996; 26(2): 105–110.
 17. Packer RJ, Lange B, Ater J, Nicholson HS, Allen J, Walker R et al. Carboplatin and vincristine for recurrent and newly diagnosed low-grade gliomas of childhood. *J Clin Oncol* 1993; 11(5): 850–856.
 18. Walker DA. Recent advances in optic nerve glioma with a focus on the young patient. *Curr Opin Neurol* 2003; 16(6): 657–664.
 19. Gajjar A, Bhargava R, Jenkins JJ, Heideman R, Sanford RA, Langston JW et al. Low grade astrocytoma with neuraxis dissemination at diagnosis. *J Neurosurg* 1995; 83(1): 67–71.
 20. Pollack IF, Boyett JM, Yates AJ, Burger PC, Gilles FH, Davis RL et al. The influence of central review on outcome associations on childhood malignant gliomas: results from the CCG-945 experience. *Neuro Oncol* 2003; 5(3): 197–207.
 21. Listernick R, Charrow J, Greenwald M, Mets M. Natural history of optic pathway tumors in children with neurofibromatosis type 1: a longitudinal study. *J Pediatr* 1994; 125(1): 63–66.
 22. Pollack IF, Mulvihill JJ. Special issues in the management of gliomas in children with neurofibromatosis 1. *J Neurooncol* 1996; 28(2–3): 257–268.
 23. Torp SH. Diagnostic and prognostic role of Ki67 immunostaining in human astrocytomas using four different antibodies. *Clin Neuropathol* 2002; 21(6): 252–257.
 24. Streffer J, Schabet M, Bamberg M, Grote EH, Meyermann R, Voigt K et al. A role for preirradiation PCV chemotherapy for oligodendroglial brain tumors. *J Neurol* 2000; 247(4): 297–302.
 25. Feigenberg SJ, Amdur RJ, Morris CG, Mendehall WM, Marcus RB jr, Friedman WA. Oligodendroglioma: does deferring treatment compromise outcome? *Am J Clin Oncol* 2003; 26(3): 60–66.
 26. Wernicke C, Thiel G, Lozanova T, Vogel S, Witkowski R. Numerical aberrations of chromosomes 1, 2 and 7 in astrocytomas studied by interphase cytogenetics. *Genes Chromosomes Cancer* 1997; 19(1): 6–13.
 27. Kramář F, Zemanová Z, Michalová K, Babická L, Ransdorfová Š, Kozler P et al. Patogeneze mozkových gliomů, I. část. Úvod do problematiky, patogeneze astrocytárních nádorů. *Cesk Slov Neurol N* 2006; 69/102(5): 346–54.
 28. Dostupné z Children's oncology group [online]. <<http://members.childrensoncologygroup.org/prot>>.
 29. Gajjar A, Sanford RA, Heideman R, Jenkins JJ, Walter A, Li Y et al. Low-grade astrocytoma: a decade of experience at St. Jude Children's Research Hospital. *J Clin Oncol* 1997; 15(8): 2792–2799.
 30. Whittle IR. Surgery for gliomas. *Curr Opin Neurol* 2002; 15(6): 663–669.
 31. Kortmann RD. Radiotherapy in low-grade gliomas: pros. *Semin Oncol* 2003; 30(Suppl 19): 29–33.
 32. Gururangan S, Cavazos CM, Ashley D, Herndon JE, Bruggers CS, Moghrabi A et al. Phase II study of carboplatin in children with progressive low-grade gliomas. *J Clin Oncol* 2002; 20(13): 2951–2958.
 33. International Society of Paediatric Oncology [online]. c2000. Dostupné z <<http://www.siop.nl>>.
 34. Chamberlain MC, Grafe MR. Recurrent chiasmatic-hypothalamic glioma treated with oral etoposide. *J Clin Oncol* 1995; 13(8): 2072–2076.
 35. Khaw SL, Coleman LT, Downie PA, Heath JA, Ashley DM. Temozolomide in pediatric low-grade glioma. *Pediatr Blood Cancer* 2007; 49(6): 808–811.
 36. Stiver SI. Angiogenesis and its role in the behavior of astrocytic brain tumors. *Front Biosci* 2004; 9: 3105–3123.
 37. McLaughlin ME, Robson CD, Kieran MW, Jacks T, Pomeroy SL, Cameron S. Marked regression of metastatic pilocytic astrocytoma during treatment with imatinib mesylate (STI-571, Gleevec): a case report and laboratory investigation. *J Pediatr Hematol Oncol* 2003; 25(8): 644–648.

www.pro-folia.com