proLékaře.cz | 25.11.2026

Komplikace léčby těžké spasticity implantabilními pumpovými systémy

Complications of Treatment of Severe Spasticity with Implantable Pump Systems

Souhrn

Cíl: Těžká spasticita, která je důsledkem postižení centrálního nervového systému, je v řadě případů obtížně ovlivnitelná běžnými způsoby léčby. V posledních letech se osvědčilo kontinuální podávání baklofenu pumpovými systémy do intratekálního prostoru. Základním indikačním kritériem pro implantaci pumpy je pozitivní odpověď na jednorázové podání baklofenu intratekálně. Po implantaci pumpového systému se titruje účinná dávka a poté se v pravidelných intervalech doplňuje rezervoár pumpy. Komplikace pumpového systému, které se mohou vyskytnout, se dělí na farmakologické komplikace, problémy spojené s implantací systému a komplikace vázané na činnost vlastního systému. V práci podáváme výčet komplikací a jejich řešení v souboru našich pacientů. *Materiál a metodika:* Efekt intratekálně podaného baklofenu jsme testovali u 19 nemocných s těžkou spasticitou a u jednoho pacienta s generalizovanou dystonií. Podle účinnosti testovaného baklofenu jsme následně implantovali implantabilní pumpové systémy u devíti osob s roztroušenou sklerózou a u pěti osob s chronickým míšním poraněním. K upřesnění polohy katétru jsme vždy provedli rentgenové vyšetření, případně CT; u jednoho pacienta i CT myelografii. K ověření průchodnosti katétru jsme u dvou osob aplikovali kontrastní látku bočním portem pumpy. *Výsledky:* Po jednorázovém podání baklofenu intratekálně se vyskytla u dvou osob přechodně cefalea a hypotenze. Při implantaci a v následném období jsme zaznamenali komplikace u šesti osob. Šlo o předávkování baklofenem (jedna osoba), lokální infekci (jedna osoba), únik likvoru (jedna osoba) a katétrové komplikace (tři osoby). *Závěr:* Kontinuální aplikace baklofenu pumpovými systémy je bezpečná metoda léčby těžké spasticity. Přesto je nutné počítat s komplikacemi a nežádoucími lékovými účinky, které však většinou nebývají závažné a lze je úspěšně vyřešit, a to nejlépe na odborných pracovištích, která se touto problematikou zabývají.

I. Štětkářová[1], I. Vrba[2], J. Peregrin[1], J. Šroubek[3]

[1] Neurologické oddělení Nemocnice Na Homolce, Praha
[2] ARO Nemocnice Na Homolce, Praha
[3] Neurochirurgické oddělení Nemocnice Na Homolce, Praha

✉ doc. MUDr. Ivana Štětkářová, CSc.
Neurologické oddělení
Nemocnice Na Homolce
151 19 Praha 5
e-mail:
ivana.stetkarova@homolka.cz

Přijato k recenzi: 15. 11. 2007
Přijato do tisku: 13. 5. 2008

Klíčová slova

spasticita – intratekální aplikace baklofenu – pumpové systémy – komplikace léčby intratekálním baklofenem

Key words

spasticity – intrathecal application of baclofen – pump systems – complications of treatment with intrathecal baclofen

Práce byla podpořena grantem IGA MZ ČR NR-8523-3 a částečně výzkumným záměrem MSM0021620849.

proLékaře.cz | 25.11.2026

Abstract

Objective: Severe spasticity as a result of a central nervous system affection is difficult to influence by standard therapies in a number of cases. In recent years, continuous administration of baclofen in the intrathecal space using pump systems has proven effective. The main indication criterion for the implantation of a pump is a positive response to a single intrathecal administration of baclofen. After the implantation of the pump system, the efficient dose is titrated and after that the pump's reservoir is refilled on a regular basis. Possible pump system complications are classified into pharmacological complications, problems associated with the implantation of the system, and complications related to the activity of the system as such. The study provides a list of complications and the respective solutions applied in our set of patients. *Material and methods:* The effect of intrathecally administered baclofen was tested in 19 patients with severe spasticity and in one patient with generalised dystonia. Based on the effect of tested baclofen, we subsequently implanted pump systems to nine persons with multiple sclerosis and five persons with a chronic spinal injury. An X-ray or a CT was performed in all cases to specify the position of the catheter; in one patient, also CT myelography was performed. In order to check the throughput of the catheter, a contrast substance was applied by the lateral port of the pump in two patients. *Results:* Transitory cephalea and hypotension were recorded in two persons after single intrathecal administration of baclofen. During implantation and in the period which followed, complications were recorded in six persons. They were: overdosing with baclofen (one person), local infection (one person), liquor leakage (one person) and catheter complications (three persons). *Conclusion:* Even though continuous application of baclofen using pump systems is a safe method of treatment of severe spasticity, it is necessary to bear in mind possible complications and adverse drug effects; these, however, tend to be of minor severity and can be successfully resolved, ideally in specialised centres.

Úvod

Spasticita patří mezi závažné doprovodné klinické projevy poškození centrálního motoneuronu. Je charakterizována zvýšením tonického napínacího reflexu v závislosti na rychlosti pasivního protažení při abnormálním zpracování proprioceptivní aferentace na míšní úrovni. Přerušením descendentních inhibičních drah dochází k reorganizaci neuronálních míšních okruhů a k hyperexcitabilitě periferního motoneuronu [1]. Klinickým projevem spastického syndromu (syndromu horního motoneuronu) je kromě svalového hypertonu také hyperreflexie, klonus, flexorové a extenzorové spazmy. Na podkladě lokalizace poruchy senzomotorické integrace se rozlišují dva základní typy spastického syndromu: cerebrální a spinální. Jednotlivé typy se od sebe liší časovým průběhem, klinickým obrazem a odpovědí na léčbu. U cerebrální formy dochází ke ztrátě vlivu mozkové kůry na kmenové inhibiční struktury. Porušená kortikospinální dráha a dorzální retikulospinální dráha je dominantním příznakem u spinálního typu spasticity. Klinicky převažují spastické flexorové svaly na horních končetinách a extenzorové svaly na dolních končetinách [2].

Léčení spasticity je závislé na jejím stupni. Důležitá je rehabilitace s protahovacími cviky, fyzikální léčba, dlahování, perorální myorelaxancia a lokální aplikace botulotoxinu do nejvíce postižených svalů. Jednou z moderních léčebných metod používaných k léčbě těžké spasticity je kontinuální intratekální podávání baklofenu pumpovými systémy, které poprvé úspěšně použili Penn a Kroin v roce 1984 [3]. V dalších pracích byl opakovaně efekt této léčby potvrzen snížením spasticity a zlepšením kvality života nemocných [4–10]. První implantaci pumpy pro léčbu intratekálním baklofenem u nás provedl profesor Houdek v roce 1995 u pacienta s roztroušenou sklerózou [11]. O efektu léčby u většího souboru osob s roztroušenou sklerózou již bylo referováno v jiných našich pracích [12,13]. Zde jsme se zaměřili na výčet, včasné rozpoznání a možnosti řešení komplikací léčby, které mohou nastat během testování účinnosti baklofenu při jeho intratekálním podání, v průběhu vlastní implantace pumpy s následnou titrací dávky a v postimplantačním období, kdy se pravidelně doplňuje rezervoár pumpy (tab. 1). Součástí práce jsou naše vlastní zkušenosti s těmito komplikacemi a jejich řešení.

Soubor a metodika

Od roku 2003 jsme k léčbě intratekálním baklofenem vybrali 19 osob s těžkou, převážně míšní spasticitou, u kterých již nebylo dalším zvyšováním perorální léčby možné snížit svalový hypertonus a zmírnit doprovodné bolestivé spazmy. Z tohoto souboru bylo 13 osob s roztroušenou sklerózou mozkomíšní (RS) v chronicko-progresivním stadiu. Pět pacientů s chronickým míšním poraněním (1krát etáž C4/5, 3krát etáž C5/6 a 1krát etáž C6/7) a jedna osoba byla po netraumatickém výhřezu disku Th6/7. Efekt intratekálně podaného baklofenu jsme zkoušeli i u jedné osoby s těžkou generalizovanou dystonií. Jeden pacient, u kterého došlo po pádu ke zlomení obratle C6 s následným nekompletním míšním poraněním, trpěl současně M. Bechtěrev v pátém stadiu choroby a měl výrazné deformity páteře. Všichni pacienti byli seznámeni s riziky jednorázového podání baklofenu, s riziky implantace pumpového systému a následným doplňováním rezervoáru a podepsali podrobný informovaný souhlas.

Spasticitu jsme hodnotili klinicky pomocí běžně užívaných klinických škál (za nejvýznamnější považujeme Ashworthovu škálu svalového hypertonu), které jsme podrobně uvedli v jiných pracích [12,13]. K jednorázovému podání byly podle klinické účinnosti postupně použity dávky 30–50–60–75–100 μg baklofenu vždy s intervalem 24 hod od předešlého podání cestou intratekálně zavedeného zevního katétru. Všichni pacienti měli minimálně jeden den před jednorázovým podáním

proLékaře.cz | 25.11.2026

Tab. 1. Přehled komplikací léčby intratekálně podaného baklofenu implantabilními systémy.

I. Nežádoucí lékové účinky

a) předávkování
- nadměrná svalová hypotonie
- cefalea
- vertigo
- zvracení
- epileptické záchvaty
- somnolence
- dechový útlum
- kóma

b) poddávkování – syndrom z odnětí
- nárůst svalového hypertonu
- pruritus
- teplota
- zvracení
- epileptické záchvaty
- halucinace
- rhabdomyolýza

c) další vedlejší účinky
- inkontinence moči a stolice
- nadměrná svalová hypotonie
- vznik tolerance
- alergie
- psychická alterace

II. Chirurgické komplikace
- krvácení
- serom (hematom)
- nekróza (perforace kůže)
- lokální a celková infekce (sepse, meningitis)
- likvorea (postpunkční syndrom, hygrom)
- poranění míchy nebo kořenů

III. Technické komplikace z funkce systému

a) katétrové
- zalomení
- přetržení nebo trhlina v katétru
- rozpojení v místě použitých spojek
- ucpání
- vycestování z intratekálního prostoru
- granulom na konci katétru

b) pumpové
- přeplnění rezervoáru
- torze pumpy
- poškození vysokým plnícím tlakem
- vybití baterie

vysazený perorální baklofen. Nikdo neměl v době testování akutní infekční onemocnění, dekubity ani jiné komplikující interní onemocnění. Běžně prováděné laboratorní nálezy byly v normě.

Tab. 2. Přehled komplikací v souboru našich pacientů.

Typ komplikace	Počet
Testování efektu intratekálního baklofenu (20 pacientů)	
– nadměrná svalová hypotonie	2
– cefalea a nauzea	1
– špatné zavedení dočasného katétru	1
Implantace pumpového systému (14 pacientů)	
– lokální infekce kolem katétru na boku	1
– vycestování katétru z intratekálního prostoru	2
– přetětí katétru	1
– likvorea se seromem	1
– předávkování	1
– vznik tolerance	1

Technika implantace pumpového systému, kterou používáme, byla detailně popsána již v jiných pracích [12–14,29]. Pacient byl vždy po implantaci odeslán na neurologické oddělení, byl tam sledován a postupně se u něho zvyšovala dávka baklofenu o cca 10–20 % za 24 hod do dosažení optimální hodnoty. Většinou jsme začínali počáteční dávkou 50–100 µg baklofenu podle výsledků testovacího období. K upřesnění polohy rtg-kontrastního katétru jsme prováděli rentgenové vyšetření na operačním sále, případně po implantaci. Při podezření na nedostatečnou funkci katétru jsme opakovali rtg vyšetření v oblasti jeho uložení (Th-L přechod), při nejasnostech jsme provedli CT vyšetření. K ověření průchodnosti katétru jsme u dvou osob použili aplikaci kontrastní látkou bočním portem pumpy za současné skiaskopie. U jednoho pacienta jsme po nástřiku kontrastní látky provedli i perimyelografii s CT myelografií.

Kvalitu života pacientů před implantací pumpy a rok po ní jsme hodnotili u 11 osob pomocí široce užívaného dotazníku kvality života SF 36, z něhož jsme vybrali položky vztahující se k námi sledovanému problému.

Výsledky

Soubor našich pacientů, u kterých jsme provedli test s jednorázově podaným baklofenem intratekálně, tvořilo 20 osob, z toho 10 mužů a 10 žen, průměrného věku 41,6 ± 11,1 let, ve věkovém rozmezí 21–55 let. Pokud nedošlo ke klinickému efektu (pokles svalového hypertonu o 1–2 stupně dle Ashwortha) při dávce 50 µg, byla použita vyšší dávka (60 µg, 75 µg nebo 100 µg) U většiny pacientů jsme podali dvě testovací dávky, pouze u tří osob bylo nutné upřesnit efektivitu baklofenu podáváním tří dávek. U šesti osob byl klinický efekt patrný již při dávce 50 µg, devíti osobám jsme museli aplikovat dávku 100 µg baklofenu. Komplikace, které se vyskytly během testování intratekálně podaného baklofenu, jsou uvedeny v tab. 2. Jeden pacient s RS měl zřetelný pokles svalového tonu při dávce 30 µg. U jedné osoby se vyskytla hypotenze s cefaleou a nauzeou za 2–4 hod po podání 100 µg dávky baklofenu. Jeden pacient měl v testovacím období špatně zavedený katétr (epidurálně místo intratekálně) a bylo nutné další dávky podat jednorázově lumbální punkcí.

Implantace kompletního pumpového systému s aplikací intratekálního baklofenu byla provedena u 14 úspěšně testovaných osob (pumpa Synchromed EL u pěti osob, pumpa Synchromed II u devíti osob, firma Medtronic), věkového průměru 41,4 ± 8,0 let, v rozmezí 27–56 let. Při implantaci a v následném období jsme zaznamenali komplikace u šesti osob (tab. 2). Jeden pacient měl po implantaci postpunkční obtíže, které přetrvávaly i po opakovaném epidurálním podání krevní záplaty (blood-patch). Při operační revizi byla podkožně na zádech nalezena granulační tkáň tvořící defekt s likvorovou produkcí. Neurochi-

proLékaře.cz | 25.11.2026

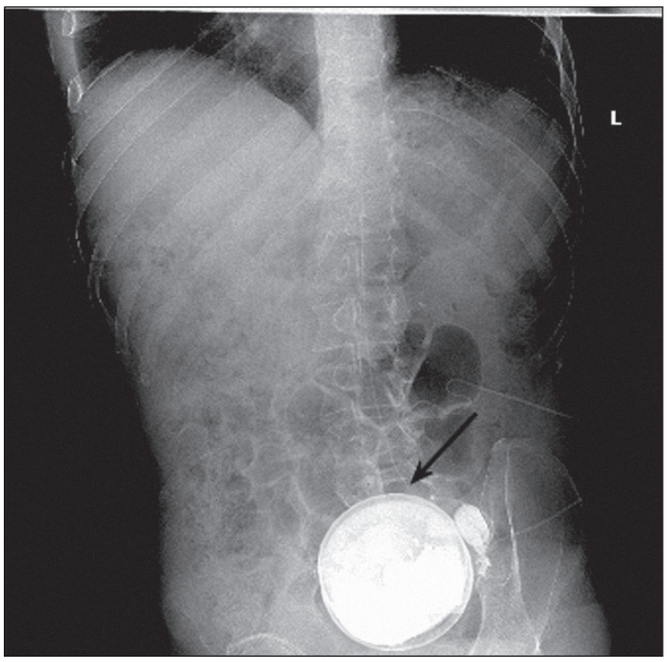

Obr. 1. Rtg Th-L páteře: nad horním okrajem pumpy je velmi obtížně rozlišitelné přetržení katétru (označeno šipkou).

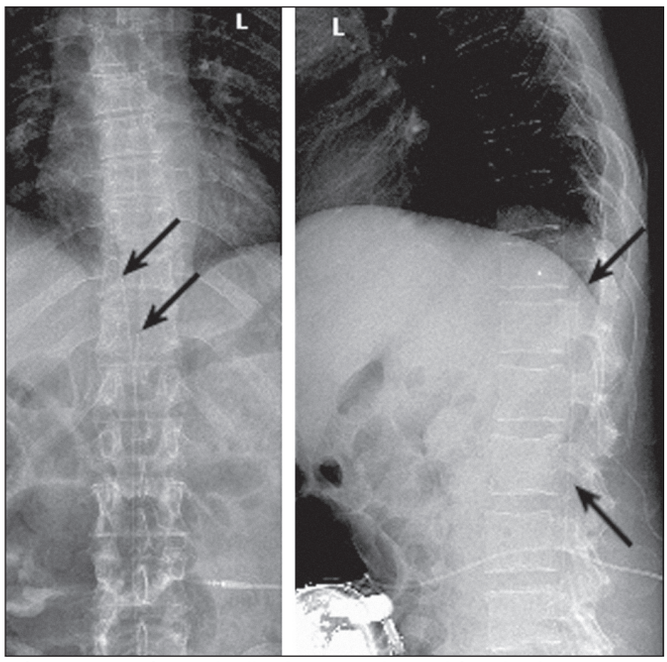

Obr. 2. Rtg Th-L páteře: je patrný nový katétr intratekálně s hrotem u Th 9 a zbytek starého katétru, který má hrot u Th11 a konec v oblasti křížové kosti (označené šipkami na předozadním a bočném snímku).

rurg následně zašil 3mm otvor. Po dvou letech od revize pacient upadl a poté u něho došlo k nárůstu svalového hypertonu. Na rtg snímku Th-L oblasti jsme defekt katétru nerozpoznali (obr. 1). Při revizi polohy katétru a na operačním sále jsme zjistili v oblasti nad trny L4 a L5 přetnutý katétr, jehož distální zbytek byl umístěn intratekálně. Poté byl zaveden nový katétr paraspinálním (laterálním) přístupem (obr. 2).

U pacienta s M. Bechtěrev s chronickým míšním poraněním po fraktuře C6 došlo po dvou týdnech od implantace k nárůstu svalového hypertonu a zvýšení frekvence bolestivých spazmů. Na běžném rtg Th-L oblasti i při CT vyšetření se jevilo uložení katétru epidurálně (obr. 3). Upřesnění polohy katétru jsme získali po podání 4 ml Iomeronu 300 bočním portem pumpy za současné skiaskopie a po následné CT myelografii, jíž jsme prokázali kontrastní látku v epidurálním prostoru (obr. 4). Před aplikací kontrastní látky jsme odsáli z katétru cca 1 ml tekutiny, což je minimální doporučené množství k prevenci předávkování baklofenem. Revize a výměna katétru byla provedena neurochirurgem hemilaminektomií v oblasti obratle L3 vlevo, katétr byl fixován ke kostnímu oblouku a napojen na zbylou část katétru vedoucího k pumpě v podkoží na zádech.

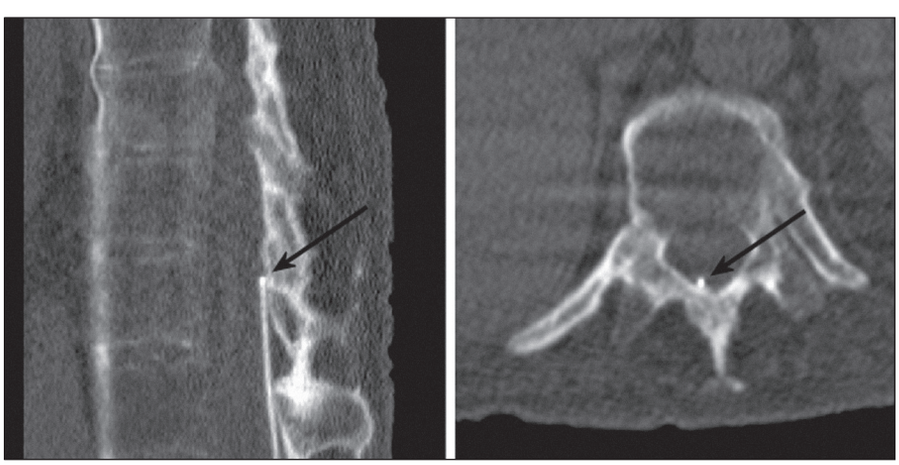

Obr. 3. CT: katétr probíhá v epidurálním prostoru, hrot je při horním okraji Th 11 (označené šipkami). Sagitální řez po CT rekonstrukci (vlevo) a příčný řez (vpravo).

Celkově bylo pomocí této léčby dosaženo velmi dobrých výsledků. U všech pacientů došlo po nastavení vhodné dávky baklofenu k statisticky signifikantnímu ($p < 0,01$) poklesu svalového hypertonu podle škály Ashwortha (před implantací pumpy 4,1 ± 0,8, po implantaci pumpy 2,3 ± 0,6). Všichni sledovaní pacienti měli statisticky signifikantní ($p < 0,01$) zlepšení kvality života rok po implantaci ve srovnání se stavem před zavedením baklofenové pumpy (Kruskal-Wallisův test, hodnota testového kritéria $H = 6,812$, kritická hodnota $H = 3,841$).

Diskuze

Kontinuální intratekální podávání baklofenu pomocí plně programovatelné

proLékaře.cz | 25.11.2026

pumpy je moderní a efektivní léčebná metoda u pacientů s těžkou generalizovanou spasticitou [4–12]. Doporučuje se v případech extrémního svalového hypertonu, který je neovlivnitelný jinými léčebnými postupy, dále tehdy, když není dostatečný efekt zvyšující se dávky běžně podávaných peorálních antispastických léků a při výskytu výrazných vedlejších nežádoucích účinků těchto léků. Cílem je zvýšení celkové kvality života pacientů, usnadnění rehabilitace a zlepšení ošetřovatelské péče. I přes relativní bezpečnost se u této metody mohou vyskytnout různé komplikace a nežádoucí účinky. Lze je rozdělit na nežádoucí lékové účinky, komplikace vznikající při implantaci systému a komplikace vyplývající z následné nedostatečně kvalitní funkce pumpového systému [15–19]. Přehled nejčastějších komplikací je uveden v tab. 1.

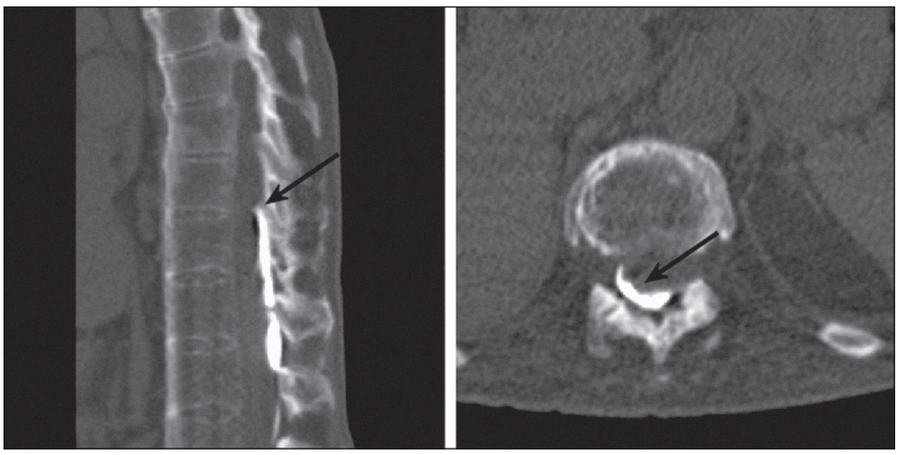

Obr. 4. Myelo-CT: nativní CT po aplikaci 4 ml Iomeronu bočním portem do baklofenové pumpy. Katétr probíhá v epidurálním prostoru, hrot je při horním okraji Th 11, kontrastní látka je patrna dorzálně v epidurálním prostoru (označené šipkami). Sagitální řez po CT rekonstrukci (vlevo) a příčný řez (vpravo).

Komplikace léčby intratekálním baklofenem

Lékové komplikace se dělí na akutní, které vznikají bezprostředně po aplikaci baklofenu do rezervoáru pumpy přímo na operačním sále, nebo při jeho doplňování v ambulantním provozu, které se projeví neodkladně (během několika minut či hodin), a na chronické komplikace, které vznikají při dlouhodobé aplikaci baklofenu.

Příčinou předávkování může být změna (zvýšení) koncentrace léku, nadměrná dávka léku, chyba při programování pumpy, nevhodná přemosťující dávka léku, technické selhání pumpy. Předávkování se projevuje zvýšenou svalovou slabostí, únavou, hypotenzí, snížením ventilace, točením hlavy, epileptickými záchvaty, zvyšující se somnolencí, bezvědomím až smrtí [20]. Selektivní antidotum neexistuje. Používá se fysostigmin, který upravuje poruchy dýchání a somnolenci [21]. Okamžitou léčbou je zastavení funkce pumpy, odsátí baklofenu z pumpy a z mozkomíšního moku (cca 30–40 ml) lumbální punkcí nebo odsátím přes vedlejší port pumpového systému [22]. Důležitou prevencí předávkování je správný výpočet vnitřního objemu zavedeného katétru, k čemuž je nezbytné přesně změřit ustřižený katétr na operačním sále při implantaci systému.

Během testování vznikla nadměrná svalová hypotonie u dvou našich pacientů. U jednoho po vysoké dávce (100 μg), u druhého dokonce při velmi nízké dávce (30 μg). Důvodem je velká variabilita v individuální vnímavosti a farmakokinetice intratekálně podaného baklofenu [23]. U některých osob dochází k dramatickému poklesu intratekální koncentrace za 4–6 hod, u jiných přetrvávají účinky déle než 24 hod [23]. Tyto rozdílné účinky jsme pozorovali během testování u dvou osob. U jednoho pacienta s chronickým míšním poraněním byl pozitivní klinický účinek přítomen do 1,5 hod po podání intratekálního baklofenu, ale přetrvával pouze 6 hod. U druhého pacienta s RS snížený svalový tonus naopak přetrvával více než 24 hod.

Tolerance k baklofenu vzniká asi u 8 až 10 % pacientů [24]. Léčbou jsou tzv. lékové prázdniny, které by měly trvat mezi 3–42 dny, během kterých se nemocnému podává místo baklofenu intratekálně morfin [9]. Snížení efektu léku se u nastupující tolerance děje většinou postupně. U osob s chronickým míšním poraněním je dávka většinou stabilní, bez nutnosti jejího zvyšování. U jedné naší pacientky s RS jsme museli postupně zvyšovat dávku až na téměř pětinásobek původní účinné hodnoty. U těchto osob dochází k častější úpravě dávek v souvislosti se základním onemocněním, které je charakterizované pozvolnou chronickou progresí nebo novými atakami.

Jako následek přílišného poklesu svalového tonu se může někdy objevit inkontinence moči a stolice. U nemocných se spastickým měchýřem baklofen snižuje hypertonus a hyperaktivitu, dochází ke sníženému odtoku moče a ke zvýšení funkční kapacity močového měchýře. Tyto vedlejší účinky vznikají většinou při počátečním zvyšování dávky léku, při kontinuální aplikaci jsou méně časté. U jedné naší pacientky s RS došlo při dlouhodobém podávání baklofenu k zhoršení až úplné inkontinenci moči a stolice.

Velmi závažný problém může být nedostatečné dávkování nebo náhlé zastavení aplikace baklofenu (syndrom z odnětí léku, abstinenční syndrom) [24]. Častěji se objevuje po lidské chybě (vadné naplnění pumpy, špatné nastavení programu), při chybné činnosti pumpy (nedostatečné nebo žádné dávkování léku) či katétru (ucpání, přerušení nebo trhlina katétru, dislokace z intratekálního prostoru). Nejdříve se objevuje pruritus, horečky, vertigo, zvyšuje se svalový hypertonus, dochází ke

proLékaře.cz | 25.11.2026

změně psychiky. V nejzávažnějších případech dojde k rhabdomyolýze s akutním renálním a multiorgánovým selháním, které může vést až k smrti. Léčbou je co nejrychlejší obnova dávky baklofenu do intratekálního prostoru buď přímou aplikací, nebo aplikací pomocí vedlejšího portu pumpy. Doporučuje se i intravenózní aplikace benzodiazepinu. Vždy je nutná hospitalizace na jednotce intenzivní péče s monitoringem základních životních funkcí [24].

K nejčastějším **chirurgickým komplikacím** při implantaci pumpového systému patří krvácení, lokální tkáňové poškození, únik mozkomíšního moku a infekce. Při tomto výkonu většinou nedochází k výraznému krvácení. Výjimečně může vzniknout při posunu jehly z epidurálního do intratekálního prostoru epidurální hematom a následně komprese míchy nebo kořenů. Prevencí krvácivých komplikací je pečlivá hemostáza během výkonu, fyziologické koagulační poměry a šetrné zavedení punkční jehly i katétru [14,17,29].

V podkožní kapse kolem pumpy dochází často ke kolekci serosanquinosní tekutiny (serom), která se většinou do 1–2 týdnů vstřebá. Někdy ale může přetrvávat několik měsíců po implantaci. Většinou nemá větší klinický význam. Při větším rozsahu s klinickými projevy se doporučuje serom komprimovat, případně odstranit odsátím nebo chirurgickou revizí [25]. U jedné naší pacientky se do měsíce po implantaci objevila výraznější kolekce tekutiny nad pumpou. Použili jsme kompresivní obvaz, ale obtíže se nezmírnily. Proto jsme prováděli opakované punkce a poté došlo k úpravě stavu.

Závažnou komplikací je infekce, která se může objevit zejména v akutní fázi po implantaci. Nejčastější výskyt infekce je v místě implantované pumpy a podél katétru v podkoží. Popisuje se 0,5–9% výskyt [18,19], ale jsou studie s daleko vyšším výskytem (až 41,7 %) [26,27]. Závažné infekce mohou vést až k odstranění systému [15,28]. Při přetrvávající infekci hrozí sepse, meningitida až meningoencefalitida i s letálním průběhem, ale tyto komplikace jsou velmi vzácné [28]. Důležité je rychlé zjištění infekčního agens s následným zaléčením pacienta dostatečnou dávkou antibiotik podle citlivosti. Nejčastěji bývá vykultivován Staphylococcus aureus. K preventivním opatřením patří sterilní implantační technika, preventivní podání antibiotik, peroperační výplachy ran peroxidem vodíku a antibiotiky [30]. Na našem pracovišti se používá preventivně cefazolin v dávce 1,0–3,0 g intravenózně dle váhy nemocného 30 min před výkonem.

Při punkci silnější jehlou nebo při technických problémech s detekcí intratekálního prostoru může dojít k většímu jednorázovému úniku mozkomíšního moku [17,29]. Trvalejší únik moku nastane při větším otvoru kolem katétru nebo při malé trhlině při zavádění. Postupunkční obtíže odeznívají většinou do několika dnů, příp. týdnů, ale mohou výjimečně přetrvávat i několik měsíců. U jednoho našeho pacienta docházelo k úniku mozkomíšního moku podél katétru se vznikem likvorové píštěle v podkoží. Krevní záplata do epidurálního prostoru (15–20 ml autologní krve k místu durální perforace) u našeho pacienta nepomohla. Byla nutná chirurgická revize s reimplantací katétru, odstraněním likvorové pseudocysty na zádech a se zašitím drobné perforace v oblasti dury, která byla příčinou této komplikace. Prevencí úniku mozkomíšního moku je šetrný přístup při punkci a zavádění katétru a sutura kolem katétru při jeho fixaci.

Technické komplikace způsobené funkcí systému se dělí na komplikace spojené s katétrem a komplikace spojené s pumpou. Nastávají při nekvalitní implantační technice nebo při selhání funkce systému. Pokud jsou přítomné závažné páteřní deformity či stavy po operacích páteře, může být složité správně detekovat intratekální prostor. V těchto případech se doporučuje zavést katétr pod rtg (CT) kontrolou nebo použít chirurgický přístup. U našeho pacienta s ankylozující spondylitidou a chronickým míšním poraněním po traumatické fraktuře C6 bylo potřeba zavést katétr cestou hemilaminektomie a fixovat stehem ke kostěným strukturám páteře.

Komplikace spojené s katétrem jsou dosti časté. Udává se výskyt až 7–34,6 % [18]. Nejčastěji jde o dislokaci, zalomení a přetržení, trhlinu v katétru, ucpání, rozpojení a vycestování katétru ze subarachnoideálního prostoru [19,30–32]. Prvním klinickým projevem bývá návrat svalového hypertonu k původnímu stavu před implantací. Důležité je zjistit příčinu, tedy ověřit funkci katétru, což se provádí aplikací kontrastní látky vedlejším vstupem pumpy. Předtím je naprosto nutné obsah katétru odsát (doporučuje se cca 1–2 ml tekutiny včetně likvoru). Počet chirurgických revizí katétrových komplikací je od 3 do 35 % [17,31], četnost odstranění katétru se pohybuje od 0 do 21 % [26]. U dvou našich pacientů došlo k dislokaci katétru ze subarachnoideálního prostoru, u dalšího došlo k jeho přetětí. Vždy byla nutná revize s následnou výměnou katétru. Nejdůležitější prevencí správné polohy katétru je jeho pevná fixace, zavedení paraspinálním přístupem, přiměřená délka katétru v intratekálním prostoru (kolem 10 cm) a preference punkce v méně mobilních částech bederní páteře [29].

Nejčastějšími pumpovými komplikacemi je přeplnění pumpy lékem se zablokováním plnící chlopně, její přetočení, mechanické poškození a vybití baterie. Přeplnění pumpy může vést k poškození zásobníku. Při delším použití léku, než je doporučeno (u Synchromed EL nad 90 dní, u Synchromed II nad 180 dní), se může objevit koroze pumpy se selháním funkce celého systému a může dojít i ke změně stability baklofenu. Při nedokonalé fixaci pumpy může nastat přetočení nebo převrácení pumpy a může se zvýšit tlak na katétr připojený k pumpě s možností jeho poškození. Životnost baterie v pumpě je v průměru asi 6–7 let, dle velikosti nastavené dávky léku. Před úplným vybitím pumpy je třeba ji zavčas vyměnit, aby se předešlo syndromu z odnětí, který by mohl při ukončení aplikace baklofenu vzniknout. Je vhodné sterilní doplňování rezervoáru pumpy originálními sety s antibakteriálním filtrem, aby se zamezilo zavlečení infekce do intratekálního prostoru [30]. Při podezření na nedostatečnou funkci pumpy je možné provést

proLékaře.cz | 25.11.2026

i rtg snímek před plněním pumpy a po něm k průkazu otočení rotoru pumpy (tzv. rotorový test) [22].

V našem souboru se vyskytovalo celkově 40 % komplikací a nežádoucích lékových účinků, které bylo možné vyřešit úpravou dávkování baklofenu nebo chirurgicky (tab. 2). Podobné výsledky jsou v práci Plassata et al [32], kteří hodnotili výskyt nežádoucích účinků a komplikací u 40 osob s těžkou spasticitou léčených intratekálním baklofenem. Komplikace technického rázu se vyskytly u 37 % osob, z toho 58 % z problémů s katétrem a 42 % s pumpovými systémy. 12 % osob bylo nutné umístit na JIP pro nežádoucí lékové účinky, které byly většinou způsobené chybami při plnění pumpy.

Závěr

Výsledky našeho souboru rovněž potvrzují účinnost léčby intratekálně podávavaným baklofenem u osob s těžkou míšní spasticitou. Po titraci účinné hladiny baklofenu měli všichni naši pacienti signifikantní snížení svalového hypertonu a významně se zlepšila kvalita jejich života ve srovnání se stavem před zavedením pumpového systému.

Jde o bezpečnou metodu léčby, i když je třeba počítat s komplikacemi, které naštěstí nebývají závažné a lze je úspěšně vyřešit. K jejich prevenci přispívá profesionální přístup lékařů, kteří neuromodulační metody provádějí ve vybraných neuromodulačních centrech, dostatečné poučení a informovanost pacienta o možných rizicích a nežádoucích účincích léku, zavádění moderních technologií, používání antimikrobiálních látek v systémech pumpy a v katétru, vhodnější dispozice operačního sálu a kontroly sterilního operačního prostředí k prevenci vzniku infekce. Důležité je rovněž správné provedení testovacícho období, kdy se sleduje efekt intratekálně podaného baklofenu, neboť na základě pozitivního testu je pacient indikován k implantaci pumpového systému. Kromě klinického účinku se doporučuje objektivizace pomocí neurofyziologických metod [33,34].

Literatura

1. Sheean G. The pathophysiology of spasticity. Eur J Neurol 2002; 9(Suppl 1): 3–9.

2. Kaňovský P. Patofyziologie spasticity v dospělosti. In: Kaňovský P, Bareš M, Dufek J et al (eds). Spasticita, mechanismy, diagnostika a léčba. Praha: Maxdorf 2004: 83–88.

3. Penn RD, Kroin JS. Intrathecal baclofen alleviates spinal cord spasticity. Lancet 1984; 1(8385): 1078.

4. Avellino AM, Loeser JD. Intrathecal baclofen for treatment of intractable spasticity of spine or brain etiology. Neuromodulation 2000; 2: 75–81.

5. Boviatsis EJ, Kouyialis AT, Korfias S, Sakas DE. Functional outcome of intrathecal baclofen administration for severe spasticity. Clin Neurol Neurosurg 2005; 107(4): 289–295.

6. Campbell WM, Ferrel A, McLaughlin JF, Grant GA, Loeser JD, Graubert C et al. Long-term safety and efficacy of continous intrathecal baclofen. Dev Med Child Neurol 2002; 44(10): 660–665.

7. Koulousakis A, Kuchta J. Intrathecal antispastic drug application with implantable pumps: results of a 10 years followup study. Acta Neurochir Suppl 2007; 97(1): 181–184.

8. Ochs G, Naumann C, Dimitrijevic M, Sindou M. Intrathecal baclofen therapy for spinal origin spasticity: Spinal cord injury, spinal cord disease, and multiple sclerosis. Neuromodulation 1999; 2: 108–119.

9. Ordia JI, Fischer E, Adamski E, Chagnon KG, Spatz EL. Continuous intrathecal baclofen infusion by a programmable pump in 131 consecutive patients with severe spasticity of spinal origin. Neuromodulation 2002; 1: 16–24.

10. Zahavi A, Geertzen JH, Middel B, Staal M, Rietman JS. Long term effect (more than five years) of intrathecal baclofen on impairment, disability and quality of life in patients with severe spasicity of spinal origin. J Neurol Neurosurg Psychiatry 2004; 75(11): 1553–1557.

11. Houdek M, Kala M, Pavlíček V. Míšní spasticita – nové léčebné možnosti. Praktický lékař 1996; 76: 110–112.

12. Štětkářová I, Šroubek J, Vrba I, Peregrin J, Havrdová E. Jednorázové intratékální podání baklofenu a následné zavedení pumpového systému v léčbě těžké spasticity u osob s roztroušenou sklerózou. Cesk Slov Neurol N 2007; 70/103 (2): 190–195.

13. Štětkářová I, Vrba I. Intratekální podávání baklofenu v léčbě těžké spasticity. Bolest 2006; 9: 76–82.

14. Houdek M, Gabryš M. Implantace pumpy – technický popis (pumpa, programátor, katetry) a operační technika. In: Houdek M et al (eds). Neuromodulace. Praha: Grada Publishing 2007: 254–260.

15. Follet KA, Burchiel K, Deer T, DuPen S, Prager J, Turner MS et al. Prevention of intrathecal drug delivery catheterrelated complications. Neuromodulation 2003; 6: 32–41.

16. Follet KA, Boortz-Marx RL, Drake JM, DuPen S, Schneider SJ, Turner MS et al. Prevention and Management of Intrathecal Drug Delivery and Spinal Cord Stimulation System Infections. Anesthesiology 2004; 100(6): 1582–1594.

17. Kamran S, Wright BD. Complications of intrathecal drug delivery system. Neuromodulation 2001; 4(3): 111–115.

18. Winkelmuller M, Winkelmuller W. Long term effect of continuous opioid treatment in chronic pain of nonmalignant etiology. J Neurosurg 1996; 85(3): 458–467.

19. Flückiger B, Knecht H, Grossmann S, Felleiter P. Device-related complications of long-term intrathecal drug therapy via implanted pumps. Spinal Cord 2008.

20. Saltuari L, Kofler M, Schmutzhard E. Clinical symptomatology and management of a severe intrathecal baclofen intoxication. In: Lakke JPWF, Delhaas EM, Rutgers AWF (eds). Parenteral Drug Therapy in Spasticity and Parkinson's Disease. Lancs: Parthenon Publishing 1992: 125–129.

21. MullerSchwefe G, Penn RD. Physostigmine in the treatment of intrathecal baclofen overdose. Report of three cases. J Neurosurg 1989; 71(2): 273–275.

22. Medtronic Inc. Indikace, stabilita léku a postupy v případě mimořádných událostí – Synchromed, Isomed. Informace pro lékaře a referenční příručka 2005.

23. Sallerin-Caute B, Lazorthes Y, Monsarrat B, Cros J, Bastide R. CSF baclofen levels after intrathecal administration in severe spasticity. Eur J Clin Pharmacol 1991; 40(4): 363–365.

proLékaře.cz | 25.11.2026

24. Coffey RJ, Edgar TS, Francisco GE, Graziani V, Meythaler J, Ridgely PM et al. Abrupt withdrawal from intrathecal baclofen: recognition and management of a potentially life-threatening syndrome. Arch Phys Med Rehabil; 2002; 83(6): 735–741.
25. Čumlivski R, Redl G, Strobl W, Girsch W, Krebs A, Machowetz P. Farmakologická neuromodulace spasticity intratekálně podávaným baklofenem u dětí. Bolest 2006; 9(2): 88–98.
26. Erdine S, De Andrés J. Drug delivery systems. Pain Practise 2006; 6(1): 51–57.
27. Dario A, Scamoni C, Picano M, Fortini G, Cuffari S, Tomei G. The infection risk of intrathecal drug infusion pumps after multiple refill procedures. Neuromodulation 2005; 8(1): 36–39.
28. Wunderlich C, Krach LE. Gramnegative meningitis and infections in individuals treated with intrathecal baclofen for spasticity: a retrospective study. Dev Med Child Neurol 2006; 48(6): 450–455.
29. Houdek M, Gabryš M. Implantace pumpy technický popis (pumpa, programátor, katétry) a operační technika. In: Houdek M et al (eds). Neuromodulace. Praha: Grada Publishing 2007: 252–260.
30. Houdek M, Kala M. Komplikace implantabilních programovatelných infuzních pump, jejich prevence a možnosti řešení. In: Houdek M et al (eds). Neuromodulace. Praha: Grada Publishing 2007: 272–277.
31. Krames ES, Chapple I. Reliability a clinical utility of an implanted intraspinal catheter used in the treatment of spasticity and pain. Neuromodulation 2000; 3: 7–14.
32. Plassat R, Perrouin Verbe B, Menei P, Menegalli D, Mathé JF, Richard I. Treatment of spasticity with intrathecal baclofen administration: long-term follow-up, review of 40 patients. Spinal Cord 2004; 42(12): 686–693.
33. Stokic DS, Yablon SA, Hayes A. Comparison of clinical and neurophysiologic responses to Intrathecal baclofen bolus administration in moderate-to-severe spasticity after acquired brain injury. Arch Physiol Med Rehab 2005; 86(9): 1801–1806.
34. Stokic DS, Yablon SA, Hayes A, Vesovic-Potic V, Olivier J. Dose-response relationship between the H-reflex and continuous intrathecal baclofen administration for management of spasticity. Clin Neurophysiol 2006; 117(6): 1283–1289.

www.urologickelisty.cz