

# Výsledky operační léčby neuromuskulárních deformit páteře

## Results of Surgical Treatment of Neuromuscular Deformities of the Spine

### Souhrn

**Cíl:** Neuromuskulární deformity páteře jsou svým charakterem i léčebným postupem zásadně odlišné od deformit idiopatických. Nejčastěji se setkáváme s paralytickými nebo rigidními kyfoskoliózami. Přidružená deformita pánve může být vyjádřena nadměrným předním či zadním sklonem, obliquitou, rotací či komplexní deformitou. Dle typu postižení rozlišujeme deformity primárně neuropatické a myopatické. Cílem této práce je seznámit s charakterem deformit, jejich klasifikací a léčebnými možnostmi, včetně zhodnocení efektivity a bezpečnosti operačního řešení. **Soubor a metodika:** Sledovali jsme frontální a sagitální rovinu páteře a pánve u celkového souboru 42 pacientů s různým neuromuskulárním postižením a skoliotickou deformitou. K objektivnímu zhodnocení operačních výsledků bylo použito RTG vyšetření před operací a po ní se základním statistickým vyhodnocením. **Výsledky:** Výsledky RTG analýzy operovaných pacientů prokázaly velmi dobrou korekci skoliotické deformity s nastolením výhodnějšího postavení pánve ve frontální i sagitální rovině. V souboru 42 operovaných pacientů bylo dosaženo korekce páteře ve frontální rovině v průměru o 54 %. V sagitální rovině došlo ke zlepšení všech sledovaných parametrů (sagitální profil, T9 tilt, sagitální tilt). V oblasti pánve studie prokázala významnou korekci obliquity pánve, jakož i snížení nadměrné horizontalizace sakra. Všechny dosažené korekce významně přispěly ke zlepšení stability sedu a případného stoje. **Závěry:** Operační terapie neuromuskulárních deformit páteře kombinací technik Luque-Galveston koriguje skoliotické křivky se zajištěním stabilní kompenzované páteře a vyvážené pánve bez další ztráty motorických či senzitivních funkcí. Takto je zajištěna stabilita stoje a chůze se zlepšením funkčního stavu kardiopulmonálního aparátu a celkového životního komfortu hendikepovaného pacienta.

**M. Repko<sup>1</sup>, M. Krbec<sup>1</sup>,  
R. Chaloupka<sup>1</sup>, V. Tichý<sup>1</sup>,  
A. Šprláková-Puková<sup>2</sup>**

<sup>1</sup> Ortopedická klinika LF MU  
a FN Brno

<sup>2</sup> Radiologická klinika LF MU  
a FN Brno



**MUDr. Martin Repko, Ph.D.**  
Ortopedická klinika LF MU  
a FN Brno  
Jihlavská 20  
625 00 Brno  
e-mail: repko@seznam.cz

Přijato k recenzi: 27. 11. 2007  
Přijato do tisku: 20. 5. 2008

### Klíčová slova

neuromuskulární – skolióza – obliquita pánve

### Key words

neuromuscular – scoliosis – obliquity of the pelvis

## Abstract

*Objective:* There is an essential difference between neuromuscular deformities of the spine and idiopathic deformities in terms of their nature and therapeutic approach. Most often, we have to do with cases of paralytic or rigid kyphoscoliosis. Associated deformity of the pelvis may be manifested by excessive frontal or posterior inclination, obliquity, rotation or complex deformity. Based on the type of disorder, we distinguish primarily neuropathic and myopathic deformities. The goal of the article is to inform about the character of deformities, their classification and therapeutic options, and to evaluate the effect and safety of surgical solution. *Patient and method:* We monitored the frontal and sagittal plane of the spine and pelvis in a total of 42 patients with different neuromuscular disorders and scoliotic deformities. X-ray examination before and after surgery with basic statistical evaluation was used for objective assessment of results of surgery. *Results:* The results of the X-ray analysis of the patients who underwent surgery showed a very good correction of scoliotic deformity which resulted in an improved position of the pelvis both in frontal and sagittal plane. The frontal plane spine correction was achieved in 54% of a total of 42 operated patients included in the set. An improvement in all the monitored parameters (i.e. sagittal profile, T9 tilt, sagittal tilt) was achieved in the sagittal plane. The study brought evidence of a significant correction in pelvic obliquity in the pelvic region, as well as of reduced excessive horizontalization of the sacrum. All the corrections achieved had a significant effect on the improvement of the quality of the patients' sitting and also standing position. *Conclusion:* Surgical therapy of neuromuscular deformities of the spine using a combination of Luque and Galvestone techniques corrects scoliotic curves securing stable, compensated spine and balanced pelvis without further loss of motor or sense functions. This way, stability of the standing position and walking is secured, with concomitant improvement of functional status of the cardio-pulmonary apparatus and overall well-being of the affected patient.

## Úvod

Deformity páteře mohou mít různý obraz a důsledky její nestability či nerovnováhy ovlivňují celé tělo. Nejčastěji se setkáváme s deformitami ve frontální rovině, skoliotického charakteru, které ale málokdy bývají solitární a pravidelně se kombinují i s deformitami v rovině sagitální. Trojdimenzionální rozměr deformity je doplněn rotační složkou.

Deformity páteře při neuromuskulárních onemocněních jsou velmi častým přidruženým postižením a představují zásadně odlišný a komplikovanější terapeutický problém než deformity páteře tzv. idiopatického charakteru [1]. Nejzávažnější problémy spojené s neuromuskulárními deformitami páteře, jako jsou svalová dysbalance, pánevní obliquita a paralýza dechových svalů, představují pro tyto pacienty závažné potíže a významně znesnadňují samotnou léčbu.

Obraz neuromuskulárních deformit páteře bývá velmi variabilní, ale existuje celá řada shodných znaků, které jsou určující pro obdobný terapeutický postup. Především je třeba počítat s výraznou progresí deformity, která začíná s počátkem základního onemocnění a pravidelně pokračuje i po dokončení kostního růstu. Z tohoto důvodu tyto deformity zpravidla dosahují většího stupně než deformity idiopatické.

Obecně platí pravidlo, že čím větší stupeň či asymetrie paralýzy, tím větší je i stupeň deformity. Neléčené deformity významně ovlivňují základní životní funkce pacienta.

Na rozdíl od idiopatických skolióz jsou pacienti s neuromuskulárním onemocněním také zpravidla postiženi přidruženými dysfunkcemi, z nichž nejzávažnější je postižení kardiopulmonálního systému. Přidružená paralýza mezižeberního svalstva či kardiomyopatie jsou takto často značně akcentovány deformací hrudníku se sníženou vitální kapacitou plic. Další významnou dysfunkcí je postižení močového systému s opakovanými uroinfekcemi a ztíženou ošetrovatelskou péčí. Vždy je též nutno počítat s tendencí kůže ke tvorbě dekubitů a generalizovanou osteopenií, způsobenou malnutricí či dlouhodobou medikací antiepileptik. Vzhledem k terapeutickému režimu je nezanedbatelný i častý mentální deficit těchto pacientů a pravidelné deformity končetin, které významným způsobem ovlivňují soběstačnost pacienta [2,3].

V užším slova smyslu chápeme neuromuskulární deformitu páteře jako důsledek známého neuromuskulárního postižení. V tomto případě dochází buď ke zvýšené aktivitě svalstva a následně spasticitě, která produkuje poměrně **rigidní** křivky, nebo k ochablosti sval-

stva a vzniku **paralytické** křivky. Oba typy těchto křivek výrazně korelují s celkovým neuromuskulárním onemocněním a jejich tíže a případná progresie je přímo úměrná stupni a charakteru tohoto postižení. Se vznikem deformity páteře jsou nejčastěji spojeny spastické a chabé obrny. Spasticita je primárně zapříčiněna postižením mozku, mozečku či horního motorického neuronu. Naopak chabost svalů je nejčastěji spojena s postižením předního rohu nebo motorického neuronu či samotného svalového postižení. Stanovením typu postižení lze stanovit racionální terapeutický postup.

Svým odlišným charakterem jsou neuromuskulární skoliózy většinou nezařaditelné standardními klasifikačními schémata pro idiopatické křivky. Z tohoto důvodu byla organizací Scoliosis Research Society (SRS) vyvinuta speciální klasifikace těchto deformit, která je založena na typu primárního postižení – neuropatického či myopatického. Neuropatické léze lze dále rozdělit na léze horního a dolního motorického neuronu (tab. 1).

## Soubor a metodika

Základním léčebným úkolem je zastavit progresi deformity, nastavit co možná nejvýhodnější postavení trupu a pánve s umožněním stoje či alespoň stabilního sedu a zabránit další progresi snížené

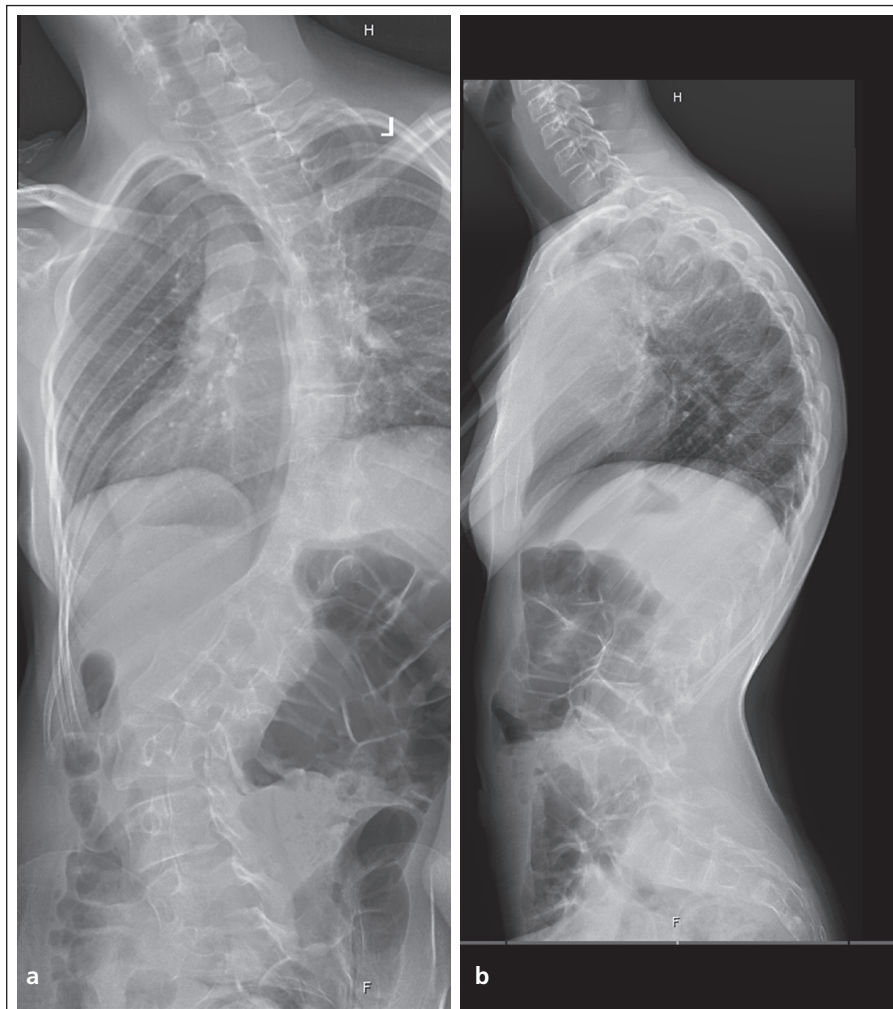
kapacity vnitřních orgánů. Konzervativní postup zahrnuje rehabilitační péči, léčbu korzetami a ortézami, ale především ošetrovatelskou péči s prevencí dekubitů. Základem rehabilitační péče je ovlivnění kontraktur dolních končetin a pánve. Součástí rehabilitačního programu jsou dechová cvičení, která zachovávají dobrou funkční kapacitu kardiopulmonálního aparátu.

Závažné neuromuskulární deformity páteře pro svou značnou nestabilitu a neurologické postižení nejsou většinou zvladatelné a korigovatelné pomocí konzervativní léčby ortézami a korzetami. V dospělosti takto fixované křivky vedou k silně bolestivým deformitám a pokročilým degenerativním změnám. Efekt ovlivnění tíže deformit je velmi malý, korzety jsou tolerovány pacienty velice špatně a navíc samy o sobě omezují již tak zhoršené kardiopulmonální funkce.

Kolaps a nestabilita páteře, nestabilita sedu, progredující zhoršení kardiopulmonálních funkcí, bolesti zad, tvorba dekubitů a omezení ošetrovatelské péče bývají nejčastějšími důvody indikace operační terapie. Důležité je uvědomit si, že samotnou operací, na rozdíl od idiopatických křivek, doléčení pacienta nekončí a většinou následuje další období intenzivní péče o něj.

K operačnímu ošetření komplexních neuromuskulárních deformit páteře a pánve je nejčastěji užívána kombinace operačních technik Luque-Galveston. Luqueho technika segmentální instrumentace využívá sublaminárních kliček k translaci obratlů a dosažení bezpečnější a větší korekce skoliotické křivky. Tato technika doplněná pánevní stabilizací Galvestonovou technikou zaručuje pevnou stabilizaci páteře a pánve s korekcí její obliquity [4–6]. Současně je možno i korigovat častou bederní hyperlordózu a horizontalizaci os sacrum. Celá instrumentace se sublaminárními kličkami a transpedikulárními šrouby je na závěr doplněna solidní kostěnou fúzí.

Na Ortopedické klinice FN Brno jsme v letech 1992–2006 operačně ošetřili technikou Luque-Galveston 42 pacientů se základní diagnózou neuromuskulární deformity páteře a přidružené obliquity pánve.



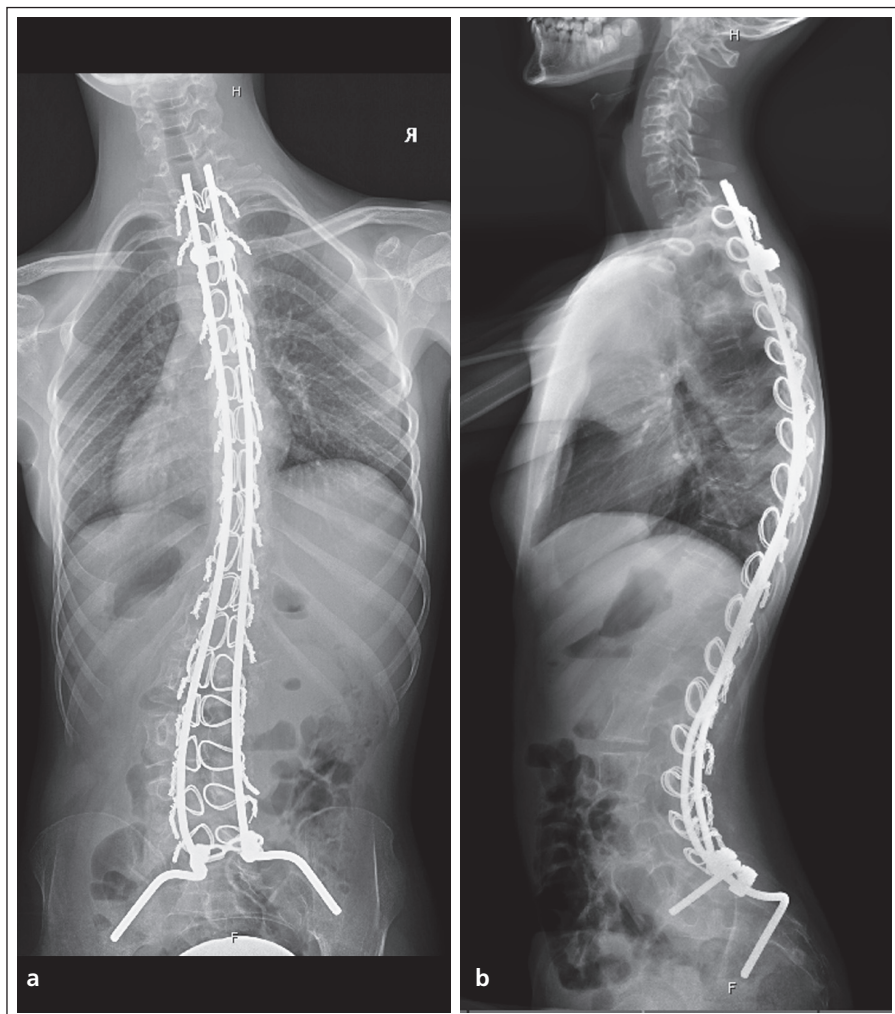
Obr. 1. Předoperační RTG snímky neuromuskulární skoliózy (a: zadopřední, b: boční).

V tomto souboru bylo 25 pacientů se základní diagnózou spastické formy DMO (dětská mozková obrna), sedm s paralytickým postižením, šest s diagnózou morbus Duchenne a čtyři s diagnózou spinální muskulární atrofie. Průměrný věk v době operace byl 14 let a tři měsíce s průměrnou dobou sledování sedm let a pět měsíců. K hodnocení výsledků jsme použili RTG snímky v předozadní a boční projekci dlouhého formátu, zachycující pánev včetně kyčelních kloubů a celou páteř. Pacienti byli vyšetřeni před operací, těsně po ní a dále 4–6 měsíců pooperačně. Poté pacienty klinicky a RTG sledujeme v ročních intervalech. Pro srovnání se skupinou idiopatických skolióz byla metodou náhodného výběru vybrána skupina pacientů ošetřených zadní instrumentací nezasa-

hující do pánve. Průměrný věk této skupiny (13 let a jeden měsíc) byl srovnatelný se skupinou neuromuskulární.

Metodou hodnocení výsledků operační terapie neuromuskulárních deformit páteře byla analýza RTG snímků s vyhodnocením změn ve frontální a sagitální rovině páteře a pánve. Parametry byly hodnoceny na dlouhých RTG snímcích formátu 30 × 90 cm se zachycením týlní oblasti a kyčelních kloubů (obr. 1a, b, 2a, b).

Tíže křivek ve frontální rovině se určuje stanovením Cobbova úhlu na předozadních RTG snímcích, který je doplňkovým úhlem ke kolmicím vzneseným z odlehých krycích ploch koncových obratlů křivky. Sagitální parametr měříme obdobným způsobem na bočních RTG snímcích. Kladné hodnoty určují míru



Obr. 2. Pooperační korekce ve frontální (a) a sagitální (b) rovině na RTG snímcích.

kyfózy a negativní hodnoty míru lordózy. Měření olovnice na předozadním RTG snímku měříme pomocí kolmice vztyčené ze středu sakra na spojnicí hřebenu lopat kostí kyčelních. Centimetry označující vzdálenost trnu C7 od kolmice vyjadřují míru dekompenzace trupu do stran.

Sagitální rovnováhu stanovujeme na dlouhých bočních RTG snímcích zachycujících kyčelní klouby [7,8]. Měříme metodou dle Duvala-Beaupéřeho [9], kdy stanovujeme T9 tilt a sagitální tilt. T9 tilt je dán úhlem mezi spojnicí středu hlavice femoru se středem obratlového těla T9 a vertikálou. Pozitivní hodnoty vyjadřují míru dekompenzace trupu do záklonu. Negativní hodnoty pak míru dekompenzace trupu do předklonu. Druhým měřeným parametrem je sagi-

tální tilt, který je dán úhlem mezi spojnicí předního okraje sakra s předním okrajem obratlového těla T3.

Obliquitu pánve vyjadřuje úhel daný spojnicí hřebenu lopat kostí kyčelních, event. spojnicí sedacích hrbolů, a horizontálou. Horizontalizace os sacrum vyjadřuje úhel daný tečnou dorzální hrany sakra a horizontálou.

## Výsledky

Výsledky operační léčby technikou Luque-Galveston byly hodnoceny na podkladě RTG analýzy předoperačních a pooperačních snímků.

### 1. Frontální rovina páteře

Korekce skoliotické křivky byla dosažena z průměrné předoperační hodnoty  $78^\circ (\pm 20,4)$  na  $36^\circ (\pm 15,5)$ . Průměrná ko-

rekce činila 54%. Tato korekce byla statisticky významná na hladině významnosti 0,001. Měření olovnice prokázalo korekci z předoperačních  $3,2\text{ cm} (\pm 2,8)$  na  $2,0 (\pm 1,7)$ . Tato korekce byla statisticky významná na hladině významnosti 0,4. Srovnatelná skupina idiopatické skoliózy vykazovala průměrnou korekci 64%.

### 2. Sagitální rovina páteře

Hodnoty předoperační hrudní kyfózy a bederní lordózy neuromuskulárních křivek byly z předoperačních průměrných hodnot  $+42^\circ (\pm 18)$ , resp.  $-59^\circ (\pm 16)$  korigovány na pooperačních  $+36 (\pm 10)$ , resp.  $-49 (\pm 12)$ . Hodnoty T9 tiltu se posunuly z předoperačních  $4,45^\circ (\pm 4,9)$  na  $1,05^\circ (\pm 5,9)$ . Sagitální tilt se posunul z předoperačních  $4,65^\circ (\pm 3,7)$  na pooperačních  $1,65^\circ (\pm 2,5)$ . Ve skupině idiopatických křivek nebyly zaznamenány statisticky významné změny. Signifikantní změny jsme zaznamenali při porovnání mezi idiopatickou a neuromuskulární skoliózou u předoperačního vyšetření úhlu hrudní kyfózy na hladině významnosti  $p = 0,003$  (t-test:  $t = 3,120$ ,  $df = 74$ ). Určitý rozdíl mezi oběma skupinami byl shledán i při měření hodnot sagitálního tiltu, byť ne se statistickou významností (Mann-Whitney test:  $U = 405$ ,  $Z = -1,831$ ,  $p = 0,067$ ). Naopak ve skupině neuromuskulárních křivek byly statisticky významné změny nalezeny u měření úhlu lordózy a sagitálního tiltu. Pro úhel lordózy jsme našli signifikantní změny s průměrným rozdílem mezi předoperačním a pooperačním stavem  $10,35^\circ$  na hladině významnosti  $p = 0,027$  (t-test:  $t = -2,396$ ,  $df = 19$ ).

### 3. Pánev

Korekce obliquity pánve u neuromuskulárních komplexních deformit byla dosažena z předoperačních hodnot  $34^\circ (\pm 6)$  na pooperačních  $13^\circ (\pm 4,5)$ . Horizontalizace os sacrum pak byla korigována z předoperačních hodnot  $21^\circ (\pm 5)$  na  $31^\circ (\pm 6,6)$ . Tyto hodnoty korekce pánve byly statisticky významné na hladině významnosti 0,001. Deformity pánve jsme u idiopatických křivek nezaznamenali.

Z komplikací jsme zjistili dvakrát pooperační dislokaci instrumentária, v jednom případě vyžadující reoperaci pacienta po 14 měsících. V jednom případě došlo k chybnému zavedení pánevní stabilizace s perforací mediální kortiky lopaty kosti kyčelní a dráždění vnitřních orgánů malé pánve. V tomto případě bylo nutno zkrátit tuto tyč pátý pooperační den. Dvakrát jsme diagnostikovali pakloub, jedenkrát se zlomením instrumentace a nutností reparace pakloubu a reinstrumentace. Jedenkrát jsme zaznamenali hluboký infekt, vyžadující proplachovou drenáž a dlouhodobou antibiotickou terapii. Jedna pacientka zemřela v důsledku srdečního selhání devět hodin po operaci. Průměrná doba pooperačního sledování je osm let a čtyři měsíce.

### Diskuze

Svým charakterem, etiologií, progresí a nutností specifické léčby představují neuromuskulární deformity páteře zcela odlišnou problematiku od deformit idiopatického charakteru. Tyto deformity, na rozdíl od idiopatických, významně progredují i po dokončení kostního růstu, což je potřeba brát v úvahu při rozvaze o způsobu léčby této deformity. Základním rozdílem mezi idiopatickými a neuromuskulárními skoliózami je pravidelná nutnost zahrnutí pánve do operační instrumentace a stabilizace.

Při porovnání sledovaného souboru neuromuskulárních deformit páteře s obdobným souborem idiopatických deformit bylo nalezeno mnoho zásadních odlišností. Oba soubory byly srovnatelné průměrnou věkovou skupinou operovaných pacientů. Průměrná korekce křivky ve frontální rovině byla vyšší v případě idiopatické skoliózy (64 %) oproti souboru neuromuskulárních skolióz (54 %), avšak tento rozdíl nebyl statisticky významný. Statisticky nejvýznamnější změny jsme však zaznamenali především při měření sagitálního profilu. Korekce sagitální roviny je jedním ze základních cílů operační léčby této skupiny pacientů. Porovnáním sagitálních parametrů mezi idiopatickými a neuromuskulárními skoliózami jsme našli významné změny v úhlu hrudní

kyfózy, který je podstatně větší u neuromuskulárních skolióz. Akcentace hrudní kyfózy vede u pacientů s neuromuskulárním postižením k těžším páteřním deformitám a větší sagitální nestabilitě s pravidelnou tendencí k přepadávání pacientů dopředu. Významným faktorem vedoucím ke stabilitě páteře byla také korekce lumbální lordózy, která v souboru neuromuskulárních skolióz byla výrazněji ovlivněna pánevní korekcí. V souladu s tím jsme našli především významné snížení bederní lordózy. Celkové zlepšení stability sedu a stoje se projevilo zejména ve statisticky významných změnách sagitálního tiltu.

Korekce pánevních deformit ve frontální i sagitální rovině bývá příčinou přetrvávajících nestabilit sedů, pokud by byla řešena jen deformita páteře. RTG analýza prokázala významné zlepšení postavení pánve ve všech rovinách při použití Galvestonské techniky korekce a fixace pánve. Relativní nevýhodou operační stabilizace deformit páteře je ztráta některých náhradních pohybových stereotypů. Tato nevýhoda je vyvážena stabilitou sedů pacienta a možností lepší protetické péče.

Pevnost vnitřního instrumentária je velmi významným faktorem možnosti omezení pooperační vnější fixace, která může znesnadňovat ošetrovatelskou péči vzhledem k tendenci kůže k dekubitům. K ošetření neuromuskulárních skoliotických křivek s přidruženou obliquitou pánve užíváme Luqueho metodu sublaminárních kliček, jehož systém se jeví v tomto případě nejefektivnějším. K základní stabilizaci páteře užíváme dvě stabilizační tyče, jejichž zavedení sledáváme praktičtěji nežli užití tyče vcelku, tzv. unit rod. Korekce sagitální roviny páteře a obliquity pánve je významným faktorem k umožnění rovnovážné vertikalizace pacienta [10]. Někteří autoři nezahrnují vždy do fúzovaného úseku i pánev a referují o instrumentaci a fúzi páteře kaudálně pouze po L5 [11], avšak v dlouhodobém sledování dochází k progresi obliquity pánve. Riziko možných peroperačních i pooperačních komplikací je u neuromuskulárních deformit páteře významně zvýšeno oproti ošet-

ření tzv. idiopatických deformit páteře [12,13]. Mnozí autoři preferují kombinované výkony z předního a zadního přístupu [14,15]. Riziko prolongované operace a náročnosti výkonu je většinou příliš vysoké v porovnání ke značné spolehlivosti solitární zadní instrumentace páteře a pánve. Někdy samotné korekce a stabilizaci deformity páteře předchází operační uvolnění rigidní deformity a následná korekce halo trakcí po dobu 4–6 týdnů. Poté přistupujeme k definitivnímu ošetření páteře vnitřní instrumentací a spondylodézou.

V současné době je peroperační monitoring neurologického stavu pacienta pomocí evokovaných potenciálů nezbytnou součástí ošetření těchto deformit páteře [16,17]. Takto lze významným způsobem snížit riziko poškození nervových struktur. Peroperační krevní ztráty bývají vždy značné, a proto je vedle šetrné operační techniky se stavěním krvácení vždy nutná jejich pečlivá náhrada pomocí autotransfuzí, dalších krevních derivátů a náhrad.

Ze všech uvedených skutečností je patrné, že komplexní péče o pacienty s neuromuskulární deformitou páteře je složitá a časově dlouhodobě náročná problematika. V porovnání s léčením idiopatických skolióz se jedná o náročnější problematiku s nutností dlouhodobé intenzivnější péče. Nezbytná je především úzká spolupráce s neurologem, pediatry a rehabilitačními lékaři i fyzioterapeuty. Rizika operační léčby jsou výrazně vyšší než u ošetření tzv. idiopatických deformit páteře [18,19]. Z tohoto důvodu musíme vždy důsledně pacienta před operací komplexně vyšetřit a pečlivě zvážit její přínos.

Výsledky RTG analýzy operovaných pacientů prokázaly velmi dobrou korekci skoliotické deformity s nastolením výhodnějšího postavení pánve ve frontální i sagitální rovině. Operační terapie neuromuskulárních deformit páteře kombinací technik Luque-Galveston koriguje skoliotické křivky se zajištěním stabilní kompenzované páteře a vyvážené pánve bez další ztráty motorických či senzitivních funkcí. Takto je zajištěna stabilita stoje a chůze spolu se zlepšením funk-

ního stavu kardiopulmonálního aparátu, jakož i celkového životního komfortu hendikepovaného pacienta [20].

### Literatura

1. Vlach O. Léčení deformit páteře. Praha: Avicenum 1986.
2. Čížmář I, Wendsche P, Brychta P, Višňa P, Kočíš J, Menšík I. Reconstruction of functional handgrip in traumatic tetraplegia – case study. *Acta Chir Plast* 2003; 45(4): 119–123.
3. Čížmář I, Wendsche P, Višňa P, Franců M, Kočíš J. Chirurgická rehabilitace horní končetiny u tetraplegických pacientů – principy a první zkušenosti. *Rehabil fyzic 2003*; 2: 65–71.
4. Huang MJ, Lenke LG. Scoliosis and severe pelvic obliquity in a patient with cerebral palsy. *Spine* 2001; 26(19): 2168–2170.
5. Chan KG, Galasko CS, Delaney C. Hip subluxation and dislocation in Duchenne muscular dystrophy. *J Pediatr Orthop B* 2001; 10(3): 219–225.
6. Letts M, Shapiro L, Mulder K, Klassen O. The windblown hip syndrome in total body cerebral palsy. *J Pediatr Orthop* 1984; 4(1): 55–62.
7. Mac-Thiong JM, Berthonnaud E, Dimar JR, Betz RR, Labelle H. Sagittal alignment of the spine and pelvis during growth. *Spine* 2004; 29(15): 1642–1647.
8. Gupta MC, Wijesekera S, Sossan A, Martin L, Vogel LC, Boakes JL et al. Reliability of radiographic parameters in neuromuscular scoliosis. *Spine* 2007; 32(6): 691–695.
9. Duval-Beaupère G, Marty C, Barthel F, Boiseaubert B, Boulay Ch, Commard MC et al. Sagittal profile of the spine prominent part of the pelvis. *Stud Health Technol Inform* 2002; 88: 47–64.
10. Sink EL, Newton PO, Mubarak SJ, Wenger DR. Maintenance of sagittal plane alignment after surgical correction of spinal deformity in patients with cerebral palsy. *Spine* 2003; 28(13): 1396–1403.
11. McCall RE, Hayes B. Long-term outcome in neuromuscular scoliosis fused only to lumbar 5. *Spine* 2005; 30(18): 2056–2060.
12. Mohamad F, Parent S, Pawelek J, Marks M, Bastrom T, Faro F et al. Perioperative complications after surgical correction in neuromuscular scoliosis. *J Pediatr Orthop* 2007; 27(4): 392–397.
13. Vlach O, Bílka M. Komplikace operačního léčení deformit páteře. *Acta Spondylogica* 2003; 2: 95–100.
14. Sarwahi V, Sarwark JF, Schafer MF, Backer C, Lee M, King EC et al. Standards in anterior spine surgery in pediatric patients with neuromuscular scoliosis. *J Pediatr Orthop* 2001; 21(6): 756–760.
15. Tsirikos AI, Chang WN, Dabney KW, Miller F. Comparison of one-stage versus two-stage anteroposterior spinal fusion in pediatric patients with cerebral palsy and neuromuscular scoliosis. *Spine* 2003; 28(12): 1300–1305.
16. MacDonald DB, Al Zayed Z, Khoudeir I, Stigsby B. Monitoring scoliosis surgery with combined multiple pulse transcranial electric motor and cortical somatosensory-evoked potentials from the lower and upper extremities. *Spine* 2003; 28(2): 194–203.
17. Němec M, Bednařík J, Krbec M, Mokrá M. Peroperační monitorace somatosenzorických a motorických evokovaných potenciálů u operací skolióz. *Cesk Slov Neurol N* 2006; 69/102(1): 45–51.
18. Kouwenhoven JW, Van Ommeren PM, Puijts HE, Castelein RM. Spinal decompensation in neuromuscular disease. *Spine* 2006; 31(7): E188–E191.
19. Murphy NA, Firth S, Jorgensen T, Young PC. Spinal surgery in children with idiopathic and neuromuscular scoliosis. What's the difference? *J Pediatr Orthop* 2006; 26(2): 216–220.
20. Mercado E, Alman B, Wright JG. Does spinal fusion influence quality of life in neuromuscular scoliosis? *Spine* 2007; 32(19): S120–S125.