

Status absencí u geriatrického pacienta s recentní diagnózou idiopatické generalizované epilepsie – kazuistika

Absence Status in Geriatric Patient with Recent Diagnosis of Idiopathic Generalised Epilepsy – a Case Report

Souhrn

Uvádíme případ pacientky s recidivujícími stavy zmatenosti, které se objevily teprve v pokročilém věku. Na základě EEG vyšetření byl jako příčina těchto stavů zjištěn epileptický status absencí. Vzhledem k charakteru iktálního a interiktálního EEG nálezu a anamnesticky udávaným absencím v dětství a adolescenci se patrně jedná o idiopatickou primárně generalizovanou epilepsii. V dalším průběhu života sice údaj o absencích chybí, přestože pacientka nebyla léčena antiepileptiky, nicméně na základě interiktálního EEG nálezu není vyloučen výskyt tzv. fantomových absencí a domníváme se, že by se mohlo jednat o diagnostickou jednotku idiopatické generalizované epilepsie s fantomovými absencemi. Zvláštností je stanovení diagnózy idiopatické generalizované epilepsie v pokročilém věku u geriatrického pacienta.

Abstract

We report a case of a patient with recurrent states of confusion which only began at an advanced age. Based on EEG, absence status epilepticus was determined to be the cause of the above states. Judging by the nature of the ictal and interictal EEG finding and a history of absence episodes in childhood and adolescence, this appeared to be a case of primary idiopathic generalised epilepsy. Even though there were no additional absence episodes reported in the patient's history at a later stage of her life in spite of the fact that she was not on antiepileptic medication, "phantom absence seizures" cannot be excluded judging by interictal EEG results and we assume that we may have to do with a case of idiopathic generalised epilepsy with phantom absences. What is particular in this case is the diagnosis of idiopathic generalised epilepsy made at an advanced age in a geriatric patient.

**Bušek P, Kucharík M,
Fiksa J, Nešpor E**

Neurologická klinika 1. LF UK
a VFN Praha



MUDr. Petr Bušek, Ph.D.
Neurologická klinika 1. LF UK
Kateřinská 30
128 00 Praha 2
e-mail: petrbussek@seznam.cz

Přijato k recenzi: 24. 6. 2008
Přijato do tisku: 28. 8. 2008

Klíčová slova

absence – amenní stav – fantomové
absence – idiopatická generalizovaná
epilepsie – status epilepticus

Key words

absence – ament condition – phan-
tom absences – idiopathic generalised
epilepsy – status epilepticus

Úvod

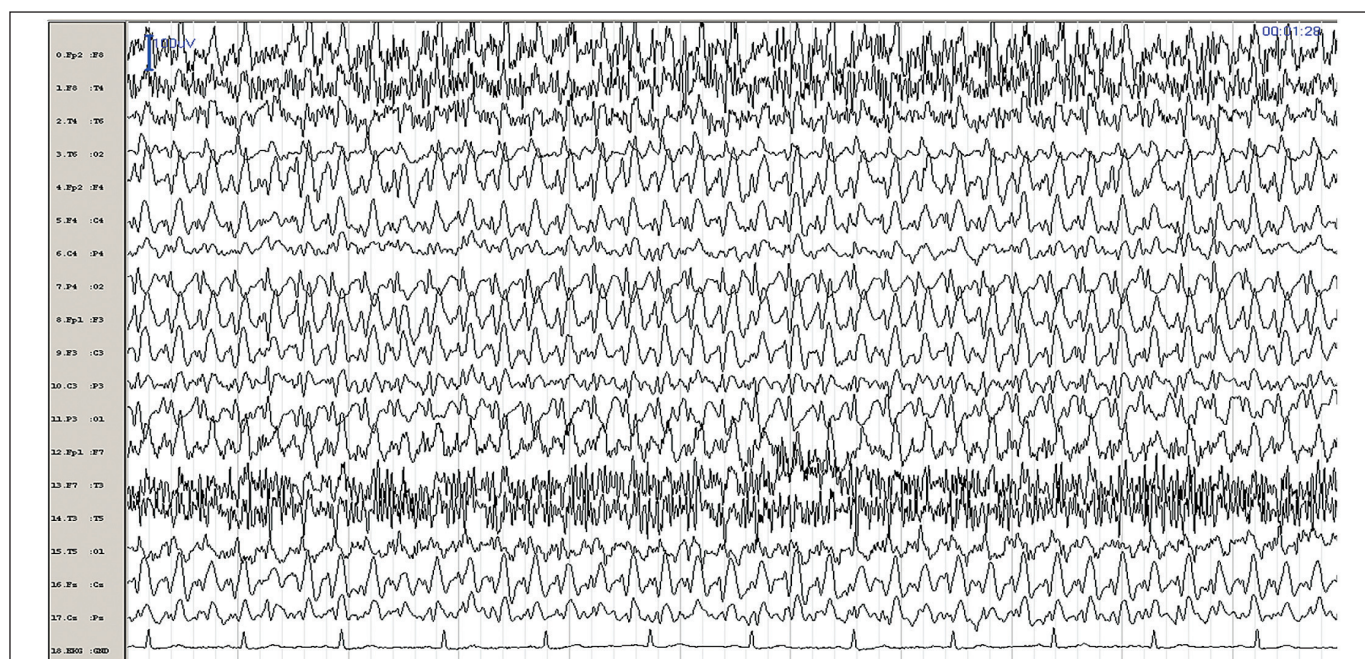
V klinické praxi je poměrně častý případ diferenciální diagnostiky amentních stavů v geriatrické populaci. Vzhledem k velmi častému výskytu aterosklerotických změn u těchto pacientů jsou jednou z nejčastějších příčin zpravidla poruchy mozkové perfuze. Především hypoperfuzie meziotemporálních struktur je charakterizována rozvojem amnestického syndromu, případně delirantního stavu. Podobná symptomatika může doprovázet i hypoperfuzi předních a paramediálních jader talamu [1,2]. Amentní stav může být korelátem epileptického záchvatu – v geriatrické populaci nejčastěji jako parciální (fokální) komplexní status, případně se může jednat o postiktální zmatenost. Diferenciální diagnóza bývá v případech postiktální zmatenosti ztížena především v situacích, kdy vlastní epileptický záchvat nebyl zaznamenán žádnými svědky a pacient má na období záchvatu amnézii. Méně častou příčinou amentních stavů může být tranzitorní globální amnézie, kdy je amentní stav podmíněn těžkou anterográdní amnézií a amnézií retrográdní variabilní intenzity. Typickým klinickým rysem doprovázejícím tuto patologii je časoprostorová dezorientace doprovázená opakovanými

dotazy nemocného na situaci v jeho okolí; současně je zachována orientace osobou a mimo paměť nejsou jiné kognitivní funkce alterovány [3]. Relativně častý je extracerebrální původ delirantních stavů – iontová dysbalance, změny glykemie a další metabolické poruchy. Psychogenní amnézie v rámci dissociativní poruchy je charakterizována především selektivním postižením určitých autobiografických dat s poruchou orientace osobou při současně intaktní orientaci v časoprostoru. Delirantní stavy se mohou rovněž vyskytovat u pacientů trpících demencí.

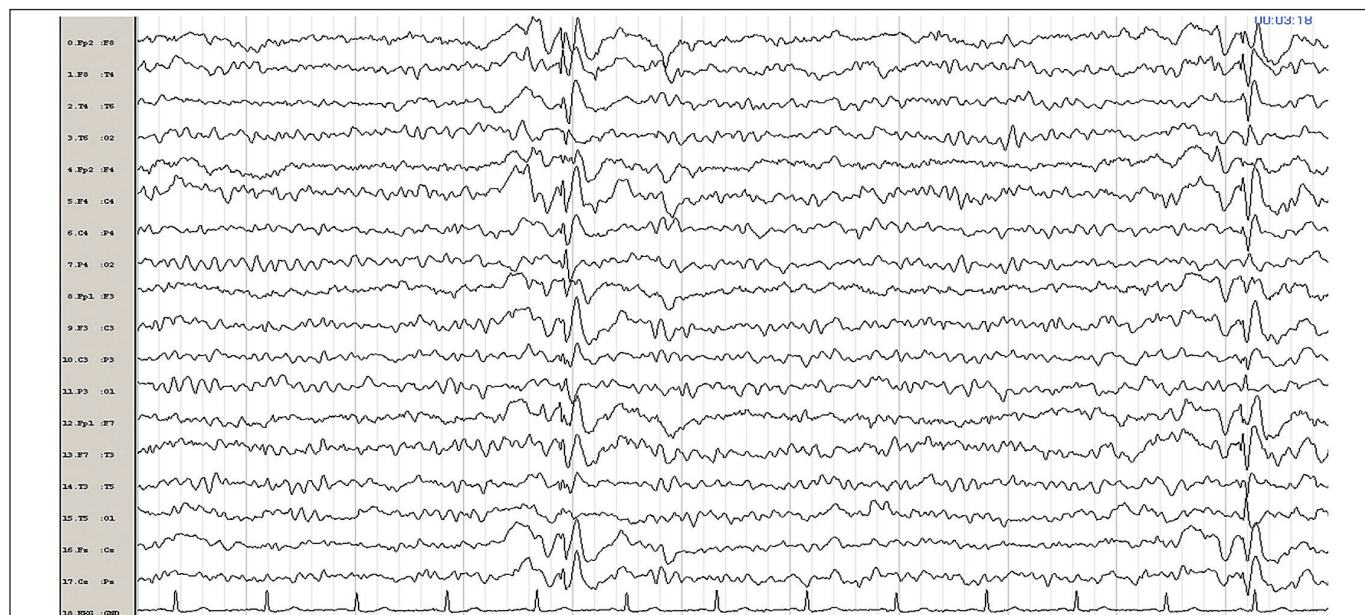
Kazuistika

85letá pacientka s anamnézou arteriální hypertenze byla poprvé vyšetřena na naší klinice poté, co byla doma nalezena nekomunikující, pomočená a pokálená. Bylo provedeno CT mozku s nálezem difuzní atrofie mozku a disperzních postischemických změn. Duplexní sonografie magistrálních tepen CNS byla bez nálezu hemodynamicky významného stenotického procesu. Klinický stav se řádově během hodin upravil a objektivní neurologický nálezný byl bez ložiskové symptomatiky. Stav byl uzavírán jako tranzitorní ischemická ataka a byla na-

sazena sekundární profylaxe ischemické CMP (k. acetylosalicylová, simvastatin). V anamnéze byla tehdy uváděna hospitalizace na jiném pracovišti v předchozím roce pro suspektní tranzitorní globální amnézii. O dva měsíce později byla pacientka opět přijata na naši kliniku nekomunikující, pomočená, pokálená, s protrahovaným stavem zmatenosti. Vzhledem k podezření na postiktální zmatenost po tonicko-klonickém epileptickém záchvatu bylo provedeno EEG vyšetření s nálezem kontinuálních generalizovaných symetrických synchronních SW komplexů vysoké amplitudy s bifrontální predilekcí o frekvenci 3–4 Hz (obr. 1). Tento nálezný byl elektrografickým korelátem epileptického stavu absencí. Po podání valproátu parenterálně v celkové dávce 1 600 mg během 24 hod a následnou perorální léčbou v dávce 1 000 mg denně došlo k rychlé normalizaci klinického stavu. Kontrolní EEG vykazuje výrazné zlepšení – již nejsou patrné elektrografické projevy statusu absencí, nicméně záznam je abnormní pro četné generalizované epizody jednotlivých symetrických synchronních SW komplexů, opět s bifrontální predilekcí, které se lehce akcentují hyperventilací. Pozadí záznamu je jen lehce abnormální



Obr. 1. EEG záznam pořízený během amentního stavu, kdy pacientka reagovala na vnější podněty, nicméně její reakce byly zatíženy chybami a někdy byly zcela neadekvátní. Na EEG kontinuální generalizované symetrické synchronní SW komplexy 3–4 Hz.



Obr. 2. Kontrolní EEG po normalizaci klinického stavu po podání valproátu. Elektrografické projevy statusu absencí mizí, ale jsou patrné epizody jednotlivých generalizovaných symetrických synchronních SW komplexů.

s nedokonalou organizací, frekvenční labilitou a lehkou příměsí aktivity ze subalfa a théta pásma (obr. 2). Po klinickém zlepšení byla od pacientky odebrána podrobnější osobní anamnéza, ze které vyplývá, že pacientka byla od sedmému roku věku léčena pro absence, které se objevovaly s frekvencí několikrát týdně – léčena byla krátce primidone, který stav spíše zhoršoval, a poté byla většinu života bez léčby. Po porodu ve 20 letech věku absence údajně spontánně vymizely. Nelze však vyloučit přítomnost tzv. fantomových absencí, jejichž typickým rysem je to, že trvají jen velmi krátce a není při nich prominentní porucha vědomí, takže pacientovi nezpůsobují zásadní klinické obtíže a mohou zcela uniknout pozornosti okolí.

Diskuze

Iktální EEG nález generalizovaných symetrických synchronních SW komplexů o frekvenci 3–4 Hz, interiktální nález krátkých epizod obdobných generalizovaných SW komplexů (izomorfní iktální a interiktální nález), akcentace epileptiformní abnormity hyperventilací a anamnéza absencí v dětství svědčí pro idiopatickou primárně generalizovanou epilepsii. Nepřítomnost jiných záchvatových projevů jak během aktuál-

ního statusu absencí, tak v anamnéze i při cílených dotazech, svědčí v diferenciální diagnóze proti možnosti juvenilní myoklonické epilepsie či epilepsie s periorálními myokloniemi a absencemi. Klinický průběh s výskytem nápadnějších absencí pouze v dětství a adolescenci neodpovídá obrazu juvenilní epilepsie s absencemi [4]. Syndromologické zařazení pacienta popsaného v naší kazuistice je poněkud obtížné. Bauer et al uvádějí velmi obdobné kazuistiky čtyř pacientů, z nichž u tří se rovněž vyskytovaly absence v dětství a u jednoho v dospělosti s nástupem v adolescenci, v dalším průběhu života se u nich objevovaly sporadické tonicko-klonické záchvaty a ve vyšším věku pak staly absencí. Tito pacienti nebyli nijak syndromologicky zařazení. Zajímavostí je, že kazuistiky uvedené v této práci vykazují s naší pacientkou značné podobnosti, a to nejen pokud jde o klinický průběh, ale i v tom, že se stejně jako v našem případě jednalo o starší ženy (60–78 let) s nálezem kryptogenní mozkové atrofie [5]. Genton et al popisují 11 pacientů se statem absencí v dospělosti a sporadickými tonicko-klonickými záchvaty, přičemž u tří z nich se vyskytovaly nečetné absence s nástupem v dětství nebo v dospělosti. Většinou se však jednalo o pa-

cienty se statem absencí v mladším věku (14–65 let). Tito autoři navrhují zařazení těchto pacientů do nového syndromu – „epilepsie se staly absencí“ (absence status epilepsy) [6]. Ze známých epileptických syndromů se naší jednotce nejvíce blíží idiopatická generalizovaná epilepsie s fantomovými absencemi. Fantomové absence jsou charakterizovány krátkým trváním (2–4 s) a vedou k velmi mírnému tranzitornímu narušení kognitivních funkcí, které si pacient nemusí subjektivně uvědomovat a okolím nemusí být tyto projevy pozorovány. Jinak však tyto fantomové absence splňují atributy typických absencí s charakteristickým EEG nálezem generalizovaných SW komplexů 3 Hz. Typickým rysem tohoto syndromu je velmi častý výskyt statusu absencí, který se objevuje asi u 50 % pacientů [4]. To, že absence u tohoto syndromu není doprovázena prominentní poruchou vědomí jako v případě jiných epileptických syndromů s absencemi, je pravděpodobně dáno tím, že u fantomových absencí je predilekčně postižena frontomesiální část talamokortikálního reverberačního okruhu, kdy dochází k selektivní interferenci s iniciací cílené činnosti, zatímco v průběhu absencí v rámci jiných syndromů je tangována funkce zejména

frontolaterální části okruhu, kdy je narušena i pracovní paměť [7]. Skutečnost, že u naší pacientky byly absence v anamnéze uváděny pouze v dětství a adolescenci, však není pro tento epileptický syndrom typické, nicméně anamnestická data nemusí být zcela spolehlivá. Fakt, že absence byly u naší pacientky pozorovány pouze v dětství a v adolescenci, by snad mohl souviset s obecným rysem absencí, že nastupují v dětském věku a zpravidla jsou s věkem mírnější a méně frekventní – absence by tak u naší pacientky v mladším věku mohly mít méně „fantomový“ charakter [8]. Koutroumanidis et al však uvádějí, že fantomové absence na rozdíl od absencí v rámci jiných epileptických syndromů nejsou ovlivněny maturací CNS a v průběhu života mají zcela konstantní charakter [9]. Titíž autoři ve zmíněné práci uvádějí, že status absencí se může objevit i v rámci syndromu idiopatické generalizované epilepsie s tonicko-klonickými záchvaty – status absencí se však u tohoto syndromu objevuje méně často, jinak oba syndromy dle jejich pozorování vykazují značné podobnosti a zásadním odlišením je právě přítomnost či nepřítomnost fantomových absencí. Zajímavé rovněž je, že EEG nález generalizovaných SW a PSW komplexů je u obou syndromů téměř identický, přičemž u syndromu idiopatické generalizované epilepsie s fantomovými absencemi je doprovázen fantomovou absencí, zatímco u druhého syndromu jsou tyto výboje subklinické.

Z výše uvedeného vyplývá, že syndromologické zařazení námi pozorovaného pacienta není jednoznačné, nicméně se domníváme, že nejvíce se blíží syndromu idiopatické generalizované epilepsie s fantomovými absencemi – oproti popisu tohoto syndromu v literatuře však náš pacient vykazuje určité atypie [4,10]. Především nebývá charakteristickým rysem tohoto syndromu to, že jako první symptom se objeví absence v dětství – zpravidla první manifestací bývají generalizované tonicko-klonické záchvaty v dospělosti, které teprve upozorní na přítomnost absencí,

jež si pacient neuvědomuje, ale jejichž nástup nicméně první tonicko-klonické záchvaty předchází. Zvláštností je taktéž dlouhá latence mezi absencemi v dětství a tonicko-klonickými záchvaty v seniu. Dalším netypickým rysem našeho pacienta je to, že status absencí na tonicko-klonický záchvat navazoval – v typických případech uváděných v literatuře je status absencí tonicko-klonickým záchvatem ukončen. Nelze vyloučit, že za některými těmito atypickými rysy mohou stát nepřesně uvedená anamnestická data i přes veškerou pečlivost při jejich odběru.

Závěr

V naší kazuistice jsme uvedli méně častý případ idiopatické generalizované epilepsie diagnostikované v pozdním věku. Domníváme se, že by se mohlo jednat o idiopatickou generalizovanou epilepsii s fantomovými absencemi manifestující se statem absencí. Pozoruhodností je diagnostika syndromu idiopatické primárně generalizované epilepsie ve velmi pokročilém věku, kdy bychom spíše očekávali výskyt symptomatické fokální epilepsie, např. na podkladě vaskulárních změn. Tato pozdní diagnostika je podmíněna tím, že v anamnéze chybí údaj o výskytu absencí, což je dáno jejich fantomovým charakterem, v jehož důsledku mohou snadno uniknout pozornosti pacienta a okolí. I přes chybějící anamnestický údaj výskytu absencí je nutné na tuto diagnostickou jednotku myslet v diferenciální diagnostice amentních stavů v dospělém věku, neboť jediným nápadným klinickým projevem tohoto syndromu může být buď generalizovaný tonicko-klonický záchvat, anebo právě status absencí. Ačkoli povědomí o tomto epileptickém syndromu je omezené, není toto onemocnění nijak vzácné – uvádí se, že tvoří přibližně 15 % všech epilepsií s absencemi [10]. Zohlednění možnosti tohoto primárně generalizovaného epileptického syndromu v diferenciální diagnóze může mít potenciálně významné konsekvence pro další terapii. V případě, že by byl diagnostikován v této věkové kategorii více pravděpodobný parciální komplexní status v rámci

fokální (parciální) epilepsie, byl by lékem volby karbamazepin, který však obvykle vede ke zhoršení absencí a provokaci statu absencí.

Literatura

1. Pérez-Lázaro C, Santos S, Garcés-Redondo M, Piñol-Ripoll G, Fabre-Pi O, Mostacero E et al. Ictus amnésico por infarto hipocámpico. *Rev Neurol* 2005; 41(1): 27–30.
2. Carrera E, Bogousslavsky J. The thalamus and behavior: effects of anatomically distinct strokes. *Neurology* 2006; 66(12): 1817–1823.
3. Marín-García E, Ruiz-Vargas JM. Amnesia global transitoria: una revisión. I. Aspectos clínicos. *Rev Neurol* 2008; 46(1): 53–60.
4. Panayiotopoulos CP. Idiopathic generalised epilepsies. In: Panayiotopoulos CP (ed). *The epilepsies. Seizures, Syndromes and Management*. Oxfordshire: Bladon Medical Publishing 2005: 271–348.
5. Bauer G, Bauer R, Dobesberger J, Benke T, Walser G, Trinka E. Absence status in the elderly as a late complication of idiopathic generalized epilepsies. *Epileptic Disord* 2007; 9(1): 39–42.
6. Genton P, Ferlazzo E, Thomas P. Absence status epilepsy: delineation of a distinct idiopathic generalized epilepsy syndrome. *Epilepsia* 2008; 49(4): 642–649.
7. Vuilleumier P, Assal F, Blanke O, Jallon P. Distinct behavioral and EEG topographic correlates of loss of consciousness in absences. *Epilepsia* 2000; 41(6): 687–693.
8. Trinka E. Absences in adult seizure disorder. *Acta Neurol Scand* 2005; 182 (Suppl): 12–18.
9. Koutroumanidis M, Aggelakis K, Panayiotopoulos CP. Idiopathic epilepsy with generalized tonic-clonic seizures only versus idiopathic epilepsy with phantom absences and generalized tonic-clonic seizures: One or two syndromes? *Epilepsia*. In press 2008.
10. Panayiotopoulos CP, Koutroumanidis M, Giannakodimos S, Agathonikou A. Idiopathic generalised epilepsy in adults manifested by phantom absences, generalised tonic-clonic seizures, and frequent absence status. *J Neurol Neurosurg Psychiatr* 1997; 63(5): 622–627.