proLékaře.cz | 19.5.2024

Ependymální „čerchování“, typický znak u pacientů s roztroušenou sklerózou mozkomíšní

Ependymal “Dot-Dash” Sign, a Typical Symptom in Patients with Multiple Sclerosis

Souhrn

Zkoumali jsme 45 pacientů s diagnózou roztroušené sklerózy mozkomíšní (RS) a 14 pacientů s jinou diagnózou jako kontrolní skupinu, zda se u nich vyskytuje příznak ependymálního „čerchování“ na magnetické rezonanci. Tyto nepravidelnosti v oblasti ependymu by měly být předzvěstí pro později se vyvíjející periventrikulární ložiska. Všichni pacienti byli vyšetřeni v sekvenci Fluid Attenuated Inversion Recovery (FLAIR) v sagitální rovině řezu, tloušťka řezu byla 2 mm. Tento znak byl nalezen u 93,3 % pacientů s RS, u kontrolní skupiny se vykytoval u 35,7 %. Ependymální „čerchování“ vysoce asociovalo s diagnózou RS (p = 0,0012). Dle našeho názoru by se mělo zvážit zařazení této techniky do základního vyšetřovacího protokolu při podezření na diagnózu roztroušené sklerózy mozkomíšní.

Abstract

By magnetic resonance imaging (MRI), 45 patients with clinically defined multiple sclerosis (MS) and 14 patients without MS was inspected for “Dot-Dash” sign. This ependymal irregularity should be an indication of a future ovoid periventricular lesion. Sagittal 2-mm fluid attenuated inversion recovery images were used. This sign was positive in 93.3% of patients with MS and in just 35.7% of the control group. Ependymal “Dot-Dash” sign was highly associated (p = 0.0012) with definite clinical MS. In our opinion, a standard MRI protocol for MS diagnosis should be supplemented by this sequence.

M. Vaněčková[1], Z. Seidl[1,2], J. Krásenský[1]

[1] Radiodiagnostická klinika, oddělení MR, 1. LF UK a VFN v Praze
[2] Vysoká škola zdravotnická, Praha 5

✉ MUDr. Manuela Vaněčková, Ph.D.
Radiodiagnostická klinika, odd. MR
1. LF UK a VFN v Praze
Kateřinská 30
128 08 Praha 2
e-mail: man.van@post.cz

Přijato k recenzi: 16. 6. 2008
Přijato do tisku: 7. 10. 2008

Klíčová slova

roztroušená skleróza mozkomíšní – diagnostika – magnetická rezonance – ependym

Key words

multiple sclerosis – diagnostic – magnetic resonance imaging – ependym

Práce vznikla za podpory výzkumného záměru MZOVFN2005 a MSMOO21620849.

proLékaře.cz | 19.5.2024

Úvod

Pro diagnostiku roztroušené sklerózy mozkomíšní (RS) má nejdůležitější roli z podpůrných vyšetřovacích metod magnetická rezonance (MR). V posledním desetiletí došlo k velkému rozvoji jak přístrojové techniky, tak i softwarového vybavení, které nám umožnily zkoumat jednotlivé patologické aspekty u RS [1]. Bohužel i přes tyto nové techniky (difuzně vážený obraz, perfuze, magnetizační transfer aj.) stále přetrvává relativně nižší specificita MR. Pro zobrazení ložisek supratentoriálně je nejdůležitější sekvence FLAIR (Fluid Attenuated Inversion Recovery), což je T2W obraz, u kterého je potlačen signál volné vody, což umožňuje optimální zobrazení periventrikulárně lokalizovaných ložisek [2,3]. Již před více než 100 lety byly popsány tzv. Dawsonovy prsty, jež odpovídají v patologickém nálezu shluku zánětlivých buněk perivenulárně a v obraze MR korespondují s ovoidním tvarem plak u RS [4].

Tzv. čerchování subkalózně reprezentuje perivenulární demyelinizaci a předpokládá se, že tyto změny jsou předzvěstí vzniku ovoidních periventrikulárních ložisek, které jsou detekovatelné při užití konvenčních MR technik [5]. Tyto změny jsou patrné pouze při užití speciální techniky vyšetření (sekvence FLAIR v sagitální rovině při užití tenčích řezů – 2 mm) [6].

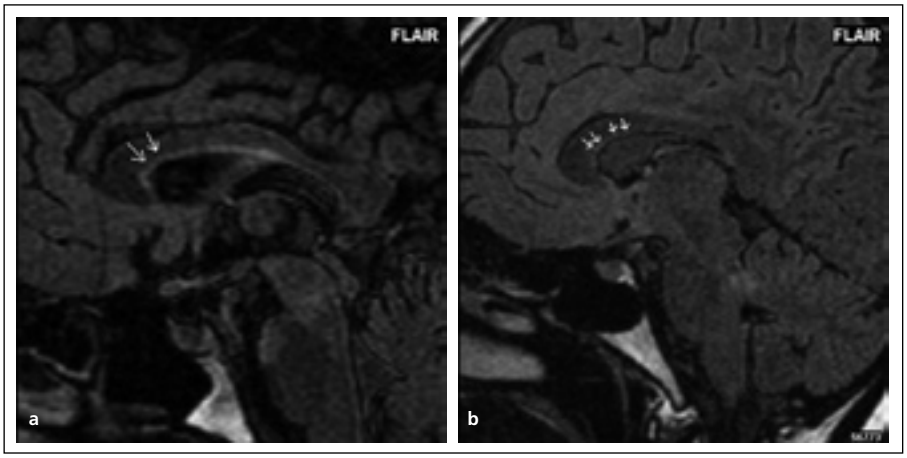

Obr. 1a. 30letá pacientka s klinicky definovanou RS. Na sagitálním řezu v FLAIR je patrné typické ependymální „čerchování“, hypersignální tečky (šipky), střídají hyposignální oblasti mezi nimi. Obr. 1b. 23letá pacientka s RS, na sagitálním řezu v FLAIR jsou patrné nepravidelnosti ependymu (ependymální čerchování, šipky).

Tab. 1. Souhrn výsledků sledování přítomnosti ependymálního čerchování u všech pacientů (s RS a z kontrolní skupiny).

	Všichni pacienti (n = 59)
senzitivita	93,3 %
specificita	64,3 %
pozitivní předpovědní hodnota	89,4 %
negativní předpovědní hodnota	75,0 %

Soubor a metodika

Vyšetřili jsme 45 pacientů s klinicky definitivní RS na přístroji Philips, Intera s použitím speciální sekvence fast FLAIR s parametry: TR 8800 ms, TE 130 ms, TI 2200 ms, tloušťka řezu byla 2 mm s mezerou 1 mm, v sagitální rovině řezu, sekvence trvala 5 min 17 s. Dále byla vyšetřena kontrolní skupina 14 pacientů s jinou diagnózou než RS, kde k vyšetřovacímu protokolu byla přidána tato technika.

V kohortě pacientů bylo 31 žen a 14 mužů, průměrný věk byl 32,8 ± 6,8 (s rozptylem od 22 do 50 let). Kontrolní skupina byla tvořena 10 ženami a 4 muži, průměrný věk byl 31,7 ± 4,5 (s rozptylem od 23 let do 38 let). Prezentující diagnóza, pro kterou byl pacient indikován na vyšetření MR, byla u tří pacientů prostá bolest hlavy, u tří hyperprolaktinemie, u dvou migréna bez aury, dvakrát vaskulitis a po jednom tinitus, dětská mozková obrna, epilepsie a intoxikace CO.

Ependymální „čerchování“ („Dot-Dash“ sign) je patrné jako nepravidelnosti v oblasti ependymálního proužku na povrchu corpus callosum a pozitivní příznak byl definován jako přítomnost alespoň dvou teček – hypersignální ložiska, která jsou spojena čárkou v této oblasti – hyposignální čárka odpovídá normálnímu ependymu (obr. 1 a, b) [7].

MR analýzu prováděl radiolog a vedoucí neuroradiolog, ve všech případech došlo ke shodě v nálezu, hodnotící nevěděl, zda se jedná o pacienta s RS, či o pacienta z kontrolní skupiny, byla hodnocena pouze sekvence fast FLAIR v sagitální rovině řezu v rozsahu corpus callosum. Statistické vyhodnocení bylo provedeno pomocí programu STATISTICA, od StatSoft, Inc., USA, byl použit Mann-Whitney U test.

Výsledky

Byla nalezena statisticky významná korelace mezi přítomností tohoto znaku a diagnózou RS (p = 0,0012). U 42 pacientů s RS byl znak nalezen (93,3 %). Pacienti, kteří neměli tento znak, byli ve dvou případech ženy (24 a 38 let věku) a v jednom případě muž (40 let). U sedmi pacientů byly patrné plaky v corpus callosum (15,5 %).

U kontrolní skupiny nebyl znak nalezen v devíti případech (64,3 %, obr. 2), přítomen byl u pěti probandů (prezentující diagnóza u nich byla bolest hlavy, dětská mozková obrna, migréna bez aury, epilepsie a tinitus, tab. 1).

Diskuze

Potvrdili jsme naši hypotézu, že se jedná o příznak, který se vyskytuje u pacientů s RS, senzitivita tohoto znaku byla 93,3 %, přesnost testu byla 86,4 %, specificita byla nižší (64,3 %). K obdobným výsledkům dospěli i Lisanti et al, kteří ve své práci dosáhli senzitivity 91,4 % a specificity 65,7 % [7]. Falešně pozitivní nálezy měli především u pacientů s migrénou (6 ze 12), v naší kontrolní skupině byl jeden ze dvou pacientů s migrénou a u starších pacientů, kde předpokládal, že u ischemie v oblasti malých cév se může ložisková glióza

proLékaře.cz | 19.5.2024

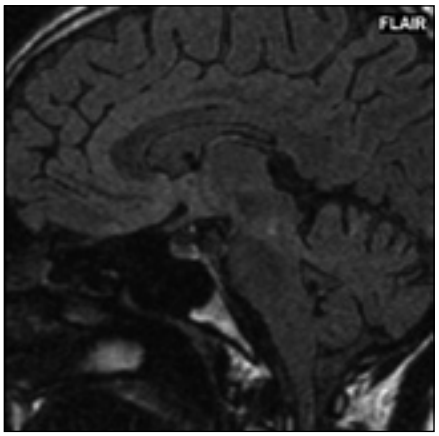

Obr. 2. 31letá žena s hyperprolaktinemií. Na sagitálním řezu ve FLAIR je patrný normální proužek ependymu, bez jakýchkoliv nepravidelností.

zobrazit jako striatální „čerchování“ [7]. Z těchto důvodů, a aby se kontrolní skupina co nejvíce blížila věkem ke kohortě pacientů, jsme zvolili pouze probandy do 40 let věku.

Palmer et al zkoumali 18 pacientů s klinickým podezřením na RS v komparaci s kontrolní skupinou, pozitivní znak objevili u 17 pacientů [4]. Ve své práci upozornili ještě na další možný důvod falešně pozitivních výsledků u pacientů starších 40 let – ependymitis granularis, kde bylo čerchování patrné v oblasti frontálních rohů [4].

Domníváme se, že tento znak je přítomen již na počátku onemocnění, ještě před tím, než dojde k objevení se obvyklých plak v obraze MR při užití konvenčních technik zobrazení. Dle naší studie tento znak nebyl přítomen u kontrolní skupiny s diagnózou vaskulitidy, u které je často obraz na MR velmi nespecifický a obdobný nálezu u RS [8]. Pozitivní ependymální „čerchování“ by tudíž mohlo pomoci při diferenciální diagnostice těchto dvou onemocnění.

Přítomnost falešně pozitivního znaku neumíme jednoznačně vysvětlit u pacienta s tinitem, epilepsií a u pacienta s dětskou mozkovou obrnou, u kterých se domníváme, že by toto mělo být předmětem dalšího zkoumání.

Myslíme si, že je nutné ještě rozšířit kontrolní skupinu norem; bohužel vzhledem k omezení věkem (od 20 do 40 let) je na našem pracovišti výběr značně omezen (vyšetřovaní buď mají RS, či jsou staršího věku, nebo nesouhlasili s provedením této speciální sekvence navíc ke svému MR protokolu).

Přínos tohoto vyšetření je ve vysoké senzitivitě 93,3 % při relativně krátkém skenovacím času (5 min 17 s). Závěrem bychom chtěli navrhnout, že by se tato technika mohla zařadit do vyšetřovacího protokolu při klinickém podezření na RS.

Literatura

1. Filippi M, Grossman RI. MRI techniques to monitor MS evolution: the present and the future. Neurology 2002; 58(8): 1147–1153.
2. Baratti C, Yousry T, Kandziora C, Spuler S, Mammi S. Comparison of fast-FLAIR vs. Standard SE sequences for measurement of brain MRI lesion loads in patients with multiple sclerosis. Neuroradiology 1995; 37: 90–95.
3. Woo JH, Henry LP, Krejza J, Melhem ER. Detection of simulated multiple sclerosis lesions on T2-weighted and FLAIR images of the brain: observer performance. Radiology 2006; 241(1): 206–212.
4. Palmer S, Bradley WG, Chen DY, Patel S. Subcallosal striations: early findings of multiple sclerosis on sagittal, thin-section, fast FLAIR MR images. Radiology 1999; 210(1): 149–153.
5. Filippi M, Rocca MA. Conventional MRI in Multiple Sclerosis. J Neuroimaging 2007; 17: 3S–9S.
6. Hashemi RH, Bradley GW jr, Chen DY, Jordan JE, Queralt JA, Cheng EA et al. Suspected Multiple Sclerosis: MR Imaging with a Thin-Section Fast FLAIR Pulse Sequence. Radiology 1995; 196(2): 505–510.
7. Lisanti JC, Asbach P, Bradley WG. The Ependymal „Dot-Dash“ Sign: An MR Imaging Finding of Early Multiple Sclerosis. AJNR Am J Neuroradiol 2005; 26: 2033–2036.
8. Miller DH, Ormerod IE, Gibson A, du Boulay EP, Rudge P, McDonald WI. MR brain scanning in patients with vasculitis: differentiation from multiple sclerosis. Neuroradiology 1987; 29(3): 226–231.

www.geriatrickarevue.cz