

Virtuální pitva pomocí magnetické rezonance – kazuistika

Virtual Autopsy Performed by Magnetic Resonance Imaging – a Case Report

Souhrn

Post mortem magnetická rezonance se ukazuje být doplňkovou metodou ke klasické patologicko-anatomické pitvě při určení, o jaký typ malformace plodu se jednalo. Mnohdy má i klíčovou roli, především tam, kde jsou možnosti pitvy nějakým způsobem limitovány (pokročilá autolýza, dilatace komorového systému, nemožnost provést fixaci formolem). Dále nám umožňuje zobrazení fetálního vývoje v obraze magnetické rezonance, což je důležité pro správnou interpretaci nálezu a pomáhá při hlubším pochopení vývojových abnormalit. V kazuistickém sdělení popisujeme dva případy vývojových anomálií CNS (ageneze corpus callosum a okcipitální encefalokéla), kde byla provedena komparace prenatálního ultrazukového vyšetření, post mortem magnetické rezonance a patologicko-anatomické pitvy, která ihned následovala. Magnetická rezonance přinesla nejvíce informací, patologicko-anatomická pitva byla vzhledem k pokročilé autolýze insuficientní (ageneze corpus callosum). Pro značný rozsah malformace v případě encefalokély došlo ke shodě všech třech metodik.

Abstract

Post-mortem magnetic resonance imaging (MRI) has shown to be a complementary method to autopsy in determining fetus malformation. It may even play a key role when autopsy is limited by such factors as brain autolysis, ventricular dilatation or impossibility to perform fixation of the brain. Post-mortem MRI also allows for imaging the development of the fetus; this is important for a correct interpretation and deeper understanding fetus malformations. In this case report, we describe two cases of CNS malformations (corpus callosum agenesis, occipital encephalocele), where a comparison of the prenatal ultrasound, post mortem MRI and pathological-anatomical autopsy was performed. Most information was obtained by magnetic resonance; pathological-anatomical autopsy was insufficient due to autolysis (corpus callosum agenesis). Because of severe malformation in the case of encephalocele, all three diagnostic methods were in agreement.

**M. Vaněčková¹, Z. Seidl^{1,2},
B. Goldová³, I. Vítková³,
J. Kotlas⁴, P. Petrovický⁵,
P. Calda⁶**

¹ Radiodiagnostická klinika, oddělení MR, 1. LF UK a VFN v Praze

² Vysoká škola zdravotnická, Praha 5

³ Ústav patologie 1. LF UK a VFN v Praze

⁴ Ústav biologie a lékařské genetiky 1. LF UK a VFN v Praze

⁵ Anatomický ústav 1. LF UK v Praze

⁶ Gynekologicko-porodnická klinika 1. LF UK a VFN v Praze



MUDr. Manuela Vaněčková, Ph.D.
Radiodiagnostická klinika,
odd. MR
1. LF UK a VFN v Praze
Kateřinská 30
128 08 Praha 2
e-mail: man.van@post.cz

Přijato k recenzi: 15. 9. 2008

Přijato do tisku: 31. 10. 2008

Klíčová slova

magnetická rezonance – patologicko-anatomická pitva – plod – vrozené vývojové vady

Key words

magnetic resonance imaging – autopsy – fetus – malformations

Úvod

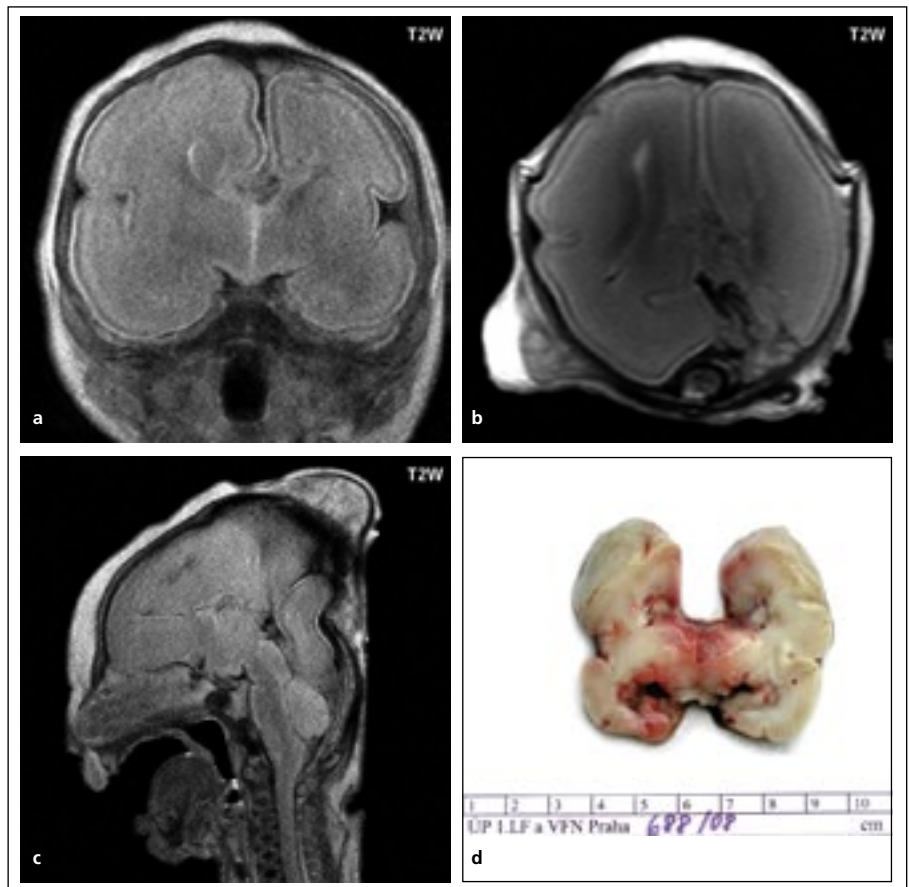
V posledním desetiletí došlo s rozvojem diagnostickým metod, především ultrazvuku a genetického vyšetření, ke zlepšení záchytu vrozených vývojových vad (VVV) již na začátku těhotenství. VVV neslučitelné se životem nebo tam, kde předpokládáme rozsáhlé postižení, vedou k indikaci ukončení těhotenství. Pro rodiče je toto velmi bolestná událost, chtějí od nás vědět, o jakou vadu se jednalo a především jestli je zvýšené riziko vzniku VVV v dalším těhotenství. Pro určení rizika pro další těhotenství je klíčové správně určit, o jakou VVV se jednalo. Tyto informace by měla přinést patologicko-anatomická pitva. Vzhledem k často velmi rychle probíhající autolýze můžou být její možnosti limitovány [1]. Především u centrálního nervového systému (CNS), díky křehkosti a rozměrům orgánu, je mnohdy provedení pitvy značně obtížné. Nejobtížnější je pitva u vad CNS, kde je výrazná dilatace komorového systému či jsou přítomny cysty (hydrocefalus, holoprosencefalie, hydranencefalie, schizencefalie). V těchto případech se někdy nezdaří fixace formolem a i tehdy, kdy je fixace provedena, následná pitva často jen obtížně stanoví přesnou diagnózu [2]. Pitvevní nález na nefixovaném mozku je většinou značně limitován. Proto se ve světě začínají provádět tzv. virtuální pitvy pomocí magnetické rezonance (MR), kde potravený plod je vyšetřen na MR a poté je provedena pitva [3].

V tomto krátkém sdělení chceme seznámit s novou metodikou poprvé použitou v České republice, kde byly porovnány výsledky prenatalního ultrazukového vyšetření, genetického vyšetření a především nálezu post mortem na MR a následné patologicko-anatomické pitvě.

Metodika

Na přístroji firmy Philips 1.5T, Gyroscan NT bylo provedeno MR vyšetření ve všech třech ortogonálních rovinách v T2W obraze v hlavové cívce s parametry: TE 92 ms, TR 3 883 ms, tloušťka řezu (THK) 3,0/0,3 mm. Tělo bylo při vyšetření v hermeticky uzavřeném obalu, za což odpovídal přítomný patolog a mělo přibližně pokojovou teplotu.

Ihned po vyšetření MR byla provedena patologicko-anatomická pitva, v těchto dvou případech včetně fixace formolem. Pitvu prováděl zkušený patolog se zaměřením na vývojové vady plodu v prenatalním období. Vyšetření MR bylo v nejasných pří-



Obr. 1a. Koronární řez v T2W obraze. Frontální rohy postranních komor tvarem připomínají býčí roh, navnitř jsou konkávní (příznak vikingské helmy, šipka), což je nepřímý znak svědčící pro agenezi corpus callosum. Vlevo je příznak hůře patrný vzhledem k rozsáhlejší autolýze. Probstova vlákna (nekřížící se komisurální vlákna) jsou nižšího signálu než ostatní bílá hmota v T2W obraze. Obr. 1b. Transverzální řez v T2W obraze. Postranní komory jsou paralelní, což je další nepřímá známka svědčící pro agenezi corpus callosum. Vlevo, především okcipitálně, obraz modifikován pokročilými autolytickými změnami. Obr. 1c. Sagitální řez v T2W obraze, ve střední čáře. Nezobrazeno corpus callosum. Parietookcipitálně je patrný výhřez autolyticky změněné mozkové tkáně do podkoží, dle pitvy zjištěna rozvolněná sutura, kterou došlo k výhřezu. Obr. 1d. Koronární řez po fixaci formolem, korespondující s koronárním řezem na MR (obr. 1a). Je patrný stejný tvar frontálního rohu postranní komory (navnitř konkávní), změny způsobené autolýzou jsou více vyjádřeny vlevo.

padech konzultováno s profesorem anatomie se zaměřením na CNS.

MR byla součástí patologicko-anatomického vyšetření plodu, které bylo provedeno dle platných etických norem.

Kazuistika 1

38letá sekundigravida, sekundipara, první gravidita bez komplikací, porodila zdravé dítě v termínu, nynější gravidita bez komplikací. Karyotyp plodu z věkové indikace vyšetřený z plodové vody byl v normě. Při ultrazukovém vyšetření ve 22. týdnu byla

popsána ageneze corpus callosum, hraniční ventrikulomegalie a dilatace cisterna magna. Po genetické konzultaci a seznámení s rizikem pro plod se těhotná rozhodla pro ukončení těhotenství, které proběhlo ve 23. týdnu těhotenství.

Na MR, která byla provedena bezprostředně po potratu, se zobrazila ageneze corpus callosum, byla patrná i Probstova vlákna (obr. 1a). Na MR již byly známky autolýzy, především parietookcipitálně vlevo, kde byl destruovaný mozkový parenchym i v podkoží (obr. 1b, c).

Pitvou byla ověřena malformace CNS – ageneze corpus callosum (obr. 1d). Frontální sutura byla rozvolněná, na povrchu kalvy byly nalezeny části rozštědlé mozkové tkáně. Dutina lební s obsahem byla fixována vcelku formolem. Po fixaci corpus callosum nebylo nenalezeno, ale pro pokročilou autolýzu nebylo možné zhodnotit, zda šlo o kompletní nebo parciální agenezi corpus callosum.

Kazuistika 2

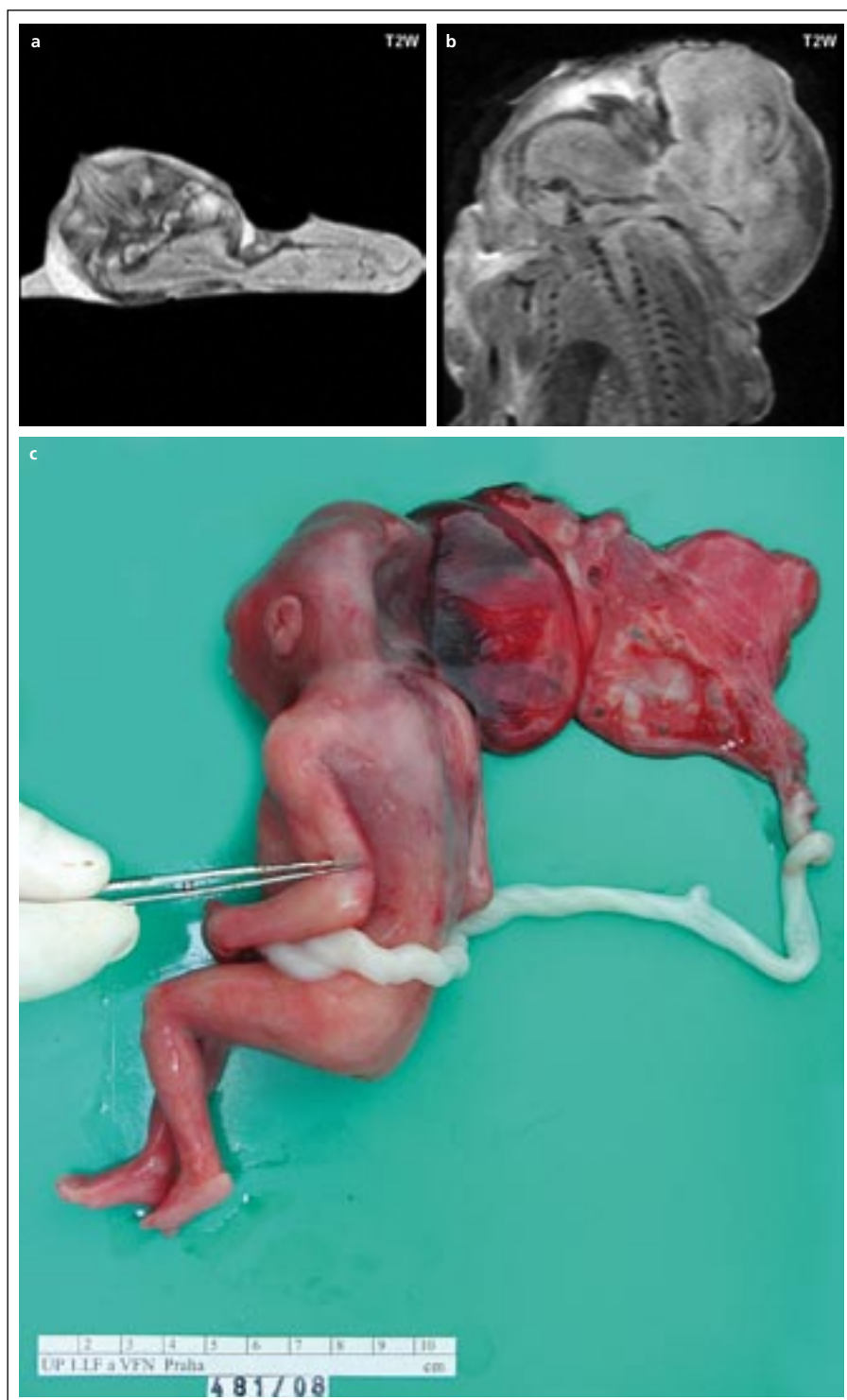
Primipara, primigravida, bez anamnestické zátěže, normální průběh těhotenství, při ultrazukovém vyšetření ve 20. týdnu těhotenství nalezena objemná encefalokéla. Ve 21. týdnu indikováno ukončení těhotenství. Ihned po potratu plodu provedeno vyšetření MR, na kterém byla nalezena objemná okcipitální encefalokéla (obr. 2a, b), a ta byla verifikována následnou pitvou. V encefalokéle byla přítomna větší část mozkového parenchymu a drobná krevní koagula. V okcipitální oblasti mezi dutinou lební a encefalokélou byl otvor průměru 1 cm (obr. 2c). Přední a střední jáma byla bez obsahu. V zadní jámě lební nalezeny nepřehledné části mozkové tkáně. Mozkový kmen a mozeček byly bez patologických změn.

Diskuze

Dle srovnání přineslo nejvíce informací u 1. kazuistiky vyšetření MR. Magnetická rezonance prokázala agenezi corpus callosum, zobrazila se i Probstova vlákna. UZ nález se v agenezi corpus callosum shodoval s MR (Probstova vlákna nelze na UZ zachytit), zobrazil rozšíření cisterny, které však nebylo jinde patrné, dle našeho názoru se tedy nejednalo o výraznější rozšíření. Pitva prokázala poruchu ve vývoji corpus callosum, nedokázala však určit, zda se jednalo o parciální či totální agenezi. Tento případ dokumentuje omezení pitevního nálezu, když je již pokročilá autolýza. Vzhledem k rozsahu malformace ve 2. kazuistice došlo ke shodě u všech třech metodik.

Griffiths et al korelovali nálezy na post mortem MR s pitevním nálezem, v 8 případech ze 40 byla pitva neprůkazná (pro pokročilou autolýzu), v 28 ze 32 případů došlo ke shodě a u čtyř případů se diagnóza lišila. Tyto čtyři případy byly revidovány, ve třech případech dala MR více informací, v jednom případě byla diagnóza z MR chybná (jednalo se o kolpocefalii) [3].

Ageneze corpus callosum je relativně častá malformace, její prevalence, vzhle-



Obr. 2a. Transverzální řez v T2W obraze. Okcipitálně je patrná objemná encefalokéla. Obr. 2b. Sagitální řez v T2W obraze. Okcipitálně je patrná rozsáhlá encefalokéla. Obr. 2c. Potracený plod, encefalokéla.

dem k tomu, že může být asymptomatická, není přesně známa, udává se výskyt v populaci mezi 0,3 až 0,7 % [4]. Přímá známka je nezobrazení corpus callosum,

mezi nepřímé známky patří: absence septum pellucidum, rozšíření okcipitálních rohů (kolpocefalie), paralelní postranní komory, větší vzdálenost frontálních rohů po-

stranních komor a navnitř konkávní tvar, radiální průběh mozkových sulků, III. komora je situována vysoko. Často je tato anomálie sdružena se středočarovým lipomem či cystou [5].

Limitací vyšetření plodu, a to jak patologico-anatomické pitvy, tak MR, je autolýza plodu. Stupeň autolýzy je ovlivněn dvěma faktory: 1. dobou, po kterou byl odumřelý plod v děloze, a 2. dobou od potratu k provedení MR vyšetření. Jak dlouho trvá vlastní indukce abortu a zda dojde k odumření plodu v děloze, nelze ovlivnit. Po potratu lze zajistit, aby MR vyšetření bylo provedeno velmi rychle, a lze tak zabránit autolýze potraceného plodu.

MR prováděná u plodů post mortem má několik základních důvodů. Je to jednak výše zmíněná korelace MR nálezu s pitevními, abychom mohli určit co nejpřesnější konečnou diagnózu, o jakou vadu se jednalo. Dalším důvodem je porovnat, jak je schopno prenatální ultrazvukové vyšetření určit přesně, o jakou vadu se jedná. Pro klinickou praxi je důležité znát, jak jednotlivé vývojové fáze plodu vypadají v obraze MR, abychom mohli odchytky od vývoje správně interpretovat při prenatální diagnostice (při nejasnosti na prenatálním UZ se v druhém a třetím trimestru provádí prenatální

MR), především tam, kde je důležitá časná diagnóza a možná následná intervence [6–8]. Např. post mortem MR pomohla při ozřejmení rychlosti růstu mozečku a mozkových hemisfér. Dle teorie McClona je růst mozečku pomalejší a ve zpoždění vzhledem k růstu mozkových hemisfér. Neznalost tohoto faktu může vést k mylné interpretaci nálezu jako hypoplazie mozečku [7].

Někdy může post mortem prováděná MR pomoci při objasnění příčiny vzniku některé vývojové vady, například u Chiariho malformace II. typu (vývoj zadní jámy závisí na vzestupu hydrostatického tlaku mozkomíšního moku v této oblasti; když je tento mechanismus porušen, například u myelomeningokély, vyvine se malá zadní jáma, což je charakteristické pro Chiariho malformaci II. typu) [9].

MR je nejvíce senzitivní na zobrazení abnormalit CNS, čímž se především zabývá náš výzkum, jehož ukázkou zde prezentujeme [2]. Dále je MR vhodná i pro muskuloskeletální systém a urogenitální systém [7]. Pro diagnostiku malformací srdce se zatím ukazuje jako nejméně vhodná [7].

Závěr

Myslíme si, že vyšetření post mortem pomocí magnetické rezonance může pomoci

při zpřesnění diagnostiky vrozených vývojových vad, především tam, kde jsou omezené možnosti patologicko-anatomické pitvy.

Literatura

1. Cartledge PH, Dawson AT, Stewart JH, Vujanic GM. Value and quality of perinatal and infant post-mortem examinations: Cohort analysis of 400 consecutive deaths. *BMJ* 1995; 310(6973): 155–158.
2. Griffiths PD, Paley MNJ, Whitby EH. Post-mortem MRI as an adjunct to fetal or neonatal autopsy. *Lancet* 2005; 365(9466): 1217–1273.
3. Griffiths PD, Variend D, Evans M, Jones A, Wilkinson ID, Paley MNJ et al. Postmortem MR imaging of the fetal and stillborn central nervous system. *AJNR Am J Neuroradiol* 2003; 24(1): 22–27.
4. Garel C. MRI of the fetal brain. Berlin Heidelberg: Springer-Verlag 2004.
5. Seidl Z, Vaněčková M. Magnetická rezonance hlavy, mozku a páteře. 1st ed. Praha: Grada 2007.
6. Coakley FV, Glenn OA, Quayyum A, Barkovich AJ, Goldstein R, Filly RA. Fetal MRI: a developing technique for the developing patient. *AJR Am J Roentgenol* 2004; 182(1): 243–252.
7. Whitby EH, Paley MNJ, Cohen M, Griffiths PD. Post-mortem fetal MRI: what do we learn from it? *Eur J Radiol* 2006; 57(2): 250–255.
8. Prayer D, Kasprian G, Krampfl E, Ulm B, Witzani L, Prayer I et al. MRI of the normal fetal brain development. *Eur J Radiol* 2006; 57(2): 199–216.
9. Griffiths PD, Wilkinson ID, Variend S, Jones A, Paley MN, Whitby EH. Differential growth rates of the cerebellum and posterior fossa assessed by post mortem magnetic resonance imaging of the fetus: Implications for the pathogenesis of the chiari 2 deformity. *Acta Radiol* 2004; 45(2): 236–242.

www.kardiologickarevue.cz