

Krční myelopatie – diagnostický problém

Cervical Myelopathy – a Diagnostic Problem

Souhrn

Autor se zabývá problémy diagnostiky a léčby cervikální myelopatie v širším slova smyslu. Upozorňuje především na rozpoznání nejčastější krční myelopatie, kterou je kompresní spondylogenní myelopatie, a její diferenciální diagnostiku, na nebezpečí jejího pod- a předdiagnostikování. Další velkou skupinu tvoří míšní tumory, jejichž diagnostika a především léčba má řadu úskalí. Časté diagnostické rozpaky přináší amyotrofická laterální skleróza, která může být snadno zvláště v počátečních stádiích zaměněna za spondylogenní cervikální myelopatii pro ubikvitárnost degenerativních změn na páteři; pacienti pak bývají zbytečně operováni. Mnoho problémů je spojeno rovněž s akutní transverzní myelitidou, protože její příčina je mnohознаčná a její rozpoznání svízelné.

Abstract

The article deals with the difficulties in diagnosis and treatment of cervical myelopathy. The author puts particular emphasis on the detection of compressive spondylosic myelopathy and its differential diagnosis and points out the risks of under- and overdiagnosis. A further large group of cervical myelopathies is represented by spinal tumours, the diagnosis and treatment of which involve many pitfalls. Amyotrophic lateral sclerosis is also associated with diagnostic problems because it may easily be mistaken for spondylosic cervical myelopathy for the ubiquity of degenerative changes of the spine, which leads to unnecessary operations. Many problems are related to acute transverse myelitis, because this term has often been used in a multivalent manner in relevant literature; its etiology is ambiguous and its recognition is therefore difficult.

**Z. Kadaňka¹, Y. Benešová¹,
M. Mechl²**

¹ Neurologická klinika LF MU
a FN Brno

² Radiodiagnostická klinika LF MU
a FN Brno



prof. MUDr. Zdeněk Kadaňka, CSc.
Neurologická klinika
LF MU a FN Brno
Jihlavská 20
625 00 Brno
e-mail: zkadan@fnbrno.cz

Přijato k recenzi: 8. 9. 2008

Přijato do tisku: 20. 11. 2008

Klíčová slova

myelopatie – akutní transverzální myelitida – amyotrofická laterální skleróza – onemocnění motorického neuronu – multifokální motorická polyneuropatie

Key words

myelopathy – acute transverse myelitis – amyotrophic lateral sclerosis – motor neuron disease – multifocal motor neuropathy

Poděkování: práce byla podpořena Interní grantovou agenturou MZ ČR – grantový projekt 7993–5/2004.

Úvod

Náhle nebo pozvolna vzniklá klinická symptomatika z oblasti krční míchy, pokud nejde o traumatickou příhodu, může být zdrojem diagnostických a často i terapeutických rozpaků. Je to způsobeno tím, že k poškození míchy v této oblasti nedochází často, může se velice podobat mnohem častější symptomatologii cerebrální a rozhodování o terapii (zvláště chirurgické) je složité pro nepřilíh slibné výsledky a velké operační riziko, zejména u míšních intramedulárních tumorů, syringomyelie, hematomyelie, arteriovenózních malformací, kavernomů, ale i spondylogenní cervikální myelopatie, která je příčinou léze v této oblasti nejčastěji. Rovněž léčba např. akutní transversní myelitidy neslibuje optimistické vyhlídky. Diagnostika zvláště u akutních myelopatií musí být přitom rychlá, aby mohla být zahájena adekvátní a alespoň nadějná léčba. V tomto článku upozorníme na nejčastější příčiny krční myelopatie a na úskalí spojená s jejich diagnostikou a léčbou.

Frekvence výskytu krční myelopatie

Nejčastější příčinou krční myelopatie u nemocných nad 50 let [1,2] či dokonce (u ne-traumatických lézí) nad 14 let věku je **spondylogenní cervikální myelopatie (SCM)**. Vyskytuje se v 23,6 % všech krčních myelopatií, spinální tumor v 16,4 %, sclerosis multiplex v 9,1 % (po provedení magnetické rezonance v 17,8 %), nemoci motoneuronů ve 4,1 % [3]. V případě spastické para- či kvadruparézy či smíšené paraparézy horních končetin by tedy měl kliník na prvním místě uvažovat o spondylogenní myelopatii. Ta by ovšem neměla být stanovena při nálezu jakýchkoliv protruzí plotének či osteofytů do páteřního kanálu, ale na základě zřetelné míšní komprese zejména na terénu vrozeně úzkého míšního kanálu (obr. 1–3).

Spondylogenní cervikální myelopatie

Cervikální spondylogenní myelopatie vzniká obvykle tlakem progresivně postupujících degenerativních změn krční páteře často při úzkém spinálním kanálu. Vyznačuje se dvěma nepřehlédnutelnými aspekty: je příliš často nepoznána a její léčba je předmětem stále probíhajících diskuzí. Nedostatečná diagnostika vyplývá z řady důvodů, z nichž nejdůležitější je ubi-

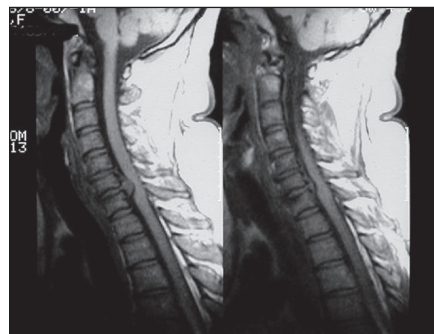
kvitárnost degenerativních změn a nespecifická klinická symptomatika napodobující častější nebo více známé jednotky, jako je cévní onemocnění mozku, polyartróza, syndrom karpálního tunelu, roztroušená skleróza, ALS (amyotrofická laterální skleróza). Až 14,3 % operovaných pro cervikální spondylózu má nakonec jinou chorobu [4].

Praktická doporučení zejména u závažné klinické symptomatiky, při atypických nálezech a při rozhodování o operačním řešení:

- komprese krční míchy musí být jednoznačná (alespoň 1/3 transversní plochy míchy) a často spojená s hyperintenzitami v TW2 MR obrazu
- v mJOA škále (modifikovaná škála Japonské ortopedické asociace) by měl být pokles na 15 nebo spíše 13–12 bodů (při ještě nižší počtu bodů je indikace již nepochybná, tab. 1).
- hledat také stenózy i jiných úseků páteře (Th a L)
- MR mozku k vyloučení jiné etiologie klinických příznaků (zvl. sclerosis multiplex)
- vyšetření elektrofyziologická k potvrzení funkční nedostatečnosti krční míchy a vyloučení lézí nad a pod krční míchou (pokud jsou testy na funkci C páteře negativní, pak o diagnóze cervikální myelopatie pochybovat).

Diagnóza SCM však může být také snadno předdiagnostikovaná, proto uvádíme ještě další nálezy, které ji zpochybňují:

- retrobulbární neuritida
- trvalé poruchy polykání
- hojné fascikulace, zvl. na dolních končetinách
- normální elektrofyziologické nálezy (sوماتosenzitivní evokované potenciály, motorické evokované potenciály)

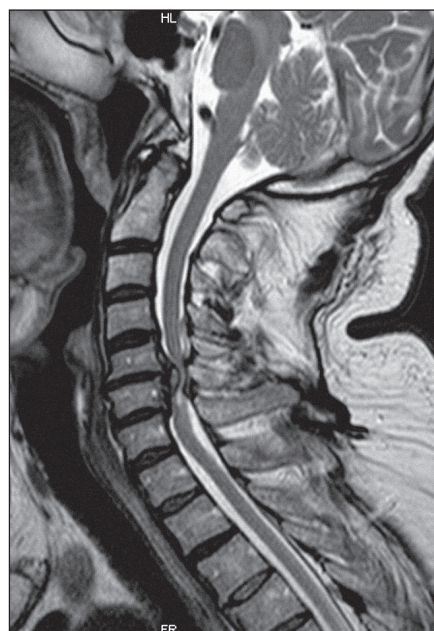

Obr. 1. MR T1 vážený obraz – sagitální rovina. Výhřez disku C4–5.

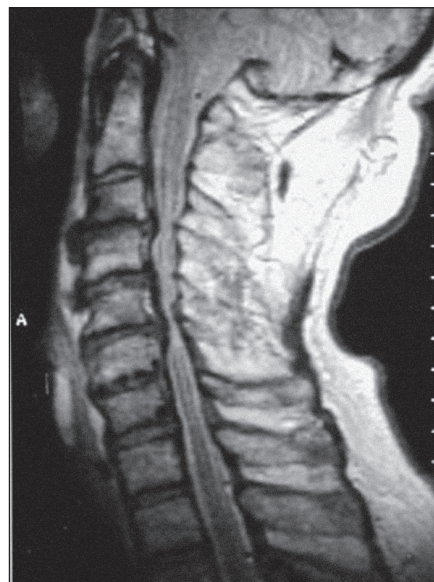
- elektrofyziologický nález axonálního či demyelinizačního postižení na dolních končetinách
- poruchy hlavových nervů nebo řeči.

Diferenciální diagnostika spondylogenní cervikální myelopatie

Diferenciálně diagnosticky nutno posoudit především nálezy hyperintezit na krční míše, které mohou být způsobeny demye-



Obr. 2. MR proton denzitní obraz v sagitální rovině, víceetážová stenóza C3–6.



Obr. 3. MR T2 vážený obraz spondylogenní míšní stenózy v etáži C3–6.

Tab. 1. Modifikovaná JOA škála dle Benzela [20,21].**Motorická porucha na horních končetinách**

- | | |
|---|---|
| 0 | Neschopnost pohybu rukama |
| 1 | Neschopnost se najíst lžící, ale pohyb rukama je možný |
| 2 | Neschopnost si zapnout košili, ale může se najíst lžící |
| 3 | Schopen zapnout košili s velkým obtížemi |
| 4 | Schopen zapnout košili s malými obtížemi |
| 5 | Bez poruchy funkce |

Motorická porucha na dolních končetinách

- | | |
|---|--|
| 0 | Úplná ztráta motorické a senzitivní funkce |
| 1 | Zachovaná senzitivita, ale dolní končetiny bez pohybu |
| 2 | Může pohybovat dolními končetinami, ale nemůže chodit |
| 3 | Schopen chůze po hladké podlaze s podporou hole či berlí |
| 4 | Schopen chůze po schodech za přidržování se zábradlí |
| 5 | Střední až výrazná ztráta stability, ale schopen chůze po schodech bez přidržování se zábradlí |
| 6 | Mírná porucha stability, ale chodí plynule bez dopomoci |
| 7 | Bez poruchy funkce |

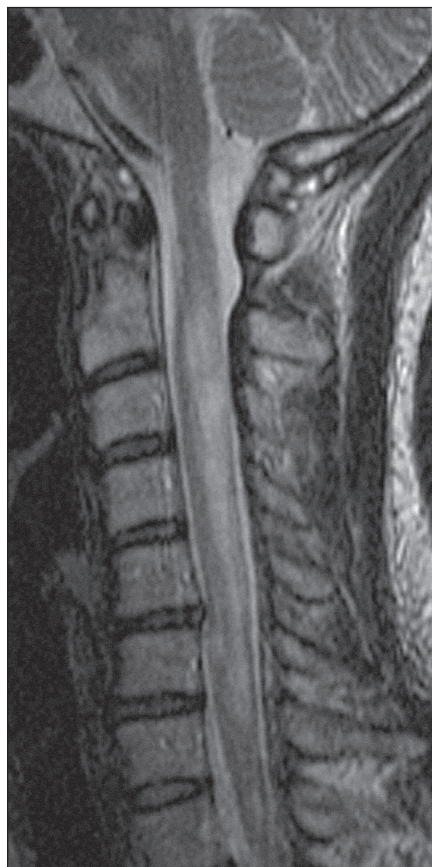Porucha citivosti na horních končetinách

- | | |
|---|----------------------------------|
| 0 | Úplná porucha citivosti |
| 1 | Těžká porucha citivosti a bolest |
| 2 | Mírná porucha citivosti |
| 3 | Bez poruch citivosti |

Porucha sfinkterů

- | | |
|---|---------------------------------|
| 0 | Neschopnost volní mikce |
| 1 | Výrazná porucha močení |
| 2 | Mírná až střední porucha močení |
| 3 | Normální mikce |

linizačními plakami, které jsou pak zaměňovány za spondylogenní cervikální myelopatii především tehdy, když o postiženém není známo, že by trpěl SM (sclerosis multiplex), a když jsou přítomny spondylózní změny, přestože jsou ve vztahu k hyperintenzitě irelevantní. U nemocných se sclerosis multiplex se hyperintenzity na

**Obr. 4. SM: T2 vážený sagitální obraz s vícečetnými ložisky zvýšené intenzity při demyelinizačním postižení.**

krční míše vyskytují u 40–90 % nemocných, u primárně i sekundárně progresivních forem, u benigních forem pouze v 50 % (obr. 4) [5]. Demyelinizační plaka může napodobit i míšní tumor a nemocní mohou být proto operováni zbytečně [6].

V diagnostice neplatí rovněž buď, a nebo, může se vyskytovat i kombinace dvou i více chorob, např. SCM se může kombinovat s SM, a i u takových pacientů bylo popsáno zlepšení po operačním odstranění komprese míchy.

Míšní tumory jsou na druhém nebo třetím místě příčiny cervikální myelopatie. Jejich diagnostika nemusí být snadná, protože asi u 10 % intramedulárních nádorů (většinou astrocytomy) nedojde po podání gadolinia k jejich nabarvení [7].

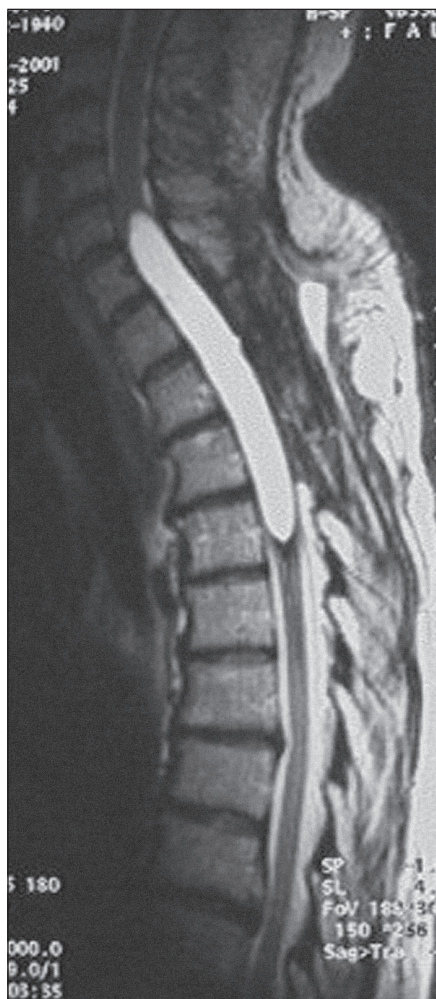Spinální nádory, zvl. intramedulární se nejčastěji vyskytují právě v krční oblasti. Jsou sice podstatně méně časté než nádory intrakraniální, ale jejich symptomatika může být závažnější a jejich léčení obtížnější, protože na malém prostoru je soustře-

děno mnoho důležitých nervových struktur a chirurg má zde velmi limitovaný prostor vzhledem k masivní kostěné schránce, která má důležité funkce statické a dynamické (na rozdíl od kalvy). Z extramedulárních tumorů se zde vyskytují meningeomy (zvl. u žen), schwanomy a neurofibromy představující kolem 60 % všech spinálních nádorů. Z intramedulárních, které tvoří asi 5–10 % spinálních nádorů, pak astrocytomy (časté u dětí – 90 %, a dospívajících – 60 %) a ependymomy (u dospělých). Časté jsou také spinální metastázy většinou epidurálně lokalizované z karcinomů prostaty, prsu, plic, ledvin a žaludku. V diagnostice a diferenciální diagnostice spinálních nádorů se z pomocných vyšetření nejčastěji využívá MR, CT, angiografie, scintigrafie, biopsie, výjimečně lumbální punkce a PET (pozitivní emisní tomografie). Léčba spočívá v chirurgickém odstranění tumoru, ozáření zbytků nádoru po resekcí nebo v případě neindikovaného chirurgického zákroku. Často se podávají kortikoidy k odstranění průvodního edému kolem tumoru nebo po resekcí. Přídatný význam má chemoterapie. Výsledky operační léčby v posledních letech zlepšilo používání mikroskopu, ultrazvukové aspirace a využívání neurofyziologického monitorování během operačního výkonu.

Vzácněji se vyskytují v páteřním kanále arachnoidální cysty (obr. 5).

Obtížná je diferenciální diagnostika **amyotroické laterální sklerózy (ALS)** a SCM především v počátečních stádiích [8]. Napomoci může MR mozku, kde se u ALS nacházejí hyperintenzní ložiska v oblasti vnitřní kapsuly na T2 vážených a proton denzitních obrazech. Hypointenzity bývají na T2 vážených obrazech v motorickém kortexu a hyperintenzity v bílé hmotě gyrus precentralis [9]. Motorické evokované potenciály k horním končetinám nemají diferenciálně diagnostický význam, ale abnormní MEP (motorické evokované potenciály) k m. trapezius silně podporuje ALS. Z klinických příznaků pro ALS svědčí masivní nález fascikulací difuzně, zejména na dolních končetinách, které se u SCM vyskytují jen raritně, a když jsou přítomny, pak jen ojediněle (ne tak masivně jako u ALS) a rovněž normální citivost svědčí proti SCM. Je nutné však vědět, že až 25 % nemocných s ALS má určité poruchy cití. Důležité je rovněž sledování klinického obrazu, který je u ALS odlišný, pokud již od počátku nebyl jasný.

Raritně byl popsán případ ALS a SM u lékaře, který měl typický průběh relaps-remi-

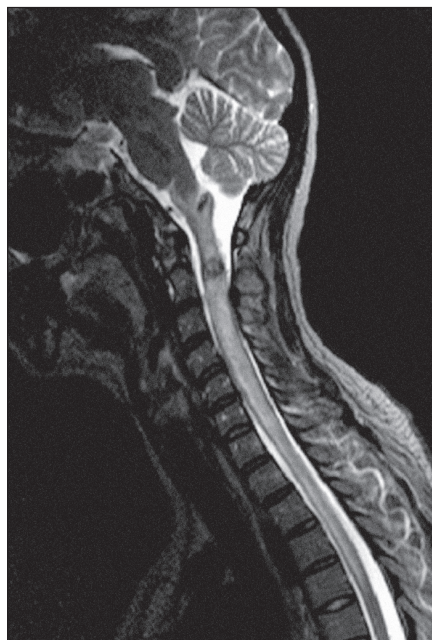

Obr. 5. Arachnoidální cista: MR T1 vážený obraz, vysoký signál svědčící pro přítomnost krve nebo bílkoviny.

tentní formy SM po dobu 27 let a v 57 letech se přidal klinický obraz ALS potvrzený autopsií [10].

Příčinou akutně i chronicky probíhajících myelopatií mohou být (i když vzácně) **kavernomy**, které jsou daleko častější intrakraniálně [11]. Pokud se klinicky projeví, pak míšní komprese, nebo hematomyelií (obr. 6). Jejich léčba je dosud kontroverzní, protože dobré výsledky se dosahují jak konzervativním, tak i chirurgickým přístupem [12,13].

Multifokální motorická polyneuropatie (MMN) s kondukčním blokem může klinicky napodobit SCM, především atrofiemi na horních končetinách, ale budou chybět známky centrálních paréz. U SCM pak nebudou přítomny známky periferně neurogenního poškození na dolních končetinách. Rozhodující metodou bude EMG



Obr. 6. MR proton denzitní obraz s hypointenzním ložiskem v úrovni C2–3 odpovídající kavernoznímu angiomu.

(elektromyografické) vyšetření, které zjistí kondukční bloky na periferních nervech, které nejsou přítomny u SCM. Obtížnější může být diferenciace mezi ALS a MMN. Napomůže přítomnost bloků vedení mimo místa úžin a nízký výskyt abnormní spontánní aktivity v jehlové EMG (MMN) a nález hojně abnormní spontánní aktivity v paraspinálních svazech (ALS).

V diferenciální diagnostice krční myelopatie by se měl také zvažovat **venózní kongestivní syndrom** (dříve Foix-Alajouanineův), při němž se nacházejí venózní tortuozity na dorzální ploše míchy. Průběh je obvykle pozvolna progredující a diagnostika včetně použití nejmodernějších metod může být však obtížná [14].

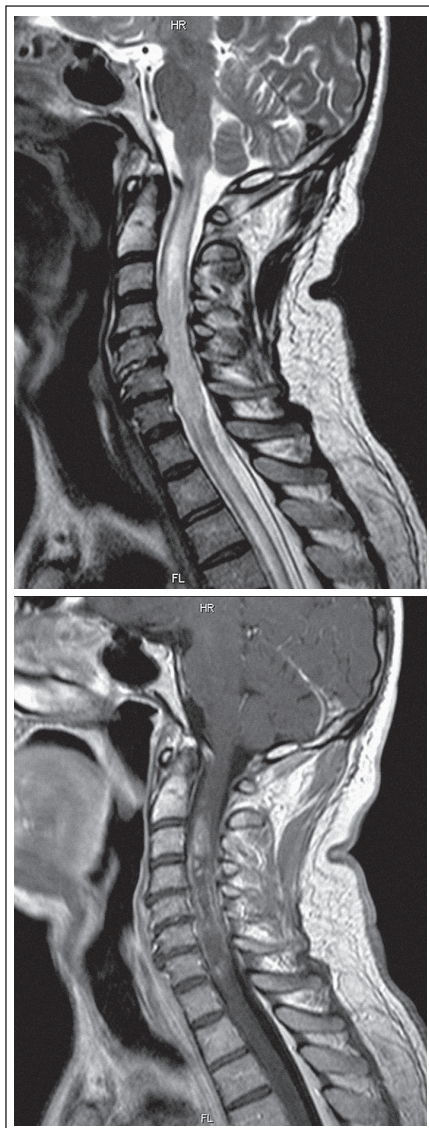
Cervikální myelopatie může být také způsobena **syringomyelií**, a ta se může navíc kombinovat se SM [15] a SCM.

Odlišení syringomyelie pomocí MR nebude ve většině případů obtížné. Nicméně i tato choroba se může kombinovat s SCM a dekompresní výkon může klinickou symptomatologií zlepšit (jeden případ v našem centru).

Naléhavá a nesnadná diagnostika cervikální myelopatie nastává u tzv. **akutní transverzní myelitidy (ATM)**, což je název pro skupinu heterogenních jednotek majících podobný klinický i paraklinický obraz (obr. 7). **Incidence** se odhaduje asi na

0,1–0,5/100 000/rok. Termín myelitis je zde používán často jako syndrom, jenž zahrnuje všechny akutně vzniklé transverzní myelopatie (mimo kompresní syndromy nebo i včetně nich), nebo v užším slova smyslu myelitis, zahrnující převážně parainfekční (event. postvakcinační) nebo infekční myelitidy (včetně neurovirů, boreliózy, salmonelózy) nebo jiné zánětlivé jednotky (vaskulitida, sclerosis multiplex, Sjögrenův syndrom, neurosarkoidóza, paraneoplastická myelitis, nekrotizující myelitidy, venózní kongestivní syndrom Foixův-Alajouanineův aj.). I když je termín akutní transverzní myelitida pojímán a vykládán rozličně, asi bychom takto neoznačili myelopatii kompresní, protože se obvykle během několika hodin podaří příčinu choroby odhalit, ale spíše bychom jej rezervovali pro případy, kdy MR obraz míšní komprese vylučuje, ale prokáže (nebo v prvních dnech ani neprokáže) změny tvaru míchy a změny intenzit míšní tkáně, kde budeme muset její etiologii lopotně zjišťovat v příštích dnech, ale pravděpodobněji týdnech. Jejich příčinou může být tedy nejčastěji parainfekční (případně postvakcinační) myelitida, ale původní infekční agens se prokáže jen málokdy [16]. Nověji byl jako příčina transverzní myelitidy, mimo dosud poznané mnohé infekční agens, nalezen a obviněn virus hepatitidy B [17]. U 10–36 % zůstává etiologie nejasná (idiopatická ATM), u 22 % může jít o první ataku SM. U ní se jako odlišující znak nachází změna MR signálu jen v jednom míšním segmentu; pokud bylo postiženo více segmentů, šlo o jinou etiologii. Pro SM původ rovněž svědčilo chybění periferně neurogenních změn na horních končetinách při elektrofyziologickém vyšetření. V **diagnostickém procesu** akutní transverzní myelopatie je nutno nejdříve vyloučit operabilní příčiny myelopatie (hernie disku, nádor, absces, epidurální hematoma, AV malformace). Provádí se MR míchy s podáním gadolinia (často je třeba vyšetření opakovat v odstupu dnů či týdnů), vyšetření likvoru s kultivací a imunologickými testy (tbc, lymeská borelióza, syfilis, mykoplazma, HBsAg). MR mozku by mělo vyloučit možnou ataku SM, vyšetření krve pak autoimunní vaskulitidu, systémový lupus erytomatodes, Sjögrenův syndrom, HIV infekci a karenci vitamínu B12. Při podezření na cévní etiologii (arteriovenózní malformace) je nutné provést spinální angiografii (digitální subtrakční angiografie, MR angiografie).

Akutně vzniklá transverzní myelitida má monofázický průběh asi v polovině případů



Obr. 7 a 8. MR myelografie a postkontrastní (gadolinium i.v.) T1 váženém obraze, barví se ložisko C2–7 odpovídající akutní transverzní myelitidě.

a konverze do SM ve 44 %. Rizikovými faktory této přeměny jsou: rodinná zátěž, vysoké EDSS (Expanded Disability Status Scale), ložiska v mozku, oligoklonální pásy v likvoru a abnormní IgG index [18]

Etiologicky ze vzniku transverzní myelidy bývá obviňováno také užívání amfetaminu, heroinu [19], antiparazitik a antimykotických léků.

Závěr

V souhrnu je diagnostika cervikální myelopatie v širším slova smyslu mnohdy snadná, především díky dostupným zobrazovacím technikám, ale v řadě případů je velmi, někdy až extrémně obtížná či nemožná přes nejmodernější pomocná vyšetření. I zde platí to, že diagnostický proces vyžaduje vzdělaného a pečlivého klinika, který dokáže právě kombinací anamnézy, klinického vyšetření a vhodně zvolených i časovaných pomocných vyšetření najít nozologickou jednotku, kterou vysvětlí pacientovy potíže a zvolí adekvátní léčbu. Ani nejsofistikovanější pomocná vyšetření samotná nenahradí tento osvědčený diagnostický přístup.

Literatura

1. Wilkinson M. The morbid anatomy of cervical spondylosis and myelopathy. *Brain* 1960; 83: 589–617.
2. Montgomery DM, Brower RS. Cervical spondylotic myelopathy. Clinical syndrome and natural history. *Orthop Clin North Am* 1992; 23(3): 487–493.
3. Moore AP, Blumhardt LD. A prospective survey of the cause of non-traumatic spastic paraparesis and tetraparesis in 585 patients. *Spinal Cord* 1997; 35(6): 361–367.
4. Clinton AG, Stevens JM, Whitear P, Kendall Be. Identifiable cause for poor outcome in surgery for cervical spondylosis. Postoperative computed myelography and MR imaging. *Neuroradiology* 1990; 32: 450–455.
5. Bonek R, Orlicka K, Macijek Z. Demyelinating lesions in the cervical cord in multiple sclerosis 10 years after onset of the disease. Correlation between MRI parameters and clinical course. *Neurol Neurochir Pol* 2007; 41(3): 229–233.
6. Selviaridis P, Zountsas B, Chatziosotiriou A, Zaraboukas T, Gerdemeli A. Demyelinating plaque imitates an intramedullary tumour. *Clin Neurol Neurosurg* 2007; 109(10): 905–909.

7. White JB, Miller GM, Layton KF, Krauss WE. Nonenhancing tumors of the spinal cord. *J Neurosurg Spine* 2007; 7(4): 403–407.
8. Baek WS, Desai NP. ALS: pitfalls in the diagnosis. *Pract Neurol* 2007; 7(2): 74–81.
9. Matsunaga K, Iwamoto M, Tsuji S, Hashimoto T, Murai Y. The diagnosis of amyotrophic lateral sclerosis supported by motor evoked potentials and MTI studies. *Rhinsho Singeigaku* 1997; 37(3): 233–238.
10. Hader WJ, Rpdzilsky B, Nair CP. The concurrence of multiple sclerosis and amyotrophic lateral sclerosis. *Can J Neurol Sci* 1986; 13(1): 66–69.
11. Zevgaridis D, Medele RJ, Hamburger C, Steiger HJ, Reulen HJ. Cavernous hemangiomas of the spinal cord. A review of 117 cases. *Acta Neurochir (Wien)* 1999; 141(3): 237–245.
12. Kharkar S, Shuck J, Conway J, Rigamonti D. The natural history of conservatively managed symptomatic intramedullary spinal cord cavernomas. *Neurosurgery* 2007; 60(5): 865–872.
13. Spetzger U, Gilsbach JM, Bertalanffy H. Cavernous angiomas of the spinal cord clinical presentation, surgical strategy, and postoperative results. *Acta Neurochir (Wien)* 1995; 134(3–4): 200–206.
14. Matsuo K, Kakita A, Ishizu N, Endo K, Watanabe Y, Morita T et al. Venous congestive myelopathy: three autopsy cases showing a variety of clinicopathologic features. *Neuropathology* 2008; 28(3): 303–308.
15. Waziri A, Vonsattel JP, Kaiser MG, Anderson RC. Expansile, enhancing cervical cord lesion with an associated syrinx secondary to demyelination. Case report and review of the literature. *J Neurosurg Spine* 2007; 6(1): 52–56.
16. Harzheim M, Schlegel U, Urbach H, Klockgether T, Schmidt S. Discriminatory features of acute transverse myelitis: a retrospective analysis of 45 patients. *J Neurol Sci* 2004; 217(2): 217–223.
17. Inoue J, Ueno Y, Kogure T, Nagasaki F, Kimura O, Obara N et al. Analysis of the full-length genome of hepatitis B virus in the serum and cerebrospinal fluid of a patient with acute hepatitis B and transverse myelitis. *J Clin Virol* 2008; 41(4): 301–304.
18. Sellner J, Lüthi N, Bühler R, Gebhardt A, Findling O, Greeve I et al. Acute partial transverse myelitis: risk factors for conversion to multiple sclerosis. *Eur J Neurol* 2008; 15(4): 398–405.
19. Sahn V, Garg D, Garg S, Agarwal SK, Singh NP. Unusual complications of heroin abuse: Transverse myelitis, rhabdomyolysis, compartment syndrome, and ARF. *Clin Toxicol (Phila)* 2008; 46(2): 153–155.
20. Yonenobu K, Okada K, Fujiwara K, Yamashita K, Ono K. Causes of neurologic deterioration following surgical treatment of cervical myelopathy. *Spine* 1986; 11(8): 818–823.
21. Benzel EC, Lancon J, Kesterson L, Hadden T. Cervical laminectomy and dentate ligament section for cervical spondylotic myelopathy. *J Spin Disord* 1991; 4(3): 286–295.

www.csnn.eu