

# Maligní tumor z pochvy periferního nervu – dvě kazuistiky

## Malignant Peripheral Nerve Sheath Tumor – Two Case Reports

### Souhrn

Maligní tumor z pochvy periferního nervu (MPNST) představuje vysoce maligní nádor periferního nervového systému, který mnohdy recidivuje a zakládá vzdálené metastázy. Častější výskyt byl zaznamenán u pacientů s neurofibromatózou typu 1. Předloženy jsou dvě kazuistiky pacientek s tímto vzácným tumorem. U první pacientky, 74leté ženy rutinní vyšetření hrudníku odhalilo expanzi v levém plicním poli. Z následné magnetické rezonance bylo usuzováno na schwannom Th3, nicméně histopatologické vyšetření po parciální resekcí prokázalo MPNST s proliferační aktivitou 25 %. Pacientka zemřela za šest měsíců na generalizaci nádorového procesu. Druhá pacientka, 35letá žena s neurofibromatózou typu 1, si povšimla nárůstu již známé rezistence na pravém lýtku. Histopatologický rozbor po parciální resekcí však prokázal neurofibrom místy se znaky MPNST. Kontrolní magnetická rezonance ukázala objemnou recidivu; následovala amputace končetiny. Pacientka je 20 měsíců od prvního výkonu v remisi. Vedle těchto kazuistik práce přináší přehled literatury a diskutuje klinické a terapeutické aspekty tohoto nádoru.

### Abstract

Malignant peripheral nerve sheath tumor (MPNST) is a highly malignant tumor of the peripheral nervous system, which is likely to recur locally or metastasize. Its incidence is higher in patients with neurofibromatosis type 1 (NF-1). We present two case reports of patients with this rare tumor. First patient, 74-year old woman, underwent routine chest exam which disclosed an expansive lesion of the left chest cavity. Magnetic resonance imaging appearance suggested a Th3 schwannoma. However, histopathological exam after partial resection disclosed MPNST with proliferative potential of 25%. The patient died six months later due to tumor progression. Second patient, 35-year old woman with NF-1 noticed enlargement of a known lump of the right calf. Histopathological exam after partial resection disclosed neurofibroma with signs of MPNST. Control magnetic resonance imaging revealed massive tumor progression; the patient underwent limb amputation. The patient has been in remission during 20 months follow-up. Apart from these case reports the paper reviews the literature as well as clinical and therapeutical aspects of this tumor.

V. Beneš III<sup>1</sup>, F. Kramář<sup>2</sup>,  
P. Hrabal<sup>3</sup>, M. Kaiser<sup>1</sup>,  
P. Buchvald<sup>1</sup>

<sup>1</sup> Neurochirurgické oddělení, Krajská nemocnice Liberec

<sup>2</sup> Neurochirurgická klinika 1. LF UK, IPVZ a ÚVN Praha

<sup>3</sup> Oddělení patologie ÚVN Praha



**MUDr. Vladimír Beneš**  
Neurochirurgické oddělení  
Krajská nemocnice Liberec  
Husova 10  
460 63 Liberec  
e-mail: vladimir.benes@nemlib.cz

Přijato k recenzi: 11. 1. 2008

Přijato do tisku: 29. 1. 2008

### Klíčová slova

maligní tumor periferního nervového systému – maligní schwannom – neurofibromatóza – sarkom měkkých tkání

### Key words

malignant peripheral nerve sheath tumor – malignant schwannoma – neurofibromatosis – soft tissue sarcoma

**Úvod**

Maligní tumor z pochvy periferního nervu představuje vzácný nádor periferního nervového systému. Dle World Health Organization se jedná o maligní tumor vycházející z této části periferního nervu nebo se diferencující jejím směrem. Vyjmuty z této definice jsou tumory vyrůstající z epineuria či cévního zásobení periferního nervu [1]. Dříve používané termíny jako maligní schwannom, neurofibrosarkom, neurogenní sarkom či maligní neurilemmom jsou dnes opouštěny ve prospěch anglického termínu Malignant Peripheral Nerve Sheath Tumor (MPNST).

MPNST se nejčastěji nalézá v oblasti trupu (50 %), končetin (30 %) nebo hlavy a krku (20 %) [2,3], v naší literatuře byl popsán i intrakraniální MPNST [4]. Bae-

hring et al doporučují rozlišovat lokalizaci proximální (míšňí kořen, plexus) a lokalizaci distální (periferní nerv, terminální vlákna), lépe totiž odráží možnost radikální resekce [5]. Jejím dosažení je prakticky nemožné v případě paraspinální lokalizace tumoru [6]. Předkládáme kazuistiku pacientky s MPNST právě v této lokalizaci. Dále pak vzhledem k častějšímu výskytu MPNST u pacientů s neurofibromatózou typu 1 (NF-1) na příkladě pacientky s tímto genetickým syndromem demonstrujeme agresivní chování MPNST v této populaci pacientů. Vedle těchto kazuistik přinášíme přehled literatury a diskutujeme o klinických a terapeutických aspektech tohoto vzácného tumoru.

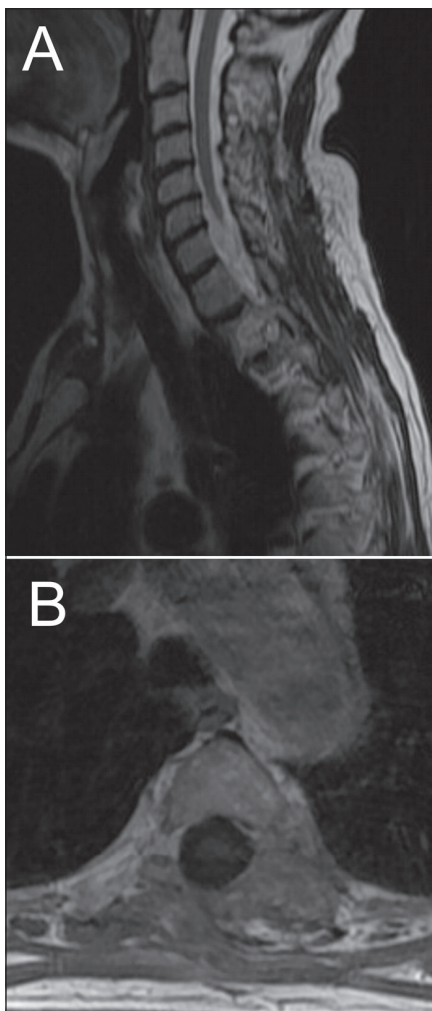
**Kazuistika 1**

Žena, 74 let, podstoupila z interní indikace rentgenové vyšetření hrudníku. To odhalilo expanzi levého plicního pole. Z doplněné magnetické rezonance (MR), která prokázala nehomogenně se sytící sůtkovitou expanzi Th3 vlevo, bylo usuzováno na schwannom (obr. 1). Pacientka podstoupila parciální resekci, nádor se makroskopicky jevil jako schwannom. Nicméně histologicky se jednalo o značně buněčný nádor z vřetenitých buněk s protáhlými jádry uspořá-

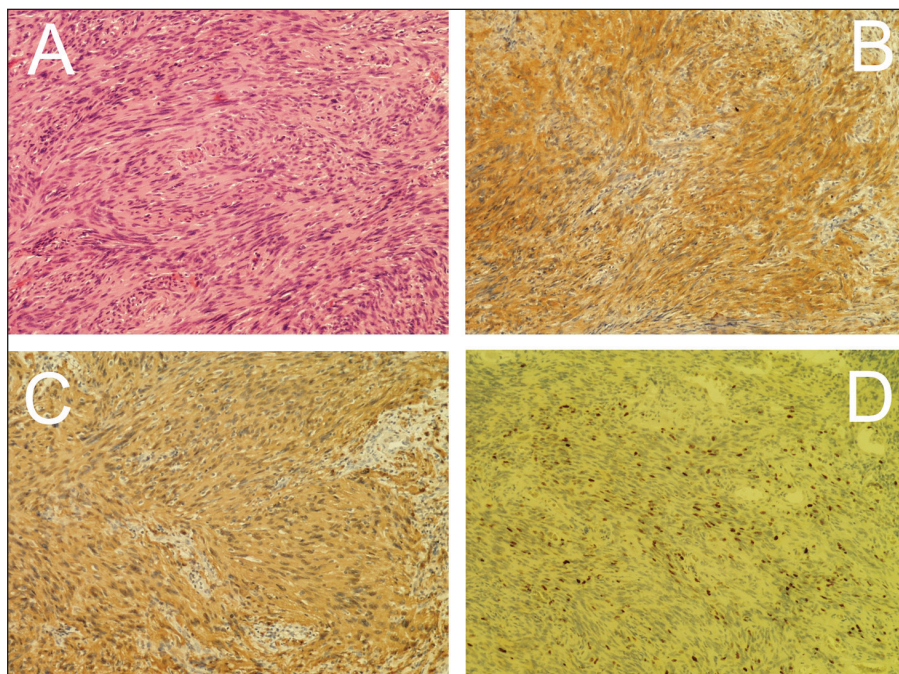
daných do fascikulů exprimující S-100 protein a neuron-specifickou enolázu (NSE). Přítomnost četných mitóz a MIB-1 proliferací index kolem 25 % svědčily pro vysokou proliferací aktivitu nádoru (obr. 2). Na základě těchto nálezů byl nádor klasifikován jako MPNST. Následně pacientka podstoupila aktinoterapii dané oblasti. Zemřela necelých šest měsíců po operaci na generalizaci nádorového onemocnění.

**Kazuistika 2**

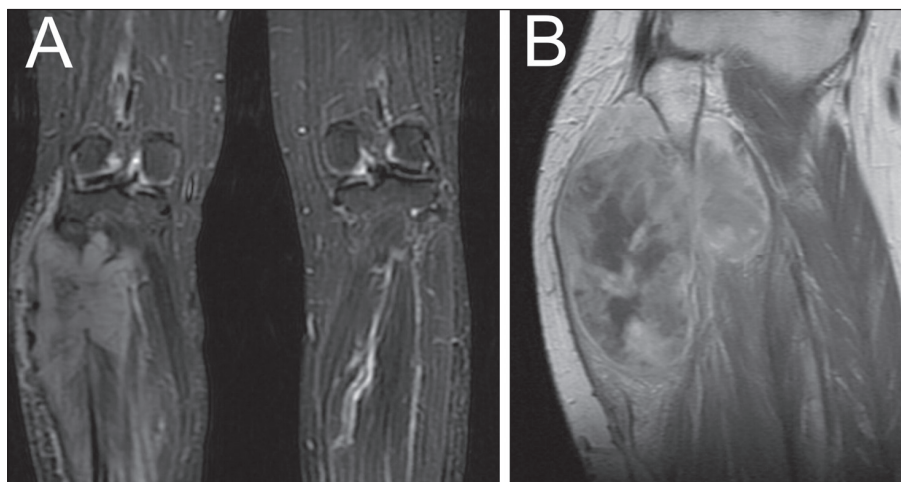
Žena, 35 let, postižená NF-1, si povšimla postupného nárůstu již dříve známé rezistence na pravém lýtku a rovněž rozvoje hypestezie na plosce pravé dolní končetiny. MR dolních končetin prokázalo expanzi v oblasti lýtku vpravo (obr. 3A), vzhledem k základnímu onemocnění bylo pomýšleno na neurofibrom. Podstoupila parciální resekci tumoru, který se v histologickém obraze jevil jako celulární schwannom, ale místy se svými rysy blížil diagnóze MPNST. Po operaci bylo rozhodnuto o prozatímní observaci. Na kontrolním MR dolních končetin za tři měsíce byla patrná objemná recidiva procesu (obr. 3B). Následovala další subtotální resekce. Jednalo se o vysoce buněčný tumor fascikulárního uspořádání s ložiskově naznačeným myxoidním charakterem. Imu-



Obr. 1. Kazuistika 1. Magnetická rezonance zobrazuje nádorovou expanzi v oblasti Th3 vlevo. A: T2 vážené sekvence. B: T1 vážené sekvence po podání kontrastní látky.



Obr. 2. Kazuistika 1. Histologické a imunohistochemické vyšetření (100x). A: hematoxylin-eozin – značně buněčný nádor z vřetenitých buněk s protáhlým jádrem bez výraznějších atypií. B: výrazná exprese neuron-specifické enolázy. C: výrazná exprese S-100 proteinu nádorovými buňkami. D: proliferací aktivita stanovená pomocí Ki67 (MIB-1) s 25% pozitivitou.



**Obr. 3. Kazuistika 2. Magnetická rezonance. A: STIR sekvence zobrazující expanzi v oblasti pravého bérce. B: kontrolní vyšetření pravého bérce po třech měsících (T1 vážené sekvence po podání kontrastní látky) ukazuje objemnou recidivu.**


nohistochemická pozitivita na S-100 protein spolu s četnými mitózami a MIB-1 proliferacním indexem kolem 25 % potvrdily diagnózu MPNST (obr. 4). Pacientka posléze podstoupila na doporučení onkologa vysokou amputaci pravé dolní končetiny. V současné době, 20 měsíců od první operace, je pacientka bez zjištěných známek recidivy nádorového procesu.

### Diskuze

MPNST, jehož incidence se v běžné populaci odhaduje na 0,001 % [3,5], postihuje muže zhruba stejně často jako ženy, obvykle ve čtvrtém až šestém deceniu [3,7,8]. Incidence je vyšší u pacientů s NF-1 (4–5 %) [3,5,9]. NF-1 je nejčastější genetický syndrom podmiňující vznik nádorů. NF-1 se vyskytuje s frekvencí 1 : 3 000 nově narozených [10]. Gen NF-1 na 17. chromozomu kóduje protein neurofibromin; při jeho inaktivaci dochází k nekontrolované proliferaci buněk zapříčiněné vysokou aktivitou v systému Ras-GTP [11]. NF-1 funguje jako klasický tumor supresorový gen. Pacienti s NF-1 mají od narození jednu defektní kopii a pokud následná mutace vyřadí druhou, dojde ke splnění podmínek tumorigeneze podle známého Knudsonova modelu [12]. U pacientů s NF-1 toto vede ke vzniku četných benigních neurofibromů. Za jejich maligní transformaci velmi pravděpodobně nesou odpovědnost následné mutace v dalších genech, např. p53, RB1 či mdm2 [13–18]. Při nepřítomnosti zděděné nefunkční kopie NF-1 genu je popsána sekvence velmi nepravděpo-

dobná, což vysvětluje až 4 000× nižší incidenci MPNST v běžné populaci. MPNST se u pacientů s NF-1 vyskytují zhruba o 10 let dříve, bývají větší, proximálně lokalizované, multifokální a jejich prognóza je závažnější [2,3,8,19]. Časná a objemná recidiva tumoru u naší pacientky s NF-1 dobře ilustruje tento prognosticky nepříznivý trend. Podobně jako v jejím případě může na maligní transformaci upozornit růst stávajícího neurofibromu nebo nově vzniklá bolest či neurologický deficit [3,8,20,21], přínosná je v tomto případě pozitronová emisní tomografie (PET); vyšší metabolický obrat glukózy svědčí pro maligní lézi [20,22]. Celoživotní riziko vzniku MPNST se u pacientů s NF-1 uvádí jako 10 % [22]. Přibližně u desetiny všech MPNST lze nalézt souvislost s předchozí radioterapií dané oblasti, u pacientů s NF-1 by se tudíž radioterapie měla používat velmi obezřetně [22–24]. Dlouhodobé sledování po radioterapii je naprostá nezbytnost, byly popsány MPNST vzniklé i za více než 25 let [23].

Vedle již zmíněné symptomatologie u NF-1 na sebe MPNST nejčastěji upozorní jako narůstající zduření lokalizované v průběhu nervu. V případě centrální lokalizace se poté jedná o symptomatologii vyplývající z útlaku míchy nebo míšních kořenů. Avšak byly popsány i MPNST náhodně odhalené [5], stejně jako v případě naší první pacientky. Vedle pečlivého neurologického vyšetření je zapotřebí věnovat pozornost známým projevům neurofibromatózy (skvrny café au lait, kožní neurofibromy, hyperpigmentace, Lischovy



**Obr. 4. Kazuistika 2. Histologické a imunohistochemické vyšetření (100×). A: hematoxylin-eozin – vysoce buněčný tumor fascikulárního uspořádání s ložiskově naznačeným myxoidním charakterem. B: výrazná exprese S-100 proteinu nádorovými buňkami. C: proliferací stanovená pomocí Ki67 (MIB-1) s 25% pozitivitou.**

uzlíky atd.) [21,25]. Diagnostický algoritmus by měl zahrnovat ultrazvuk, při podezření na kostní invazi výpočetní tomografii (CT), a samozřejmě MR, která dokonale ozřejmí lokální anatomické poměry. Vzhledem k častému metastatickému postižení (až čtvrtina pacientů v době diagnózy [8]) je vhodné doplnit prostý snímek hrudníku a sonografií břicha, při pozitivním nálezu poté CT nebo PET CT. MR může přispět pro odlišení benigního od maligně transformovaného neurofibromu přítomností tzv. target sign. Tento by měl být přítomen jako hlavní součást tumoru. Jedná se o centrální hypointenzní oblast obklopenou hyperin-

**Tab. 1. Přehled demografických dat, souvislosti s neurofibromatózou typu 1 (NF-1), četnosti lokálních recidiv, vzdálených metastáz a přežití ve významných studiích.**

Autor (citace)	Rok studie	Doba	Počet pacientů	Počet mužů	Střední věk	Pacienti s NF-1
Storm [37]	1980	1957–1977	20	12	41	14
Sordillo [24]	1981	–	165	76		65
Bojsen–Møller [36]	1984	1963–1981	30	17	41	8
Ducatman [3]	1986	1912–1983	120	52	34	62
Hruban [7]	1990	1945–1988	43	21	40	23
Meis [30]	1992	1965–1985	78	42	10	24
Wanebo [31]	1993	1960–1990	28	12	37	15
Vege [32]	1994	1977–1983	27	21	42	1
Wong [19]	1998	1975–1993	134	82	37	32
Kourea [27]	1998	1960–1955	25	13	31	15
Baehring [5]	2003	1991–2001	54	27		12
Cashen [40]	2004	od 1972	80	39	36	18
Kim [35]	2005	1969–1999	36			12

Autor (citace)	Lokální recidiva (%)	Vzdálená metastáza (%)	Pětileté přežití (%)			Poznámka
			Celkem	Sporadický výskyt	NF-1	
Storm [37]	45		40	16	57	
Sordillo [24]				47	23	
Bojsen–Møller [36]			48		37	
Ducatman [3]	42	28	34	53	16	
Hruban [7]	40	65	39	42	38	dolní končetiny děti
Meis [30]	60	53	50			
Wanebo [31]	46	18	44			oblast hlavy a krku
Vege [32]	52		33			
Wong [19]	43	40	52	57	36	
Kourea [27]	65	68	16			subdiafragmatická a nitrohruďní lokalizace
Baehring [5]	26	20	průměrné přežití 66 měsíců			
Cashen [40]			přežilo 84 % pacientů			průměrná doba sledování 6,8 let
Kim [35]			zemřelo 61 % pacientů			průměrná doba sledování dva roky

tenzním lemem na T2 vážených sekvencích. Histologicky centrální oblasti odpovídá nahromadění Schwannových buněk a kolagenu, okolí poté tvoří myxoidní stroma. Jeho nepřítomnost nebo pouze okrajový výskyt poté hovoří pro MPNST [26]. U obou pacientek jsme se předoperačně přiklání ke klasickému schwannomu, z kontrolního MR druhé pacientky je však jasně patrné agresivní chování tumoru.

Konečnou diagnózu s určitostí stanoví až vyšetření histopatologické. MPNST se jeví jako vysoce celulární tumor uspořádaný do fascikulů. Připomíná svou stavbou sarkomy měkkých tkání, nejčastěji pak fibrosarkom [27]. Buňky obvykle vřetenovitého tvaru mívají neostře hranice a jádra s jemným tečkovitým chromatinem [28,29]. Divergentní diferenciaci s příměsí epiteliálních, glandulárních, chondrosarkomatózních,

rabdomyosarkomatózních či osteosarkomatózních elementů není výjimečná [3,7,30,31]. Imunohistochemicky může MPNST vykazovat pozitivitu pro S-100, NSE, vimentin či Leu 7 [2,30]. Negativita těchto imunomarkerů jeho diagnózu nevyklučuje, naopak hovoří pro nízký stupeň diferenciaci, a tím pádem i horší prognózu [6]. Výše MIB-1 proliferativního indexu se pohybuje mezi 10–30 %, p53 poté mezi 25–80 % [2]. Kritéria malignity dále zahrnují invazi do okolních tkání, cév, nukleární pleomorfismus, nekrózu a přítomnost mitotických figur. Hruban et al, stejně jako Wong et al našli významné asociace mezi prognózou a počtem mitóz [7,19] nebo přítomností nekroz [19]. Naopak Kourea et al u těchto dvou parametrů významné asociace nenašli [27]. Řada autorů používá různá rozdělení na jednot-

livé „grade“ [8,19,27,32], avšak dosud neexistuje obecně přijímaná histologická klasifikace, která by dokázala spolehlivě předpovědět prognózu [33]. Histopatologické vyšetření obou prezentovaných pacientek splňovalo výše uvedená kritéria, vysoká proliferativní aktivita byla následně potvrzena generalizací, respektive časnou a objemnou recidivou.

Podobně jako u sarkomů měkkých tkání je základním pilířem léčby radikální blokovaná resekce tumoru s histologicky negativními okraji [2,3,5,7,8,19,24,31,34–37], a to i za cenu amputace končetiny [31], ke které jsme neváhali přistoupit. Při pozitivním nálezu v okrajích resekce se významně snižuje pětileté přežití, a to z 82 na 41 % [8] či pouze na 22 % [19]. Resekabilita odvisí od lokalizace a pohybuje se od 20 % v případě paraspinálních MPNST do 95 %

u končetinových MPNST [3,7,19,27,31,32]. Mezi další nepříznivé faktory se mimo jiné počítá velikost tumoru nad 5 cm [3,5,8,34], asociace s NF-1 [3,7,8,24,31], předchozí radioterapie dané oblasti [19,23,38], neradikální resekce [3,5] a subdiafragmatická či nitrohruční lokalizace [27].

Cílem resekce je dosažení lokální kontroly nemoci, recidiva významně snižuje přežití [7,8]. U částečné resekce adjuvantní radioterapie, stejně jako intersticiální brachyterapie, zlepšuje lokální kontrolu nemoci a tím i celkovou prognózu [19]. Anghileri et al doporučují radioterapii u všech pacientů [8]. Dávka se pak pohybuje mezi 45–65 Gy v závislosti na citlivosti okolních tkání [2,8,19,39]. Role chemoterapie zůstává kontroverzní [3,7,19,27,32]. Pokud nejsou přítomny metastázy a resekce je radikální, nemá větší přínos [5].

Metastatické postižení v průběhu nemoci se objevuje u 26–65 % pacientů [3,7,8,19,27,31,32], signifikantně častěji pak u pacientů s lokální recidivou a větším tumorem [8]. Nejčastějším orgánem postiženým metastázami jsou plíce následované kostmi [7,8].

Celková prognóza pacienta postiženého MPNST je velmi závažná. Pětileté přežití se v největších studiích pohybovalo mezi 16–60 % [3,5,7,8,19,24,27,30–32,35–37]. Poněkud stranou stojí série Cashe-nova, 84 % pacientů přežilo při průměrném sledování 6,8 let. Autor se domnívá, že za těmito vynikajícími výsledky stojí radio- a chemoterapie, časnější diagnóza a užití moderních zobrazovacích metod. Jasný léčebný protokol bohužel neudává [40]. Přehled demografických dat, souvislosti s NF-1, četnost lokálních recidiv, vzdálených metastáz a pětiletého přežití ve významných studiích ukazuje tab. 1.

## Závěr

Diagnóza MPNST je prognosticky velmi závažná. Jedná se o vysoce maligní nádor, který často recidivuje a metastazuje. Pětileté přežití se pohybuje okolo 45 %. Zvýšenou pozornost je třeba věnovat pacientům s NF-1, u nichž může MPNST vzniknout maligní transformací benigního neurofibromu.

## Literatura

1. Woodruff JM, Kourea HP, Louis DN, Scheithauer BW. Malignant peripheral nerve sheath tumour (MPNST). In: Kleihues P, Cavenee WK (eds). Pathology and genetics of tumours of the nervous system. Lyon: IARC Press 2000: 172–174.

2. Stark AM, Buhl R, Hugo HH, Mehdorn HM. Malignant peripheral nerve sheath tumours – report of 8 cases and review of the literature. *Acta Neurochir (Wien)* 2001; 143(4): 357–364.

3. Ducatman BS, Scheithauer BW, Piepgras DG, Reiman HM, Ilstrup DM. Malignant peripheral nerve sheath tumors. A clinicopathologic study of 120 cases. *Cancer* 1986; 57(10): 2006–2021.

4. Bludovský D, Hes O, Choc M, Michal M. Intracerebrální supratentoriální maligní schwannom: Kazuistika. *Cesk Slov Neurol N* 2001; 68/101(2): 120–123.

5. Baehring JM, Betensky RA, Batchelor TT. Malignant peripheral nerve sheath tumor: the clinical spectrum and outcome of treatment. *Neurology* 2003; 61(5): 696–698.

6. Seppälä MT, Haltia MJ. Spinal malignant nerve-sheath tumor or cellular schwannoma? A striking difference in prognosis. *J Neurosurg* 1993; 79(4): 528–532.

7. Hruban RH, Shiu MH, Senie RT, Woodruff JM. Malignant peripheral nerve sheath tumors of the buttock and lower extremity. A study of 43 cases. *Cancer* 1990; 66(6): 1253–1265.

8. Anghileri M, Miceli R, Fiore M, Mariani L, Ferrari A, Mussi C et al. Malignant peripheral nerve sheath tumors: prognostic factors and survival in a series of patients treated at a single institution. *Cancer* 2006; 107(5): 1065–1074.

9. Tucker T, Wolkenstein P, Revuz J, Zeller J, Friedman JM. Association between benign and malignant peripheral nerve sheath tumors in NF1. *Neurology* 2005; 65(2): 205–211.

10. Huson SM, Harper PS, Compston DA. Von Recklinghausen neurofibromatosis. A clinical and population study in south-east Wales. *Brain* 1988; 111(6): 1355–1381.

11. Schwarz J, Belzberg AJ. Malignant peripheral nerve sheath tumors in the setting of segmental neurofibromatosis. Case report. *J Neurosurg* 2000; 92(2): 342–346.

12. Knudson AG jr. Mutation and cancer: statistical study of retinoblastoma. *Proc Natl Acad Sci USA* 1971; 68(4): 820–823.

13. Kawai A, Noguchi M, Beppu Y, Yokoyama R, Mukai K, Hirohashi S et al. Nuclear immunoreaction of p53 protein in soft tissue sarcomas. A possible prognostic factor. *Cancer* 1994; 73(10): 2499–2505.

14. Cance WG, Brennan MF, Dudas ME, Huang CM, Cordon-Cardo C. Altered expression of the retinoblastoma gene product in human sarcomas. *N Engl J Med* 1990; 323(21): 1457–1462.

15. Cordon-Cardo C, Latres E, Drobnjak M, Oliva MR, Pollack D, Woodruff JM et al. Molecular abnormalities of mdm2 and p53 genes in adult soft tissue sarcomas. *Cancer Res* 1994; 54(3): 794–799.

16. Halling KC, Scheithauer BW, Halling AC, Nascimento AG, Ziesmer SC, Roche PC et al. p53 expression in neurofibroma and malignant peripheral nerve sheath tumor. An immunohistochemical study of sporadic and NF1-associated tumors. *Am J Clin Pathol* 1996; 106(3): 282–288.

17. Kindblom LG, Ahldén M, Meis-Kindblom JM, Stenman G. Immunohistochemical and molecular analysis of p53, MDM2, proliferating cell nuclear antigen and Ki67 in benign and malignant peripheral nerve sheath tumours. *Virchows Arch* 1995; 427(1): 19–26.

18. Legius E, Dierick H, Wu R, Hall BK, Marynen P, Casiman JJ et al. TP53 mutations are frequent in malignant NF1 tumors. *Genes Chromosomes Cancer* 1994; 10(4): 250–255.

19. Wong WW, Hirose T, Scheithauer BW, Schild SE, Gunderson LL. Malignant peripheral nerve sheath tumor: Analysis of treatment outcome. *Int J Radiation Oncology Biol Phys* 1998; 42(2): 351–360.

20. Ferner RE, Lucas JD, O'Doherty MJ, Hughes RAC, Smith MA, Cronin BF et al. Evaluation of (18)fluorodeoxyglucose positron emission tomography ((18)FDG PET) in the detection of malignant peripheral nerve sheath tu-

mours arising from within plexiform neurofibromas in neurofibromatosis 1. *J Neurol Neurosurg Psychiatry* 2000; 68(3): 353–357.

21. Ferner RE, Gutmann DH. International consensus statement on malignant peripheral nerve sheath tumors in neurofibromatosis. *Cancer Res* 2002; 62(5): 1573–1577.

22. Evans DGR, Baser ME, McLaughran J, Sharif S, Howard E, Moran A. Malignant peripheral nerve sheath tumours in neurofibromatosis 1. *J Med Genet* 2002; 39(5): 311–314.

23. Ducatman BS, Scheithauer BW. Postirradiation neurofibrosarcoma. *Cancer* 1983; 51(6): 1028–1033.

24. Sordillo PP, Helsloot L, Hajdu SI, Magill GB, Kosloff C, Golbey RB et al. Malignant schwannoma – clinical characteristics, survival and response to therapy. *Cancer* 1981; 47(10): 2503–2509.

25. Kozler P, Kramář F. Familiární nádorové syndromy postihující nervový systém. In: Kozler P et al (eds). Intrakraniální nádory. 1st ed. Praha: Galén, Karolinum 2007: 175–182.

26. Bhargava R, Parham DM, Lasater OE, Chari RS, Chen G, Fletcher BD. MR imaging differentiation of benign and malignant peripheral nerve sheath tumors: use of the target sign. *Pediatr Radiol* 1997; 27(2): 124–129.

27. Kourea HP, Bilsky MH, Leung DH, Lewis JJ, Woodruff JM. Subdiaphragmatic and intrathoracic paraspinous malignant peripheral nerve sheath tumors. A clinicopathological study of 25 patients and 26 tumors. *Cancer* 1998; 82(11): 2191–2203.

28. Taxy JB, Battifora H, Trujillo Y, Dorfman HD. Electron microscopy in the diagnosis of malignant schwannoma. *Cancer* 1981; 48(6): 1381–1391.

29. Perrin RG, Guha A. Malignant peripheral nerve sheath tumors. *Neurosurg Clin N Am* 2004; 15(2): 203–216.

30. Meis JM, Enziger FM, Martz KL, Neal JA. Malignant peripheral nerve sheath tumors (Malignant schwannomas) in children. *Am J Surg Pathol* 1992; 16(7): 694–707.

31. Wanebo JE, Malik JM, VandenBerg SR, Wanebo HJ, Driesen N, Persing JA. Malignant peripheral nerve sheath tumors. A clinicopathological study of 28 cases. *Cancer* 1993; 71(4): 1247–1253.

32. Vege DS, Chinoy RF, Ganesh B, Parikh DM. Malignant peripheral nerve sheath tumors of the head and neck: A clinicopathological study. *J Surg Oncol* 1994; 55(2): 100–103.

33. Woodruff JM. Pathology of tumors of the peripheral nerve sheath in type 1 neurofibromatosis. *Am J Med Genet* 1999; 89(1): 23–30.

34. Das Gupta TK, Brasfield RD. Solitary malignant schwannoma. *Ann Surg* 1970; 171(3): 419–428.

35. Kim DH, Murovic JA, Tiel RL, Moes G, Kline DG. A series of 397 peripheral neural sheath tumors: 30-year experience at Louisiana State University Health Sciences Center. *J Neurosurg* 2005; 102(2): 246–255.

36. Bojsen-Møller M, Myhre-Jensen O. A consecutive series of 30 malignant schwannomas. Survival in relation to clinico-pathological parameters and treatment. *Acta Path Microbiol Immunol Scand (A)* 1984; 92(3): 147–155.

37. Storm FK, Eilber FR, Mirra J, Morton DL. Neurofibrosarcoma. *Cancer* 1980; 45(1): 126–129.

38. Foley KM, Woodruff JM, Ellis FT, Posner JB. Radiation-induced malignant and atypical peripheral nerve sheath tumors. *Ann Neurol* 1980; 7(4): 311–318.

39. Fein DA, Lee WR, Lanciano RM, Corn BW, Herbert SH, Hanlon AL et al. Management of extremity soft tissue sarcomas with limb-sparing surgery and postoperative irradiation: do total dose, overall treatment time, and the surgery-radiotherapy interval impact on local control? *Int J Radiat Oncol Biol Phys* 1995; 32(4): 969–976.

40. Cashen DV, Parisien RC, Raskin K, Hornicek FJ, Gebhardt MC, Mankin HJ. Survival data for patients with malignant schwannoma. *Clin Orthop Rel Res* 2004; 426: 69–73.