proLékaře.cz | 26.11.2026

Neurodegenerativní demence

Neurodegenerative Dementias

Souhrn
Článek se zaměřuje na postupy vyšetření a diagnostiku pacienta s kognitivním deficitem a demencí, charakterizuje mírnou kognitivní poruchu a podává stručný přehled o nejčastějších typech demencí neurodegenerativní etiologie: Alzheimerově nemoci, demenci s Lewyho tělísky/demenci u Parkinsonovy nemoci, frontotemporálních lobárních degeneracích a Huntingtonově nemoci.

Abstract
An article is focused on evaluation and diagnostics of a patient with cognitive deficit and dementia. Mild cognitive impairment is characterized and a brief review of the most common types of neurodegenerative dementias is provided: Alzheimer's disease, dementia with Lewy bodies/Parkinson's disease dementia, frontotemporal lobar degeneration and Huntington's disease.

doc. MUDr. Irena Rektorová, Ph.D.
Centrum pro kognitivní poruchy a demence
I. neurologická klinika
LF MU a FN u sv. Anny v Brně
Pekařská 53
656 91 Brno
e-mail: irena.rektorova@fnusa.cz

Přijato k recenzi: 30. 1. 2009
Přijato do tisku: 31. 3. 2009

Recenzenti:
doc. MUDr. Jakub Hort, Ph.D.
doc. MUDr. Aleš Bartoš, Ph.D.
MUDr. Robert Rusina, Ph.D.

Klíčová slova
demence – mírná kognitivní porucha – Alzheimerova nemoc – Parkinsonova nemoc s demencí – demence s Lewyho tělísky – frontotemporální demence – Huntingtonova nemoc

Key words
dementia – mild cognitive impairment – Alzheimer's disease – Parkinson's disease with dementia – dementia with Lewy bodies – frontotemporal dementia – Huntington's disease

Autorka děkuje MUDr. Radoslavu Matějovi, Ph.D., Oddělení patologie FTN Praha a nakladatelství TRITON za laskavý souhlas s publikací obrázků 1 a 2.
Práce je podpořena Výzkumným záměrem MZČR: MSM 0021622404.

proLékaře.cz | 26.11.2026

Demence: obecný úvod

Definice demence, rizikové faktory, klinická diagnostická kritéria

Demencí rozumíme získanou progresivní poruchu paměti a dalších kognitivních funkcí, které způsobují významné omezení sociálních, pracovních a běžných denních aktivit. U demence se mohou mimo kognitivních změn objevit i poruchy chování a nálady (tzv. behaviorální a psychologické symptomy demence; BPSD). K nejčastějším patří podrážděnost, agresivita nebo naopak apatie, úzkost, deprese, dále poruchy spánku, příjmu potravy a sexuálního chování [1–4].

Mezi nejdůležitější prokázané rizikové faktory demence obecně řadíme vyšší věk, ženské pohlaví, pozitivní rodinnou anamnézu, vysoký krevní tlak, opakovaná traumata mozku, genetické faktory (např. přítomnost Apo-ε4 alely u Alzheimerovy nemoci s počátkem ve věku ≥ 60 let) a nižší úroveň vzdělání. Dalšími rizikovými faktory mohou být anamnéza infarktu myokardu, mozkového iktu a obecně cévní rizikové faktory, deprese nebo poruchy osobnosti a špatné socio-ekonomické zázemí [2–4].

Klinickou diagnózu demence stanovujeme podle tzv. DSM-IV kritérií demence (tab. 1) [5].

Ačkoliv tato kritéria jsou relativně spolehlivá pro diagnostiku Alzheimerovy nemoci (AN), nehodí se např. pro včasnou diagnostiku frontotemporální demence, neboť časný amnestický syndrom není charakteristický pro toto onemocnění (viz níže v textu).

Tab. 1. DSM-IV kritéria demence.
Diagnostic and Statistical Manual of Mental Disorders; pro diagnózu demence musí být splněny body 1–4.

1. Porucha paměti
2. Jeden z příznaků:
   - afázie
   - apraxie
   - agnozie
   - porucha exekutivních funkcí
3. Snížení úrovně výkonnosti
4. Omezení pracovních a sociálních aktivit v důsledku výše popsaných změn

Diferenciální diagnostika, vyšetření pacienta s demencí, klinické dělení demencí

V rámci diferenciální diagnostiky je nutné od demence odlišit zejména tzv. pseudodemenci při depresi (poruchy pozornosti, snížené výkonové tempo, poruchy paměti a exekutivních funkcí jsou časté u pacienta s probíhající depresivní epizodou) a dále delirium [6]. Jedná se o kvalitativní poruchu vědomí, která se rozvíjí během krátkého časového období a v průběhu dne stav fluktuuje. Je charakterizováno jak globálními poruchami mozkové funkce (poruchy vigility a probouzecí reakce s poruchou pozornosti a soustředění), tak narušeným vnímáním a myšlením (halucinace a bludy), poruchami chování, dezorientací, kognitivními poruchami a možné jsou i hybné příznaky (třes a dysartrie) a autonomní poruchy (pocení, zrychlení srdeční akce).

Vyšetření možné příčiny demence je velmi důležité přinejmenším ze tří hledisek. Až 10 % všech demencí je nebo může být reverzibilních při včasné diagnostice a správné léčbě (jedná se např. o chronický subdurální hematom, tumor, normotenzní hydrocefalus, některá metabolická onemocnění, avitaminózy, lékově navozené kognitivní poruchy, tab. 2). Diagnóza je navíc důležitá z hlediska genetického poradenství (např. Huntingtonova choroba) nebo z hlediska rizika přenosu (např. u infekce HIV – tzv. AIDS dementia complex nebo u Creutzfeldtovy-Jakobovy nemoci, CJD) [2,7].

Anamnesticky pátráme po výskytu demence v rodině, ptáme se na intravenózní abúzus drog, krevní transfuze, hemofilii (demence u AIDS), bolesti a úrazy hlavy (chronický subdurální hematom, mozková kontuze, mozkový nádor) [2,7].

Pacienta celkově a neurologicky a dle klinického obrazu i psychiatricky vyšetříme. Velmi přínosné je neuropsychologické vyšetření, které provádí psycholog. K orientačnímu zhodnocení přítomnosti a tíže kognitivního deficitu nám v praxi pomůže některý ze skríningových testů. Nejpoužívanější je MMSE (Minimental State Examination) [8], přínosnějším může být tzv. MoCA test (Montreal Cognitive Assessment), dostupný na www.mocatest.org, nebo ACE (Addenbrookský kognitivní test [9]), přístupný v českém překladu na www.kognice.cz. Oba testy vyšetřují detailněji paměť, řeč, zrakově-prostorové a alespoň částečně také exekutivní funkce, které MMSE nehodnotí vůbec. Exekutivní funkce zahrnují naplánování strategie provedení úkolu, jeho zahájení, sekvencování, monitorování správného provádění úkolu až po jeho zakončení vedoucí ke specifickému cíli. Úbytek těchto funkcí souvisí s postižením prefrontálního kortexu (zejména dorzolaterálního) a fronto-parietálních i kortiko-subkortikálních sítí. Od počátku onemocnění je výrazné a dominující postižení těchto funkcí zejména u frontotemporální demence, ale i u vaskulární demence nebo např. Parkinsonovy nemoci s demencí [2,7].

Dále je nutné vyšetřit funkce fatické, praktické a gnostické. Součástí skríningu by měl být i strukturovaný pohovor (a případně

Tab. 2. Klinické dělení demencí.

1. Primární degenerativní demence
   - s parietotemporální převahou (Alzheimerova nemoc)
   - s frontotemporální převahou (frontotemporální lobární degenerace)
   - se subkortikální převahou (např. Huntingtonova nemoc, Parkinsonova nemoc s demencí)
   - prionové nemoci (transmisivní spongiformní encefalopatie: např. Creutzfeldtova-Jakobova nemoc)
2. Sekundární demence
   - vaskulární demence
   - normotenzní hydrocefalus
   - metabolické poruchy (např. hypotyreóza, hypoparatyreóza, Wilsonova nemoc, získaná hepatocerebrální degenerace, demence při dialýze)
   - poruchy výživy (např. nedostatek vitaminu B12, B1, B6, folátu, vitaminu E)
   - intoxikace (např. alkohol, CO, těžké kovy, organofosfáty, některé léky)
   - záněty CNS (např. neurosyfilis, neuroborelióza, sclerosis multiplex, AIDS)
   - nádory mozku
   - úrazy (např. chronický subdurální hematom, kontuze mozku)
   - kombinace několika onemocnění způsobujících demenci

proLékaře.cz | 26.11.2026

Tab. 3. Typy mírné kognitivní poruchy (MCI) [15].

			Etiologie		
			Degenerativní	Vaskulární	Psychiatrická dg
Klinická klasifikace MCI	S poruchou paměti (amnestická)	Postižení v jedné doméně	AD	–	deprese
		Multidoménové postižení	AD	VaD	deprese
	Bez poruchy paměti (neamnestická)	Postižení v jedné doméně	FTD	–	–
		Multidoménové postižení	DLB	VaD	–

hodnocení pomocí dotazníků a škál) zaměřený na schopnost vykonávat instrumentální (např. telefonování, nakupování, manipulace s financemi, koníčky) a základní denní aktivity (jídlo, osobní hygiena, schopnost dojít si na toaletu, obléknout se apod.) a na poruchy chování a afektivní poruchy. Jedná se o behaviorální a psychologické symptomy při demenci (BPSD): halucinace, bludy, poruchy příjmu potravy, poruchy sexuálního chování, úzkost, depresi, apatii, iritabilitu, agresivitu, poruchy spánku, aberantní motorické projevy (zvýšená psychomotorická aktivita, která nesměřuje k žádnému specifickému cíli a subjekt je jí fascinován, např. neustálé překládání šatů ve skříni). BPSD nám nemocný sám neuvede, je nutné je vždy objektivizovat od rodinného příslušníka. Ke kvantifikaci těchto poruch nám může v praxi pomoci některá z dostupných škál a dotazníků – např. hojně používaný NPI (Neuropsychiatric Inventory [10]).

Pro určení klinicky pravděpodobného typu demence nám slouží platná klinická diagnostická kritéria (viz nejčastější typy neurodegenerativních demencí níže) [2,7]. Jistou diagnózu nám určí až patologické vyšetření mozku (po smrti nemocného) nebo v některých případech genetické vyšetření (např. Huntingtonova nemoc). V indikovaných případech lze vzácně přistoupit k biopsii mozku (např. při podezření na mozkový lymfom).

V rámci **pomocných vyšetření** se doporučuje provést následující vyšetření k upřesnění diagnózy nebo posouzení případných přidružených onemocnění: sedimentace, kompletní krevní obraz, elektrolyty, vápník, glykemie, testy jaterních a renálních funkcí [11,12]. Dále se doporučuje provést zejména laboratorní vyšetření na hypotyreózu (T3, volný T4, TSH v séru) a neuroanemický syndrom (vitamin B12 v séru) [11,12]. Zobrazovací vyšetření mozku (vždy CT nebo lépe MR) je důležité zejména pro vyloučení nádoru, krvácení (chronický subdurální hematom) a normotenzního hydrocefalu, ale i pro diagnostiku typu demence (např. vaskulární) [11,12]. V indikovaných případech lze provést další specializovaná pomocná vyšetření, zejména krve a moči (např. měď v séru a moči, ceruloplazmin v séru, serologické testy na syfilis, HIV, borelie), speciálními anatomickými (MR volumometrie, MR spektroskopie) a funkčními zobrazovacími metodami (SPECT, PET, funkční MR), vyšetření likvorové (hladiny proteinů Aβ 1-42, tau, fosfo tau, 14-3-3), viz též biologické markery demence níže v textu [11–14].

Genetické vyšetření může být využito zejména u pacientů s rodinnou anamnézou autozomálně dominantní demence. Mělo by se provádět pouze ve specializovaných centrech s příslušným poradenstvím pro pacienty a rodinné příslušníky. Presymptomatické testování by se mělo uskutečnit pouze u dospělých, kde je známa mutace u postiženého individua. Doporučuje se následovat protokol pro Huntingtonovu nemoc. Rutinní genetické vyšetření pro Apo-ε4 se nedoporučuje [11,12].

Klinické dělení demencí na kortikální a subkortikální typ má stále své opodstatnění z hlediska včasné diferenciální diagnostiky, avšak z klinicko-patologických korelací víme, že v určitém stupni rozvoje u demencí s kortikální převahou dochází též k postižení podkoří (např. Alzheimerova nemoc) a naopak např. u demence u Parkinsonovy choroby dochází k patologickým změnám nejen v podkoří, ale i v kortexu. V tab. 2 je uvedeno základní rozdělení demencí dle etiologie, tj. na primární degenerativní a na sekundární.

Mírná kognitivní porucha

Charakteristika, epidemiologie

Jako mezistupeň mezi normálním stárnutím (benigní stařeckou zapomnětlivostí) a demencí se dle některých autorů vyčleňuje jako zvláštní skupina tzv. mírná kognitivní porucha (MCI, Mild Cognitive Impairment). Prevalence MCI v populaci nad 65 let se uvádí mezi 12–18 %, jedná se o heterogenní skupinu onemocnění, z níž do demence progreduje asi 10–12 % pacientů za rok [15,16].

Klinický obraz, pomocná vyšetření

Nemocní si stěžují na výraznější kognitivní poruchy, než by odpovídalo věku a vzdělání, ale jejich symptomy nesplňují současně uznávaná kritéria pro diagnózu demence (tab. 1), tj. neomezují nemocného v pracovních a sociálních aktivitách a nesnižují úroveň jeho výkonnosti. Nejčastější je amnestická MCI (tj. s dominující poruchou paměti objektivizovanou neuropsychologickým vyšetřením). Jedná se o vysoce rizikovou skupinu pro vznik Alzheimerovy nemoci (AN), neboť je z epidemiologických studií známo, že 80 % těchto jedinců dospěje do obrazu AN během šesti let [15,16]. Kognitivní postižení ale může být i v jiných kognitivních doménách (dysexekutivní syndrom, afázie, apraxie, agnozie) nebo se jedná o postižení multidoménové, tj. deficit je přítomen ve více kognitivních doménách současně. Mimo AN pak může dojít k progresi do jiných typů demence (tab. 3). V rámci diferenciální diagnostiky je třeba vyloučit psychiatrickou příčinu deficitu (tab. 3 a obecný úvod výše). V současné době se hledají časné biologické markery

proLékaře.cz | 26.11.2026

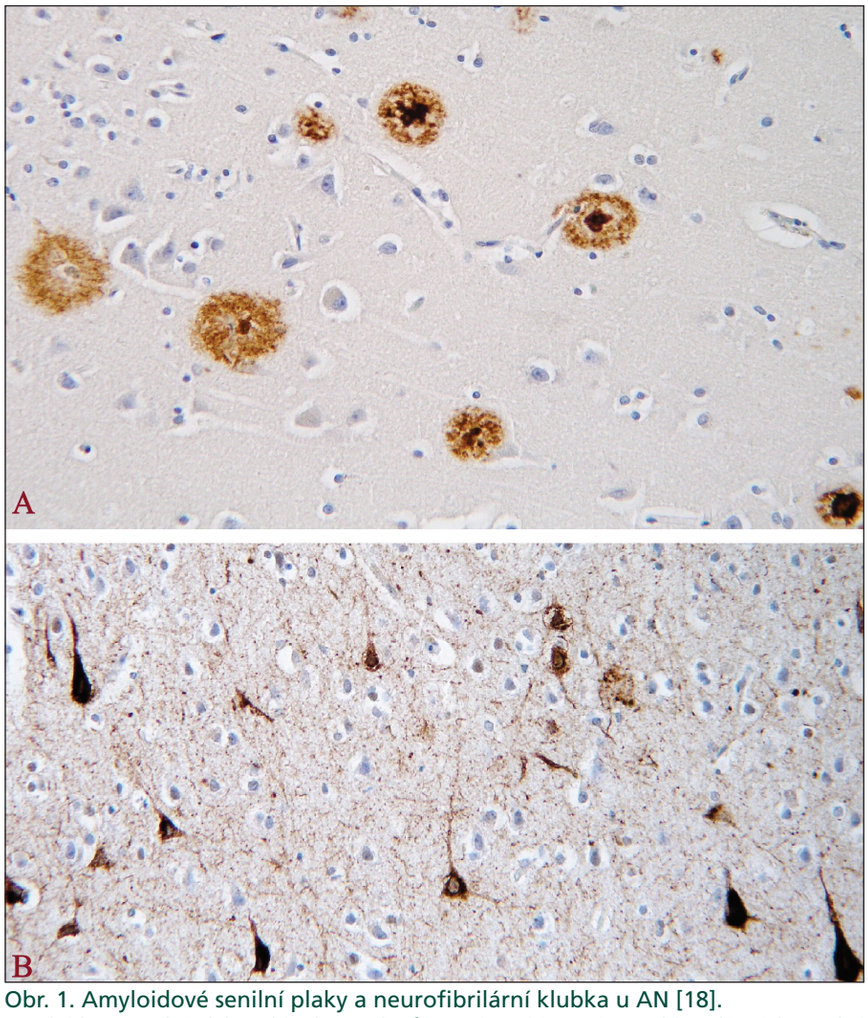

Obr. 1. Amyloidové senilní plaky a neurofibrilární klubka u AN [18].
Amyloidové senilní plaky v hipokampální formaci pozitivní v imunohistochemické reakci s monoklonální protilátkou proti amyloid-β-proteinu (A) a neurofibrilární klubka (tangles) v hipokampální formaci pozitivní v imunohistochemické reakci s monoklonální protilátkou proti hyperfosforylované formě tau-proteinu (B) u AN

(zobrazovací, biochemické – především likvorové, neuropsychologické, genetické), které by stanovily, kteří pacienti budou skutečně progredovat do stadia demence.

Neurodegenerativní demence

Alzheimerova nemoc

Epidemiologie

AN je nejčastější příčinou demence v populaci (tvoří cca 50–70 % všech případů demence). Jedná se o pomalu progredující, degenerativní onemocnění mozku, jehož incidence i prevalence vzrůstá s věkem. Onemocnění postihuje asi 5 % populace ve věku 65 let a ve věku > 85 let až polovina populace onemocní AN. Jedná se zejména o sporadické onemocnění, přítomnost Apo-ε4 alely je genetickým rizikovým faktorem AN s počátkem ve věku ≥ 60 let (další rizikové faktory viz úvod). Vzácná je autozomálně dominantní dědičnost v rodinách s AN s počátkem v nižším věku (40–50 let). Jedná se o mutaci genu pro presenilin 1 na chromozomu 14, presenilin 2 na chromozomu 1 a amyloidový prekurzorový protein (APP) na chromozomu 21 [1–4,7,17].

Neuropatologie, patofyziologie

Úbytek neuronů v průběhu AN převyšuje úbytek neuronů doprovázející stárnutí jak v mozkové kůře, tak v podkorových oblastech. Ve spánkové kůře převyšuje úbytek neuronů v průběhu nemoci stárnutí o 40–78 %, o něco menší úbytek je v kůře čelní a v gyrus cinguli. V průběhu AN je těžce, již od raných fází, poškozena entorinální kůra, kde mizí neurony ve II. vrstvě. Na rozdíl od klinicky normálního stárnutí jsou postiženy i pyramidové neurony hipokampálního sektoru CA1. Kognitivní změny jsou tomuto procesu přímo úměrné [18–19].

Rovněž atrofují cholinergní neurony bazálního telencefala a v průběhu rozvoje onemocnění dochází též k progresivnímu úbytku nikotinových receptorů, poklesu aktivity a koncentrace korové cholinacetyltransferázy a acetylcholinesterázy [20], tedy enzymů nutných pro syntézu a degradaci acetylcholinu. Léčba inhibitory acetylcholinesterázy zlepšuje cholinergní neurotransmisi zejména ve stadiu mírné až středně těžké AN (viz terapie AN níže v textu). Kromě cholinergní neuronální populace je postižena i populace noradrenergní v locus coeruleus, dopaminergní v substantia nigra, jakož i populace hypotalamického nc. suprachiasmaticus, anterodorzálního a dorzomediálního jádra talamu a některé další (obr. 1) [18–20].

Klasickými diagnostickými znaky doprovázejícími AN jsou:

1. senilní neuritické plaky
2. neurofibrilární klubka (tangles)

Ad 1. Jedná se o nepravidelně okrouhlé útvary velikosti cca 10–200 μ, které obsahují amyloid. Vyskytují se v kůře, podkorových jádrech i mozečku. V malém počtu se nacházejí v mozku i při fyziologickém stárnutí. Neuritické plaky, které jsou typické, ne však zcela specifické pro AN, se skládají z denzního amyloidového jádra tvořeného Aβ-proteinem a obsahují neurity, v nichž jsou párová spirální vlákna. Počet neuritických plak v neokortexu koreluje s poškozením kognitivních funkcí. Aβ-protein se ukládá i ve stěnách mozkových cév. K tvorbě a ukládání nerozpustného Aβ 1-42 proteinu v plakách dochází nadměrným štěpením APP zejména prostřednictvím β- a γ-sekretáz namísto fyziologicky převládajícího štěpení prostřednictvím α-sekretázy.

Ad 2. Neuronální klubka se jeví v elektronovém mikroskopu jako párová spirální vlákna a jsou tvořena hyperfosforylovaným tau-proteinem.

Klinický obraz, diferenciální diagnostika

Jako první a naprosto charakteristický příznak se objevuje porucha recentní (krátkodobé) epizodické paměti a jejího vyba-

proLékaře.cz | 26.11.2026

vování (porucha paměti na události, dává odpověď na otázky Co? Kdo? Kdy? Kde?). Následují poruchy vizuospaciálních funkcí: je výrazně postižena orientace, nemocní často bloudí. V průběhu rozvoje nemoci (a někdy již od počátku onemocnění) dochází k poruše exekutivních funkcí. Z praktického hlediska je podstatné, že tíže poruchy exekutivních funkcí koreluje s nižším výkonem v neurokognitivních testech, s omezenou schopností provádět běžné denní aktivity a častějším výskytem BPSD [1]. Postupně dochází k deterioraci funkcí fatických, praktických, gnostických. Řeč je alespoň zpočátku plynulá, ale obsahově prázdná, vázne pojmenování. Nejčastějším neuropsychiatrickým rysem AN je apatie (72 %), následovaná agresivitou/neklidem (60 %), úzkostí (48 %) a depresí (48 %) [2,12]. Z neurologické symptomatiky mohou být přítomny axiální a paraaxiální jevy a pyramidová symptomatika v pokročilém stadiu. Je-li současně přítomen i výrazný parkinsonský syndrom, je pak nutné diferenciálně diagnosticky pomýšlet na demenci s Lewyho tělísky nebo na onemocnění ze skupiny „Parkinson plus" (viz též níže). Dominují-li deficity v nepaměťových kognitivních doménách, pak se může jednat o tzv. frontální variantu AN nebo o zadní kortikální atrofii (PCA, Posterior Cortical Atrophy) [1]. PCA se vyznačuje vedle možných poruch paměti zejména výraznými vizuospaciálními deficity, apraxií (nejčastěji ideomotorickou), anomií a poruchami zorného pole, přítomen může být např. Bálintův syndrom (okulární apraxie, optická ataxie, simultanagnozie) či Gerstmannův syndrom (akalkulie, agrafie, prstní agnozie, porucha pravo-levé orientace). Z neuropatologického hlediska je příčinou PCA nejčastěji AN, může se ale také jednat o jiné typy demencí. Diferenciálně diagnosticky je proto v případě frontální varianty AN a PCA nutné pomýšlet i na frontotemporální demenci, vaskulární demenci, CJD či demenci s Lewyho tělísky [1].

U pokročilé AN se mohou vzácně objevit i myoklonus, poruchy chůze a epileptické záchvaty. Pacienti přestávají být schopni komunikovat s okolím, bývají apatičtí, nepoznávají své blízké, postupně s nimi ztrácejí i oční kontakt, jsou inkontinentní, mutističtí (úplná ztráta řečové produkce). Celková doba přežití je 5–19 let od počátku vzniku prvních příznaků, pacienti většinou umírají do 10 let na intercurrentní onemocnění (nejčastěji se jedná o pneumonii či urosepsi) [1,2,7].

Tab. 4. Klinická diagnóza pro pravděpodobnou a jistou AN. Upraveno dle kritérií skupiny NINCDS-ADRDA (National Institute of Neurological and Communicable Diseases and Stroke-Alzheimer's Disease Related Disorders Association) [21].

Pravděpodobná dg AN
- demence zjištěná anamnesticky a neuropsychologicky, doložená některým z testů demence (např. MMSE)
- progresivní deficit paměti a dalších kognitivních funkcí (fatických, praktických, gnostických)
- není porucha vědomí
- není přítomno jiné systémové onemocnění nebo onemocnění mozku, které by mohlo být příčinou demence

Jistá dg AN
- klinická kritéria pravděpodobné demence
- přítomny charakteristické histopatologické projevy AN zjištěné biopticky nebo nekropticky

Tab. 5. Nová výzkumná diagnostická kritéria pro pravděpodobnou AN [22]). Musí být přítomno kritérium A plus jedno nebo více pomocných kritérií zohledňující diagnostické biomarkery (B, C, D nebo E).

A. Porucha epizodické paměti
- postupná progresivní porucha paměti dle pacienta nebo pečovatele (déle než půl roku)
- porucha vybavování, není benefit nápovědy (objektivní testování)
- deficit paměti je izolovaný nebo se jedná o multidoménový kognitivní deficit s přítomnou poruchou paměti

B. Strukturální
- atrofie mediálního T kortexu (MR)

Nebo

C. Biochemické
- likvorové vyšetření s charakteristickým nálezem hladin specifických proteinů

Nebo

D. Funkční
- charakterické funkční změny při vyšetření s pomocí 18F-FDG PETu (hypometabolizmus v temporo-parietálních oblastech) nebo vyšetření některým ze specifických receptorových radioligandů pro PET (např. Pittsburgská sloučenina B)

Nebo

E. Prokázaná mutace pro autozomálně dominantní AN

Klinická diagnostická kritéria

Diagnostika pravděpodobné AN se opírá o klinická diagnostická kritéria, která jsou z roku 1984 [21] a dle nich se jedná víceméně o diagnózu per exclusionem (tab. 4). V roce 2007 byla publikována výzkumná kritéria pro (časnou) diagnostiku AN (tab. 5) [22]. Vzhledem k hledání nových možností kauzální terapie je cílem diagnostikovat počínající AN nebo již její možné prodromální stadium (MCI). Tato nová kritéria zohledňují:

- typické časné klinické projevy, které jsou odrazem časné atrofie hipokampů, tj. poruchy recentní epizodické paměti bez benefitu nápovědy (nedošlo k uložení paměťové stopy, postiženo je nejen volné vybavení, ale i vybavení po nápovědě a znovupoznání)
- výsledky vyšetření biomarkerů pro diagnostiku časné AN. Diagnostický biomarker by měl detekovat hlavní neuropatologické změny demence, měl by mít diagnostickou senzitivitu > 80 % pro detekování AN a specificitu > 80 % pro odlišení jiných druhů demence, což by mělo být ověřeno pitevními nálezy [14,23]. Pří-

proLékaře.cz | 26.11.2026

kladem je: vyšetření likvoru (nižší hladina Aβ 1-42 proteinu, zvýšené hladiny tau a fosfo-tau proteinů ve srovnání s normou), MR volumometrie (nižší objem hipokampů), funkční zobrazovací metody: ^{18}F-FDG PET (hypometabolizmus v parieto-temporálních oblastech a zadním cingulu) [14,24]. Vyšetření mozkové perfuze pomocí ^{99}M Tc-HMPAO SPECT nebylo zařazeno mezi nová výzkumná diagnostická kritéria pro pravděpodobnou AN kvůli nízké senzitivitě a specificitě [22]. Pro odlišení AN a demence s Lewyho tělísky lze použít receptorový DaT SPECT [22], viz též další kapitola. Zdá se, že v budoucnu budou mít své uplatnění zejména specifické ligandy, například tzv. Pittsburská sloučenina B (PIB) [25,26], která na rozdíl od předchozích biomarkerů není v ČR tč. dostupná. Jedná se o substanci, která se v mozku váže na β-amyloid a následně se zobrazí pomocí PET vyšetření.

Terapie AN

V současné době není dostupná kauzální léčba (ačkoliv hledání kauzální terapie AN je nyní předmětem výzkumu a klinických studií: např. imunoterapie β-amyloidem, léčba inhibitory γ- a β-sekretáz). Hlavním cílem současné terapie kognitivity je alespoň na přechodnou dobu ovlivnit průběh onemocnění [2,7,27,28]. Současná doporučení pro terapii AN a ostatních demencí vycházejí z medicíny založené na důkazech (detailněji přístupná na www.kognice.cz) [11,28]. Mimo kognitivních funkcí je nutné léčit poruchy chování, depresi, anxietu, poruchy spánku, halucinace, paranoidní syndromy; řešit somatické potíže, které demenci provázejí (inkontinenci, poruchy polykání, bolesti aj.), komorbidity a interkurentní onemocnění. Komplexní léčba by měla zahrnovat i psychosocioterapii (behaviorální trénink), rehabilitaci, logopedickou péči, ergoterapii a práci s rodinou. Důležitou a zatím jedinou obecně přijímanou prevencí demence je udržování stálé duševní aktivity, která může zvýšit rezervy mozku [11,28].

Terapie kognitivy vychází z cholinergní teorie a z glutamátergní hypotézy vniku kognitivního deficitu u AN. Byla jednoznačně prokázána účinnost dvou lékových tříd ve srovnání s placebem. Jedná se o inhibitory acetylcholinesterázy (iAChE: donepezil, rivastigmin, galantamin) a nekompetitivního antagonistu glutamátových N-metyl-D-aspartátových (NMDA) receptorů (memantin). Memantin blokuje chronickou hyperaktivaci NMDA receptorů patologicky vysokými hladinami glutamátu, přičemž fyziologická funkce těchto receptorů nutná pro ukládání paměťové stopy zůstává zachována.

Inhibitory AChE jsou doporučeny pro léčbu lehké a středně těžké AN a nejen zlepšují (nebo snižují rychlost progrese ve srovnání s placebem) kognitivní funkce a funkční stav pacientů, ale také příznivě ovlivňují poruchy chování a nálady (kognitivní výkon a celkový zdravotní stav léčených pacientů byl signifikantně lepší v porovnání s výkonem a zdravotním stavem pacientů v placebo skupině po 0,5–1 roce léčby). Ačkoliv byl prokázán efekt terapie iAChE ihned po stanovení diagnózy pravděpodobné AN, platí u nás regulační omezení pro úhradu léčby pojišťovnami. V současnosti je pro úhradu léčby iAChE pojišťovnami požadováno rozmezí MMSE 20–13 bodů, nutné kontroly po třech měsících a vysazení při poklesu větším než 2 body. U pacientů se středně těžkou až těžkou AN je doporučeno nasazení memantinu v monoterapii či v kombinaci s iAChE (pojišťovnami požadované rozmezí MMSE pro úhradu léčby memantinem je 6–17 bodů).

V současné době není dostatek důkazů pro použití nootropik, cerebrolysinu, extraktů ginkgo biloba či jiných vazoaktivních nebo tzv. nesprávně označovaných „neuroprotektivních" preparátů, nesteroidních antirevmatik, statinů, vitaminu E. Není doporučena hormonální terapie estrogeny [11,28].

Co se týká léčby poruch chování a psychiatrických symptomů u demence, je v prvé řadě nutné vyloučit jinou organickou příčinu těchto symptomů. Měla by být použita cílená nefarmakologická intervence (např. zvýšené osvětlení přes den bránící spánkové inverzi), kognitivní trénink, reminiscenční terapie atd. Pro léčbu deprese se uplatňují zejména preparáty SSRI (selektivní inhibitory zpětného vychytávání serotoninu). Typická i atypická antipsychotika mohou vyvolat závažné nežádoucí účinky, a proto by měla být používána obezřetně [11,28].

Demence s Lewyho tělísky, Parkinsonova nemoc s demencí

Charakteristika, epidemiologie

Demence s Lewyho tělísky (DLB) je druhou nejčastější příčinou demence neurodegenerativního původu (5–20 % všech případů demence v pozdním věku) a podobně jako Parkinsonova nemoc (PN) patří mezi tzv. synukleinopatie, tj. proteinopatie, které se vyznačují patologickým ukládáním proteinu α-synukleinu v neuronech a glii ve specifických oblastech kůry a podkoří [1,29–31]. U PN jsou kognitivní poruchy mírného stupně patrné často již v časné fázi onemocnění a mohou progredovat do demence až u 80 % pacientů v pozdním stadiu nemoci [32–36]. Riziko rozvoje demence u pacientů s PN je 1,7–5,9krát vyšší než u běžné populace stejného věku, vzdělání a pohlaví. Rizikové faktory zahrnují věk pacienta (spíše nežli věk v počátku onemocnění), tíži parkinsonského syndromu (především akineze a axiální symptomatiky), nízký dosažený stupeň vzdělání, familiární výskyt demence, přítomnost psychotické poruchy navozené medikací, mužské pohlaví a podle některých studií i přítomnost deprese [31,32,37,38].

Neuropatologie, patofyziologie

Morfologické studie s použitím nových MR technik (voxel-based morfometrie) prokazují u pacientů s PN a demencí (PND) oproti pacientům s PN bez demence atrofii v oblasti předního cingula, hipokampu, talamu, ncl. caudatus a prefrontálního a okcipitálního kortexu [46,47]. Z hlediska rozvoje neuropatologických změn popisují Braak et al [48] šest stadií progrese PN dle lokalizace Lewyho tělísek a Lewyho neuritů v predilekčních oblastech podkoří a kůry. Zjednodušeně řečeno, v počátku rozvoje onemocnění (stadium 1–3) se dle autorů objevují výše popsané patognomické změny nejdříve v dorzálním motorickém jádru n. vagus a bulbus olfactorius a postupně v dalších oblastech mozkového kmene včetně substantia nigra. Poté jsou zasaženy ncl. basalis Meynerti, temporální kortex a amygdala, naposledy (difuzní typ; stadium 5–6) i asociační neokortex a premotorický kortex. Problémem tohoto „stagingu" je především fakt, že množství Lewyho tělísek nekoreluje s úbytkem nervových buněk v daných oblastech. Zatím se zdá, že neuropatologický staging dle Braaka et al platí u 83 % pacientů se sporadickou PN (problémem je, že se mnohdy vyskytují Lewyho tělíska a Lewyho neurity ve vyšších oblastech kůry a podkoří, aniž jsou zároveň přítomny v nižších etážích mozkového kmene), ale překvapivě funguje v 78 % také u pacientů s progresivní supra-

proLékaře.cz | 26.11.2026

nukleární paralýzou a v 80 % u pacientů s kortikobazální degenerací. Posledně jmenované jednotky se přitom vyznačují především patologických ukládáním hyperfosforylovaného tau-proteinu a řadíme je mezi tzv. tauopatie. Recentní studie naznačují, že je to pravděpodobně spíše celkové množství Lewyho tělísek nežli neuropatologický staging dle Braaka et al, které koreluje s progresí kognitivního deficitu u pacientů s PND (obr. 2) [48–50].

Klinický obraz, diagnostika

DLB a PND mají podobné klinické projevy a liší se především časovou posloupností rozvoje jednotlivých symptomů. Platí, že demence v úvodu onemocnění nebo do 12 měsíců od rozvoje parkinsonizmu svědčí pro DLB, zatímco demence při PN (PND) se rozvíjí (pokud vůbec) až v pozdním stadiu nemoci. Podle některých autorů se ale jedná o klinické spektrum projevů téhož onemocnění (tab. 6) [30,38–41].

Motorická symptomatika u PND i DLB je podobná, typická je přítomnost výrazných axiálních projevů, tj. zejména posturální instabilita s pády a poruchy chůze [30–32]. Neuropsychologický profil demence je u obou onemocnění charakterizován progresivním dysexekutivním syndromem s paměťovým deficitem (vázne zejména volné oddálené vybavení a na rozdíl od AN je patrný pozitivní efekt nápovědy), vizuospaciálními deficity, poruchou řeči a abstraktního myšlení [38,40–43]. Pro praxi je dále důležité si uvědomit, že kognitivní poruchy u PN zvyšují riziko pro rozvoj lékově navozených psychotických stavů (halucinací, bludů a deliria). Psychotický stav se u těchto pacientů může rozvinout spontánně, ale především jako následek zvýšení jakékoliv antiparkinsonské terapie. Léčba i atypickými antipsychotiky může výrazně zhoršit parkinsonizmus a paradoxně i psychický stav (viz senzitivita na antipsychotika v diagnostických kritériích). Demence u PN významně omezuje také možnosti farmakoterapie hybných symptomů PN [44,45].

Diferenciální diagnostika, pomocná vyšetření

Od PND a DLB je dále třeba odlišit zejména AN, některá onemocnění ze skupiny „Parkinson plus" a v případě časného počátku rozvoje parkinsonské symptomatiky a demence s familiárním výskytem i Westphalovu variantu Huntingtonovy nemoci a Wilsonovu nemoc. [30,51].

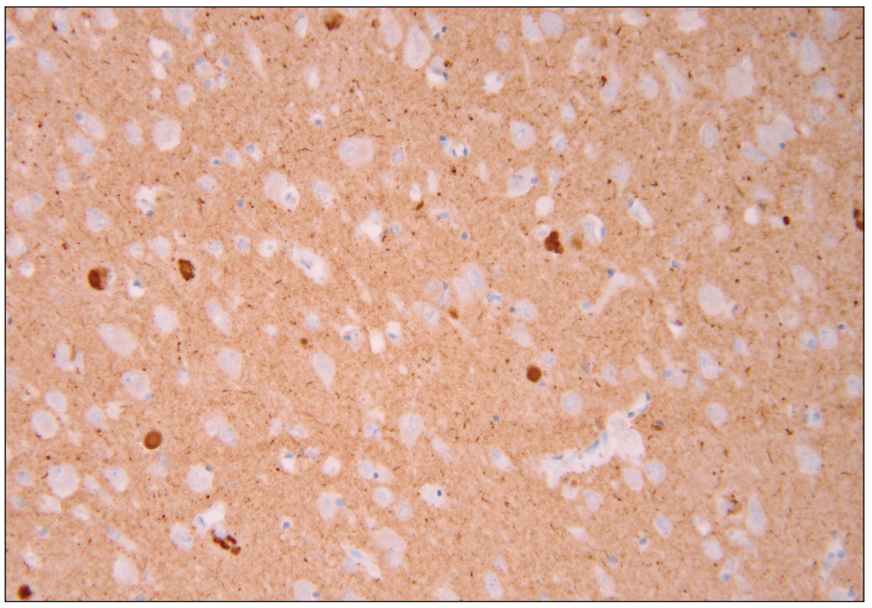

Obr. 2. Lewyho tělíska u DLB [18]. Lewyho tělíska v hipokampální formaci pozitivní v imunohistochemické reakci s polyklonální protilátkou proti ubiquitinu u DLB.

Tab. 6. Kritéria demence s Lewyho tělísky (DLB) [40]. Pro diagnózu pravděpodobné DLB postačí přítomnost demence a dvou ze tří hlavních příznaků nebo přítomnost demence a jednoho nebo více příznaků svědčících pro diagnózu plus přítomnost jednoho nebo více hlavních příznaků.

Hlavní příznaky
- fluktuace kognitivních poruch (pozornost, bdělost při vyloučení deliria)
- vizuální halucinace
- spontánní motorické příznaky parkinsonizmu

Příznaky svědčící pro diagnózu
- behaviorální poruchy vázané na REM spánek
- senzitivita na antipsychotika
- nízké vychytávání radiofarmaka, které se váže na dopaminergní transportéry (pozitivní receptorový SPECT nebo PET)

Další podpůrné příznaky
- opakované pády a synkopy
- přechodné nevysvětlitelné poruchy vědomí
- těžká autonomní dysfunkce
- halucinace v jiných modalitách
- bludy
- deprese
- relativně zachovalé meziotemporální struktury dle zobrazovacích metod (CT, MR mozku)
- hypoperfuze/hypometabolizmus v okcipitálních oblastech dle vyšetření SPECT/PET mozku
- zpomalení základní aktivity a výskyt transientních ostrých vln v temporálních oblastech dle EEG
- abnormální kardiální SPECT s použitím radioligandu MIBG (metaiodobenzyl guanidine)

Nejčastějším onemocněním ze skupiny „Parkinson plus" s demencí je **progresivní supranukleární paralýza (PSP)**. Parkinsonský syndrom je typicky doprovázen parézou sdruženého vertikálního pohledu (zejména směrem dolů) v rámci

proLékaře.cz | 26.11.2026

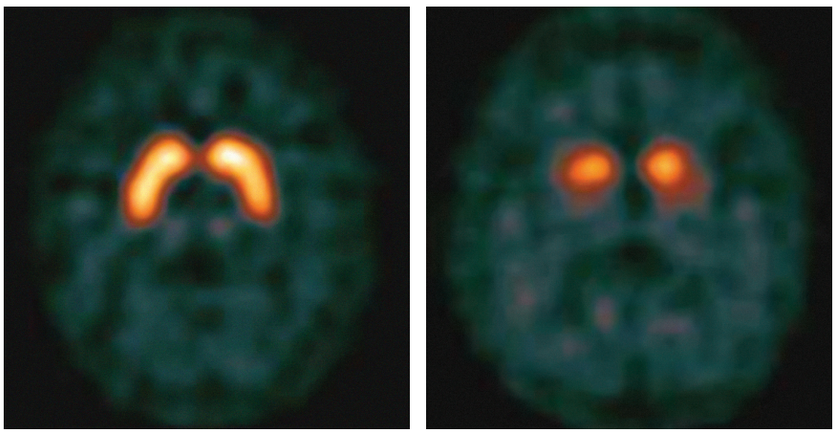

Normální obraz nebo např. sken u pacienta s AN

Patologická distribuce vychytávání radiofarmaka ve striatu: např. u pacienta s PN, PND nebo DLB

Obr. 3. Rozdíl mezi normální a patologickou distribucí a intenzitou vychytávání radiofarmaka ve striatu [54]. Obrázek volně dostupný na www.epda.eu.com.

kortiko-bulbární poruchy, která se projevuje rovněž poruchou polykání a dysartrií, dále je typická časná porucha stoje a chůze s pády nazad, výraznější a symetrické postižení dolních končetin, dystonie a postupně se rozvíjející demence. PSP začíná ve středním a vyšším věku. Nástup příznaků je postupný, onemocnění rychle progreduje. Průměrná doba přežití je 5,3 roku, pacienti umírají na interkurentní onemocnění. V současnosti lze PSP dělit ještě na PSP-P (PSP-parkinsonizmus: atypická forma, podobá se idiopatické PN, parkinsonizmus může být vyjádřen asymetricky, pacienti mohou odpovídat na L-dopa, progrese je pomalejší než u typické formy a poruchy okolumotoriky bývají až v pozdním stadiu nemoci), PSP-R (PSP-Richardson: charakteristická forma PSP s typickým klinickým obrazem popsaným výše a se špatnou odpovědí na L-dopa) a někteří autoři ještě popisují formu s poruchou chůze a progresivní afázií jako hlavními a v některých případech jedinými symptomy onemocnění. U pacientů s PSP můžeme v MR obraze vidět atrofii mozkového kmene (zejména mezencefala s typickým obrazem „kolibříka" na sagitálních MR řezech) se zvětšením ambientní cisterny, zadní části třetí komory a Sylviova aqueduktu [29,31,52].

V praxi lze pro rozlišení parkinsonizmu degenerativní etiologie od esenciálního třesu, psychogenního a lékově navozeného parkinsonizmu využít vyšetření s pomocí receptorového SPECTu, ^{123}I FP-CIT SPECTu neboli tzv. DaT SCANu. Bylo zjištěno, že degenerace dopaminergních buněk v substrantia nigra pars compacta a dysfunkce axonů dopaminergních buněk projikujících do striata koreluje se sníženou denzitou dopaminergních transportérů (DaT). DaT je protein, který se nachází na axonech těchto presynaptických dopaminergních neuronů. Vyšetření s použitím specifického radioligandu, který se váže na DaT, pak umožňuje nepřímo „in vivo" zobrazit degeneraci presynaptických dopaminergních buněk. Ačkoliv pro PN je typický asymetrický obraz vychytávání DaT SCANu v putaminu, metoda bohužel neumožňuje odlišit PN od parkinsonizmu jiné neurodegenerativní etiologie (např. onemocnění ze skupiny „Parkinson plus"). V diagnosticky nejasných případech může ale ^{123}I FP-CIT SPECT pomoci v odlišení DLB či PND od AN, kde je vychytávání radiofarmaka v normě (obr. 3) [53,54].

Léčba PND, DLB

Zjistíme-li těžší kognitivní deficit/demenci u pacienta s PN, musíme v prvé řadě postupně vysadit léky s anticholinergním účinkem (biperiden, benztropin, procyclidin, amantadin, tricyklická antidepresiva). V případě nutnosti zvyšování dopaminergní medikace není indikována terapie agonisty dopaminových receptorů vzhledem k vyššímu riziku navození psychotických komplikací. Vznikne-li dopaminomimetická psychotická porucha, musíme postupně snižovat dávky až vysadit další antiparkinsonskou medikaci v následujícím pořadí: amantadin, selegilin a agonisty dopaminových receptorů [44,45,55,56]. Vzhledem k degeneraci cholinergních buněk a významnému snížení kortikální cholinergní aktivity u DBL a PND se nabízí léčba iAChE [32,55–57]. Dvojitě slepými studiemi byl potvrzen efekt rivastigminu pro léčbu kognitivních a behaviorálních symptomů u pacientů s pravděpodobnou DLB [58] i u pacientů s PND [59,60]. V současnosti platí v ČR regulační opatření, podle kterého je pojišťovnami schválena úhrada léčby pouze rivastigminem, a to jen u PND, a platí podobná kritéria jako u AN (tj. požadováno rozmezí MMSE 20–13 bodů, nutné kontroly po třech měsících a vysazení při poklesu větším než 2 body [28]).

Frontotemporální lobární degenerace (frontotemporální demence)

Charakteristika, epidemiologie

Frontotemporální demence nebo nověji tzv. frontotemporální lobární degenerace (FTLD) jsou po AN a DLB třetí nejčastější příčinou demence neurodegenerativního původu [1,61,62]. Onemocnění začíná obvykle před 65. rokem věku (rozpětí 35–75 let) a ve srovnání s AN mají pacienti s FTLD kratší dobu přežití a rychlejší progresi poruchy kognitivních funkcí a funkčního deficitu. Zatímco časný a těžký amnestický syndrom a poruchy orientace v prostoru jsou charakteristické pro Alzheimerovu nemoc, v případě FTLD se jedná zejména o časný behaviorálně-dysexekutivní syndrom a poruchy fatické a/nebo gnostické [61–66]. Pozitivní rodinná anamnéza je popisována u 20–40 % pacientů. V některých rodinách byla zjištěna mutace v tau genu a nověji též mutace v genu pro progranulin na chromozomu 17q21 nebo vazba na chromozom 3, 9 a na presenilin 1 (PSEN1). Nejčastěji je pozitivní rodinnou anamnézou a autozomálně dominantním přenosem zatížena varianta FTLD s projevy onemocnění motoneuronu (FTLD-MND, Motor Neuron Disease) [61,67,68].

Klinický obraz, diagnostika, pomocná vyšetření

Z klinického hlediska lze zjednodušeně hovořit o třech hlavních formách: forma s postupným progresivním nárůstem behaviorálních projevů neboli behaviorálně-dysexekutivní (frontální) varianta FTLD (tj. frontotemporální demence v užším slova smyslu), primární progresivní (non-fluentní) afázie a sémantická demence [61–63]. Klinické projevy těchto tří

proLékaře.cz | 26.11.2026

variant se ovšem mohou v průběhu progrese onemocnění navzájem kombinovat.

Pro diagnostiku pravděpodobné FTLD musí být splněny všechny hlavní příznaky, zatímco podpůrné příznaky nemusejí být přítomny u všech pacientů nebo se vyskytují jen v určité fázi onemocnění. Mezi podpůrné příznaky, které jsou společné pro všechny tři varianty FTLD, patří počátek do 65 let věku, pozitivní rodinná anamnéza u prvostupňových příbuzných, bulbární paralýza, svalová slabost, hypotrofie a fascikulace (přítomnost zmiňovaného MND). Neurologická symptomatika je obecně méně častá ve srovnání s mentálními projevy a lze ji považovat za podpůrný příznak (např. parkinsonizmus se typicky vyskytuje pouze v pozdním stadiu onemocnění) [61–63].

Z pomocných vyšetřovacích metod nám v diagnostice pomůže především detailní neuropsychologické vyšetření (přítomnost dysexekutivního syndromu) a vyšetření fatických a gnostických funkcí a dále zobrazovací vyšetření mozku. Strukturální zobrazovaní metody (CT, MR) mohou prokázat atrofii frontálních a přední části temporálního laloku a amygdaly, v některých případech s výraznou asymetrií. Symetrická atrofie frontální nebo frontotemporální může být pozorována v případě frontální varianty FTLD. Asymetrická fronto-temporální atrofie dominantní hemisféry (většinou levé) v přední perisylvické oblasti je popisována v případě primární progresivní afázie. Oboustranná většinou asymetrická atrofie přední části temporálního neokortexu bývá přítomna u sémantické demence. Někdy ale výše popisovanou atrofii na MR nepozorujeme ani v pozdním stadiu onemocnění. Lépe nám postižení frontálních nebo temporálních oblastí ozřejmí funkční zobrazovací techniky (PET, SPECT) [61–64].

Frontální (behaviorálně-dysexekutivní) varianta FTLD

Behaviorální projevy frontotemporální demence zahrnují především časné změny v sociálním chování. Popisuje se ztráta inhibice, impulzivní a neadekvátní chování, ztráta sociálního taktu.

Mezi hlavní symptomy této varianty patří (upraveno dle klinických kritérií FTLD [63]):

- plíživý počátek a postupná progrese
- časná deteriorace sociálních aktivit
- časná změna chování jedince s neschopností regulovat své chování (např. hypersexuální chování, neadekvátní smích, prozpěvování, agresivita, hyperaktivita nebo naopak pasivita)
- časné emotivní oploštění (indiferentní chování vůči ostatním, nezájem, ztráta vřelosti a empatie)
- ztráta náhledu (neuvědomování si nebo popírání psychických symptomů)



Obr. 4. Opisování slov u pacienta s primární progresivní afázií (z archivu autorky).

Primární progresivní (non-fluentní) afázie

Dominujícím příznakem je progresivní expresivní afázie. Je charakterizována především fonologickými a gramatickými chybami a potížemi s vybavováním slov. Vedle málo spontánní telegrafické řeči nastávají také podobné problémy se čtením a psaním (obr. 4, paragrafie při opisování slov), zatímco porozumění významu slov a vět zůstává relativně zachováno.

Mezi hlavní symptomy této varianty patří (upraveno dle klinických kritérií FTLD [63]):

- plíživý počátek a postupná progrese
- non-fluentní spontánní řeč (tj. není plynulá, se zárazy, produkovaná s velkým úsilím) s přítomností alespoň jednoho z následujících příznaků:
- anomie (neschopnost nalézt správné slovo)
- agramatizmy (gramaticky nesprávná slova, věty)
- fonemické parafázie (zkomoleniny slov, které znějí podobně jako správné slovo, ale mění se fonem, např. „kvítek" vs „klítek")

Sémantická demence

Nemocný má problém v pojmenování a porozumění významu slov a vět, zatímco jeho řečový projev je plynulý a gramaticky správný, relativně zachovaná je též schopnost opakování slov a hlasitého čtení a psaní běžných (často užívaných) slov. Je přítomna zraková asociační agnozie (nemocný má problém rozpoznat/identifikovat viděné objekty), sémantické postižení je tedy jak ve složce verbální, tak i neverbální. Kresba jednoduchých obrázků bez předlohy nám umožní nahlédnout do povahy deficitu: pacienti s dřívějším talentem zachytit kresbou objekty z běžného denního života nyní malují auta na nohách, umísťují židli na střechu apod. Toto postižení je v kontrastu s ušetřením recentní autobiografické paměti a zrakově prostorových funkcí.

Mezi hlavní symptomy této varianty patří (upraveno dle klinických kritérií FTLD [63]):

- plíživý počátek a postupná progrese
- postižení řeči: plynulá, obsahově prázdná řeč, ztráta porozumění významu slov, problémy s pojmenováním předmětů, sémantické parafázie (slovo ze stejné sémantické kategorie nahrazuje přesný termín, např. „zvíře" namísto „kůň" nebo „pes" namísto „kůň" apod.)
  a/nebo
- zraková agnozie: prosopagnozie (porucha rozpoznání známých tváří) a/nebo asociační agnozie (porucha rozpoznání/identifikace objektu)
- zachovaná schopnost překreslit jednoduchý obrázek, neporušená elementární percepce (nemocný dokáže např. spárovat stejné tvary, písmena, objekty)
- zachovaná schopnost opakovat jednotlivá slova
- zachovaná schopnost číst nahlas a psát podle diktátu jednoduchá slova

Neuropatologie

Existuje komplikované (a stále nově se vyvíjející) dělení FTLD podle imunohistochemického obrazu a charakteru intracelulárních inkluzí [18,63–69]. Zjednodušeně lze dělit FTLD na:

- tauopatie (např. Pickova nemoc, frontotemporální demence vázaná na chromozom 17, kortikobazální degenerace, progresivní supranukleární paralýza)
- ubiquitinopatie (např. FTLD-MND: frontotemporální lobární degenerace a onemocnění motoneuronu s ubiquitinovými inkluzemi nebo FTLD-U bez přítomnosti MND inkluzí v kmenových motoneuronech a bez přítomnosti projevů onemocnění motoneuronu)

proLékaře.cz | 26.11.2026

- FTLD bez specifického histologického obrazu (DLDH; z anglického „dementia lacking distinctive histology"), ale s typickým klinickým obrazem a frontotemporální atrofií mozku.

V poslední době byly objeveny další jednotky, např. onemocnění s neurofilamentózními inkluzemi (používaná zkratka NIBD nebo NIFID). Dle recentní literatury bylo dále zjištěno, že u některých degenerativních demencí je hlavní komponentou ubiquitinových inkluzí protein TDP-43 a hovoří se o tzv. TDP-43 proteinopatiích [69–71].

Ačkoliv publikované klinicko-patologické studie [65,66] se liší v procentuálním zastoupení jednotlivých jednotek dle histopatologického obrazu, zdá se, že progresivní non-fluentní afázie je nejčastěji tauopatie (často se jedná o charakteristický obraz Pickovy nemoci), zatímco sémantická demence a FTLD-MND je ubiquitinopatie (resp. TDP-43 proteinopatie). V případě frontální varianty se zdá být rovnoměrné zastoupení obou histopatologických obrazů.

Diferenciální diagnostika

Od FTLD je třeba odlišit zejména AN (obvykle nástup ve vyšším věku, amnestický syndrom od počátku), vaskulární demenci (často náhlý nástup příznaků a skokový průběh, patologie v objektivním neurologickém nálezu, anamnéza iktů a korelát cévního onemocnění mozku na MR), demenci s Lewyho tělísky (zrakové halucinace, fluktuace v čase, pozitivní DAT sken, behaviorální poruchy vázané na REM spánek; zatímco parkinsonizmus se může objevit zejména v pozdějším stadiu obou typů demence), Huntingtonovu nemoc (typicky přítomnost chorey). Naopak je nutné pomýšlet na možnou frontální variantu AN a na CJD – v obou případech někdy klinicky neodlišitelné od FTLD, jistou diagnózu stanoví až neuropatologické vyšetření [61,62].

Léčba

U pacientů s FTLD byl opakovaně prokázán deficit v serotoninovém a dopaminovém neurotransmiterovém systému, zatímco cholinergní systém zůstává relativně intaktní. Ačkoliv se zdá, že některé preparáty působící na serotoninový systém (SSRI) mohou zlepšit nejen depresi, ale i další patologické behaviorální projevy u nemocných s FTLD, nebylo popisováno zlepšení kognitivních funkcí a jednalo se doposud vesměs o malé otevřené studie nebo kazuistiky. Jedna dvojitě slepá studie s trazodonem prokazovala efekt na behaviorální symptomy, tato práce ovšem zahrnovala pouze 26 pacientů. Navíc léčba trazodonem je limitována nežádoucími účinky, ke kterým patří únava a somnolence. V literatuře je též ojediněle referován efekt atypických antipsychotik risperidonu a olanzapinu, MAO-B inhibitoru selegilinu, metylfenidátu, inhibitoru acetylcholinesterázy rivastigminu a antagonisty alfa-2 adrenoreceptoru idazoxanu [61,62,72].

Huntingtonova nemoc

Charakteristika, dědičnost

Jedná se o onemocnění s autozomálně dominantním typem dědičnosti a projevující se choreou a psychiatrickou symptomatikou, především demencí. HN patří mezi subkortikální neurodegenerativní demence. Charakteristickou patologickou abnormitou je výrazná atrofie caput nuclei caudati a putamina oboustranně, často provázená korovou frontální a temporální atrofií. Časným nálezem je zánik dendritů malých ostnatých neuronů (spiny neurons) [73–76].

Choroba obvykle začíná ve čtvrté a páté dekádě, ale u 3–5 % nemocných se nemoc rozvine již před 15. rokem věku a někdy dokonce i v dětství. Obecně platí, že progrese nemoci je pomalejší, začne-li ve vyšším věku pacienta. Dochází k postupné progresi až do obrazu kachexie a demence. Pacienti umírají na interkurentní onemocnění po 15–20 letech trvání nemoci. Jednoznačnou diagnózu HN je možné provést DNA analýzou. Patologický gen je lokalizován na krátkém raménku 4. chromozomu. Jedná se o polyglutaminové onemocnění, totiž genová abnormita spočívá ve zmnožení tripletů CAG. Počet tripletů (více než 41) nám nejenom jednoznačně stanoví diagnózu již presymptomaticky, ale navíc determinuje i věk počátku onemocnění (nepřímá úměra mezi množstvím CAG tripletů a počátkem rozvoje onemocnění v letech). Paternální (ze strany otce) přenos je rizikový pro časný rozvoj příznaků. Navíc je přítomen fenomén anticipace (v každé následné generaci téže rodiny se onemocnění rozvine v nižším věku, souvisí to s růstem počtu tripletů v každé další generaci). Genovým produktem je protein zvaný huntingtin [75–77].

Klinický obraz

Přítomna je neurologická a psychiatrická symptomatika. Pacienti s časným počátkem nemoci mívají výrazné psychiatrické poruchy, které předcházejí někdy i mnoho let rozvoji neurologické symptomatiky, zatímco pacienti s pozdním počátkem mají choreaticko-dystonické mimovolné pohyby a kognitivní deficit současně od počátku nemoci. **Westphalova varianta HN** probíhá pouze pod obrazem parkinsonského syndromu a kognitivních poruch a je typická pro formu s velmi časným počátkem rozvoje onemocnění. Řeč je nekoordinovaná, skandovaná a dysartrická – připomíná mozečkovou dysartrii. Často bývá porucha okulomotoriky, typické je zpomalení sledovacích pohybů a sakád a paréza pohledu vzhůru. V pozdním stadiu může být přítomna i lehká difuzní amyotrofie [73–78].

K psychiatrickým symptomům HN patří změny osobnosti a poruchy chování, afektivní poruchy, úzkostné projevy, psychotická symptomatika, kognitivní poruchy a demence. Pacienti mohou mít problémy s hypersexualitou a s alkoholem. Typická je zvýšená iritabilita a agresivita verbální i brachiální. K afektivním poruchám patří deprese (u cca 40 % pacientů), apatie, abulie. Pacienti si často stěžují na úzkost, bývají přítomny panické ataky. Často se objevují obsese (vtíravé myšlenky, nápady nebo představy) a kompulze (nutkavé jednání), někdy perseverace (chorobné lpění na určité představě, opakování gest, slov atd.). Psychotická symptomatika je objevuje u 3–12 % nemocných. Časté jsou bludy (paranoidní) spojené s iritabilitou a agresivním chováním. Halucinace jsou poměrně vzácnější. Mezi kognitivní poruchy, které ústí do demence, patří především poruchy exekutivních funkcí, paměti a vizuospaciální orientace [75,76].

Diferenciální diagnostika

Od HN je třeba odlišit především benigní hereditární choreu, senilní choreu (při cévním onemocnění mozku), choreu Syndenhami, choreu při SLE (systémový lupus erythematosus), choreu při primárním antifosfolipidovém syndromu, tardivní dyskinezi, paroxysmální choreoatetózu, Wilsonovu nemoc, neuroakantocytózu, choreu gravidarum [75].

Léčba HN

Léčba je pouze symptomatická, kauzální terapie neexistuje. Pro léčbu mimovolních pohybů charakteru chorey zle využít antagonisty dopaminových receptorů. Vzhledem k nebezpečí navození přede-

proLékaře.cz | 26.11.2026

vším tardivních dykinezí a akatizie se snažíme zahajovat léčbu atypickým neuroleptikem (tiaprid, olanzapin, risperidon, quetiapin). Jestliže tato léčba nepostačuje, je možno vyzkoušet sulpirid, nebo eventuálně pimozid či haloperidol. Popisované jsou i efekty tetrabenazinu (presynaptický depletor dopaminu), ale tento přípravek není v ČR registrován a kontraindikací je deprese. Westphalova varianta někdy odpovídá na léčbu antiparkinsoniky, především amantadinem a anticholinergiky. Dopaminergní medikace může navodit i u této formy choreatickou hyperkinezi. Agresitivitu tlumíme benzodiazepiny a antipsychotiky, pro prevenci těchto stavů lze doporučit dlouhodobé podávání antidepresiv a antikonvulziv, event. antiandrogenních preparátů. Pro terapii deprese je lékem volby preparát SSRI, lze vyzkoušet i trazodon, venlafaxin či mirtazapin. Tymprofylaktickou léčbu indikujeme u bipolární afektivní poruchy. Nedoporučuje se podávat lithium pro možnou dehydrataci a intoxikaci nemocného. Psychotické symptomy léčíme atypickými antipsychotiky [73–76].

Literatura

1. Growdon JH, Rossor MN (eds). The dementias II. Philadelphia: Elsevier 2007.
2. Rektorová I. Demence. In: Rektor I et al (eds). Centrální poruchy motoriky a demence. Plzeň: Adéla 2003: 10–33.
3. Hort J, Rusina R et al (eds). Paměť a její poruchy. Paměť z hlediska neurovědního a klinického. Praha: Maxdorf 2007.
4. Ritchie K, Lovestone S. The dementias. Lancet 2002; 360(9347): 1759–1766.
5. American Psychiatric Association. Diagnostic and Statistical Manual of Mental Disorders, Fourth Edition (DSM-IV). Washington: American Psychiatric Association 1994:143–147.
6. Konrád J. Deprese, pseudodemence, demence. In: Rektorová I (ed). Kognitivní poruchy a demence. Praha: Triton 2007: 21–28.
7. Rektorová I. Diferenciální diagnostika demencí. Psychiatrie 2004; 3: 216–224.
8. Folstein MF, Folstein SE, McHughs PR. „Mini Mental State". A practical method for grading the cognitive state of patients for the clinician. J Psychiatric Res 1975; 12(3): 189–198.
9. Mathuranath PS, Nestor PJ, Berrios GE, Rakowicz W, Hodges JR. A brief cognitive test battery to differentiate Alzheimer's disease and frontotemporal dementia. Neurology 2000; 55(11): 1613–1620.
10. Cummings JL, Mega M, Gray K, Rosenberg-Thompson, Carusi DA, Gornbein J. The Neuropsychiatric Inventory: comprehensive assessment of psychopathology in dementia. Neurology 1994; 44(12): 2308–2314.
11. Waldemar G, Dubois B, Emre M, Georges J, McKeith IG, Rossor M et al. Recommendations for the diagnosis and management of Alzheimer's disease and other disorders associated with dementia: EFNS guideline. Eur J Neurol 2007; 14(1): e1–e26.
12. Ressner P, Hort J, Rektorová I, Bartoš A, Rusina R, Línek V et al. Doporučené postupy pro diagnostiku Alzheimerovy nemoci a dalších onemocnění spojených s demencí. Cesk Slov Neurol N 2008; 71/104(5): 494–501.
13. Koukolík F, Jirák R. Neurobiologie, klinický obraz, terapie. Praha: Galén 2004.
14. Hort J. Markery demence. In: Rektorová I (ed). Kognitivní poruchy a demence. Praha: Triton 2007: 10–20.
15. Petersen RC, Doody R, Kurz A, Mohs RC, Morris JC, Rabins PV et al. Current concepts in mild cognitive impairment. Arch Neurol 2001; 58(12): 1985–1992.
16. Petersen RC, Stevens JC, Ganguli M, Tangalos EG, Cummings JL, DeKosky ST. Practice parameter: early detection of dementia: mild cognitive impairment (an evidence-based review). Report of the Quality Standards Subcommittee of the American Academy of Neurology. Neurology 2001; 56(9): 1133–1142.
17. Cummings JL. Alzheimer's disease. N Engl J Med 2004; 351(1): 56–67.
18. Matěj R, Koukolík F. Neuropatologie neurodegenerativních demencí. In: Rektorová I (ed). Kognitivní poruchy a demence. Praha: Triton 2007: 89–108.
19. Imbimbo BP, Lombard J, Pomara N. Pathophysiology of Alzheimer's disease. Neuroimaging Clin N Am 2005; 15(4): 727–753.
20. Scarpini E, Scheltens P, Feldman H. Treatment of Alzheimer's disease: current status and new perspectives. Lancet Neurol 2003; 2(9): 539–547.
21. McKhann G, Drachman D, Folstein M, Katzman R, Price D, Stadlan EM. Clinical diagnosis of Alzheimer's disease: report of the NINCDS-ADRDA Work Group under the auspices of Department of Health and Human Services Task Force on Alzheimer's Disease. Neurology 1984; 34(7): 939–944.
22. Dubois B, Feldman HH, Jacova C, Dekosky ST, Barberger-Gateau P, Cummings J et al. Research criteria for the diagnosis of Alzheimer's disease: revising the NINCDS-ADRDA criteria. Lancet Neurol 2007; 6(8): 734–746.
23. Consensus report of the Working Group on: Molecular and biochemical markers of Alzheimer's disease. The Ronald and Nancy Reagan Research Institute of the Alzheimer's Association and the National Institute on Aging Working Group. Neurobiol Aging 1998; 19(2): 109–116.
24. Hort J, Glosová L, Vyhnálek M, Bojar M, Škoda D, Hladíková M. Tau protein a beta amyloid v likvoru u Alzheimerovy choroby. Cesk Slov Neurol N 2007; 70/103(1): 30–36.
25. Bartoš A. Klinické novinky na poli Alzheimerovy nemoci. In: Rektorová I (ed) Kognitivní poruchy a demence. Praha: Triton 2007: 49–60.
26. Klunk WE, Engler H, Nordberg A, Wang Y, Blomqvist G, Holt DP et al. Imaging brain amyloid in Alzheimer's disease with Pittsburgh Compound-B. Ann Neurol 2004; 55(3): 306–319.
27. Rosenberg RN. Immunotherapy for Alzheimer disease: the promise and the problem. Arch Neurol 2005; 62(10): 1506–1507.
28. Sheardová K, Hort J, Rusina R, Bartoš A, Línek V, Ressner P et al. Doporučené postupy pro léčbu Alzheimerovy nemoci a dalších onemocnění spojených s demencí. Cesk Slov Neurol N 2007; 70/103: 589–597.
29. Rektorová I, Rektor I. Parkinsonský syndrom. In: Rektor I, Rektorová I et al (eds). Centrální poruchy hybnosti v praxi. Movement disorders. Praha: Triton 2003: 21–70.
30. Rektorová I. Demence u Parkinsonovy nemoci a jiných extrapyramidových onemocnění. In: Růžička E et al (eds). Diferenciální diagnostika a léčba demencí. Příručka pro praxi. Praha: Galén 2003: 99–112.
31. Rektorová I. Demence u Parkinsonovy nemoci. Čes Ger Rev 2008; 6: 214–219.
32. Burn DJ, McKeith IG. Current treatment of dementia with Lewy bodies and dementia associated with Parkinson's disease. Mov Disord 2003; 18 (Suppl 6): S72–S79.
33. Aarsland D, Andersen K, Larsen JP, Lolk A, Kragh-Sørensen P. Prevalence and characteristics of dementia in Parkinson disease: an 8-year prospective study. Arch Neurol 2003; 60(3): 387–392.
34. Cools R, Swainson R, Owen AM et al. Cognitive dysfunction in non-demented Parkinson's disease. In: Wolters ECh, Scheltens PH and Berendse HW (eds). Mental Dysfunction in Parkinson's disease II. Amsterdam: Academic Pharmaceutical Productions 1999: 142–164.
35. Dubois B, Pillon B. Cognitive deficits in Parkinson's disease. J Neurol 1997; 244(1): 2–8.
36. Lees AJ, Smith E. Cognitive deficits in the early stages of Parkinson's disease. Brain 1983; 106(2): 257–270.
37. Galvin JE, Pollack J, Morris JC. Clinical phenotype of Parkinson disease dementia. Neurology 2006; 67(9): 1605–1611.
38. Janvin CC, Larsen JP, Salmon DP, Galasko D, Hugdahl K, Aarsland D. Cognitive profiles of individual patients with Parkinson's disease and dementia: comparison with dementia with lewy bodies and Alzheimer's disease. Mov Disord 2006; 21(3): 337–342.
39. Jellinger KA. What is new in degenerative dementia disorders? Wien Klin Wochenschr 1999; 111(17): 682–704.
40. McKeith IG, Dickson DW, Emre M, O'Brien JT, Feldman H, Cummings J et al. Diagnosis and management of dementia with Lewy bodies: third report of the DLB Consortium. Neurology 2005; 65(12): 1863–1872.
41. Dubois B, Burn D, Goetz C, Aarsland D, Brown RG, Broe GA et al. Diagnostic procedures for Parkinson's disease dementia: recommendations from the movement disorder society task force. Mov Disord 2007; 22(16): 2314–2324.
42. Rektorova I, Srovnalova H, Kubikova R, Prasek J. Striatal dopamine transporter imaging correlates with depressivew symptoms and Tower of London task performance in Parkinson's disease. Mov Disord 2008; 23(11): 1580–1587.
43. Emre M, Cummings JL, Lane RM. Rivastigmine in dementia associated with Parkinson's disease and Alzheimer's disease: similarities and differences. J Alzheimers Dis 2007; 11(4): 509–519.
44. Rektorová I, Baláž M. Postup u psychotických komplikací Parkinsonovy nemoci. In: Rektor I et al (eds). Parkinsonova nemoc: doporučené postupy diagnostiky a léčby II. Pozdní stadium. Praha: Galén 2004: 23–25.
45. Rektorová I. Farmakoterapie Parkinsonovy nemoci. Farmakoterapie 2007; 6: 611–617.
46. Burton EJ, McKeith IG, Burn DJ, Williams ED, O'Brien JT. Cerebral atrophy in Parkinson's disease with and without dementia: a comparison with Alzheimer's disease, dementia with Lewy bodies and controls. Brain 2004; 127(4): 791–800.
47. Nagano–Saito A, Washimi Y, Arahata Y, Kachi T, Lerch JP, Evans AC et al. Cerebral atrophy and its relation to cognitive impairment in Parkinson disease. Neurology 2005; 64: 224–229.
48. Braak H, Del Tredici K, Rüb U, de Vos RA, Jansen Steur EN, Braak E. Staging of brain pathology related to sporadic Parkinson's disease. Neurobiol Aging 2003; 24(2): 197–211.
49. Braak H, Rüb U, Jansen Steur EN, Del Tredici K, de Vos RA. Cognitive status correlates with neuropathologic stage in Parkinson disease. Neurology 2005; 64(8): 1404–1410.
50. Aarsland D, Perry R, Brown A, Larsen JP, Ballard C. Neuropathology of dementia in Parkinson's disease: a prospective, community-based study. Ann Neurol 2005; 58(5): 773–776.
51. Rektorová I. Kognitivní a behaviorální poruchy u demence při Parkinsonově nemoci a u demence s Lewyho tělísky. Neurol pro praxi 2004; 1: 15–21.
52. Williams DR, de Silva R, Paviour DC, Pittman A, Watt HC, Kilford L et al. Characteristics of two distinct clinical phenotypes in pathologically proven progressive supranuclear palsy: Richardson's syndrome and PSP-parkinsonism. Brain 2005; 128(6): 1247–1258.

proLékaře.cz | 26.11.2026

53. Burn DJ, O'Brien JT. Use of functional imaging in Parkinsonism and dementia. Mov Disord 2003; 18 (Suppl 6): S88–S95.
54. Rektorova I. DaTSCAN for diagnosis. EPNN Journal 2007; 11(1): 14–15.
55. Poewe W. Treatment of dementia with Lewy bodies and Parkinson's disease dementia. Mov Disord 2005; 20 (Suppl 12): S77–S82.
56. Rektorová I. Psychiatrické symptomy Parkinsonovy nemoci: diagnostika a léčba. Neurol pro praxi 2007; 8: 291–294.
57. Rektorová I. Účinek donepezilu na demenci u Parkinsonovy nemoci a Alzheimerovy nemoci: Pilotní studie. Cesk Slov Neurol N 2004; 67/100(5): 359–363.
58. McKeith IG, Del Ser T, Spano P, Emre M, Wesnes K, Anand R et al. Efficacy of rivastigmine in dementia with Lewy bodies: a randomised, double-blind, placebo-controlled international study. Lancet 2000; 356(9247): 2031–2036.
59. Emre M, Aarsland D, Albanese A, Byrne EJ, Deuschl G, De Deyn PP et al. Rivastigmine for dementia associated with Parkinson's disease. N Engl J Med 2004; 351(24): 2509–2518.
60. Rektorová I. Rivastigmin v léčbě demence u Parkinsonovy nemoci. Remedia 2006; 6: 609–613.
61. Rektorová I. Frontotemporální lobární degenerace – diagnóza z neuro-psychiatrického pomezí. Neurol pro praxi 2006; 4:199–202.
62. Rektorová I. Frontotemporální lobární degenerace. In: Rektorová I (ed) Kognitivní poruchy a demence. Praha: Triton 2007: 61–75.
63. Neary D, Snowden JS, Gustafson L, Passant U, Stuss D, Black S et al. Frontotemporal lobar degeneration: a consensus on clinical diagnostic criteria. Neurology 1998; 51(6): 1546–1554.
64. McKhann GM, Albert MS, Grossman M, Miller B, Dickson D, Trojanowski JQ; Work Group on Frontotemporal Dementia and Pick's Disease. Clinical and pathological diagnosis of frontotemporal dementia: report of the Work Group on Frontotemporal Dementia and Pick's Disease. Arch Neurol 2001; 58(11): 1803–1809.
65. Hodges JR, Davies RR, Xuereb JH, Casey B, Broe M, Bak TH et al. Clinicopathological correlates in frontotemporal dementia. Ann Neurol 2004; 56(3): 399–406.
66. Kertesz A, McMonagle P, Blair M, Davidson W, Munoz DG. The evolution and pathology of frontotemporal dementia. Brain 2005; 128(9): 1996–2005.
67. Godbolt AK, Josephs KA, Revesz T, Warrington EK, Lantos P, King A et al. Sporadic and familial dementia with ubiquitin-positive tau-negative inclusions: clinical features of one histopathological abnormality underlying frontotemporal lobar degeneration. Arch Neurol 2005; 62(7): 1097–1101.
68. Mackenzie IR, Baker M, Pickering-Brown S, Hsiung GY, Lindholm C, Dwosh E et al. The neuropathology of frontotemporal lobar degeneration caused by mutations in the progranulin gene. Brain 2006; 129(11): 3081–3090.
69. Mott RT, Dickson DW, Trojanowski JQ, Zhukareva V, Lee VM, Forman M et al. Neuropathologic, biochemical, and molecular characterization of the frontotemporal dementias. J Neuropathol Exp Neurol 2005; 64(5): 420–428.
70. Bigio EH. Update on recent molecular and genetic advances in frontotemporal lobar degeneration. J Neuropathol Exp Neurol 2008; 67(7): 635–648.
71. Bigio EH. TAR DNA-binding protein-43 in amyotrophic lateral sclerosis, frontotemporal lobar degeneration, and Alzheimer disease. Acta Neuropathol 2008; 116(2): 135–140.
72. Huey ED, Putnam KT, Grafman J. A systematic review of neurotransmitter deficits and treatments in frontotemporal dementia. Neurology 2006; 66(1): 17–22.
73. Victor M, Ropper AH. Huntington chorea. In: Adams RD, Victor M. Principles of Neurology. 7th ed. Columbus, Ohio: The McGraw-Hill Companies 2001: 1121–1125.
74. Vonsattel JP, DiFiglia M. Huntington's disease. J Neuropathol Exp Neurol 1998; 57(5): 369–384.
75. Roth J, Židovská J, Uhrová T, Doubek P, Havrdová E, Koblihová J et al. Huntingtonova nemoc a etické problémy její diagnostiky. Psychiatrie 2001; 4: 251–255.
76. Rektorová I. Chorea. In: Rektor I, Rektorová I et al (eds). Centrální poruchy hybnosti v praxi. Movement disorders. Praha: Triton 2003: 103–107.
77. Claes S, Van Zand K, Legius E, Dom R, Malfroid M et al. Correlations between triplet repeat expansion and clinical features in Huntington's disease. Arch Neurol 1996; 53(8): 714–715.
78. Berardelli A, Noth J, Thompson PD, Bollen EL, Curra A, Deuschl G et al. Pathophysiology of chorea and bradykinesia in Huntington's disease. Mov Dis 1999; 14(3): 398–403.

Vědomostní test

1. Mezi primární degenerativní demence nepatří:
a) Alzheimerova nemoc
b) demence s Lewyho tělísky
c) Westphalova varianta Huntingtonovy nemoci
d) Wilsonova nemoc

2. Které z následujících tvrzení je správné:
a) pozitivní DaT SCAN může pomoci v diferenciální diagnostice AN a demence s Lewyho tělísky
b) DaT SCAN je vhodné vyšetření pro odlišení Parkinsonovy nemoci s demencí od progresivní supranukleární paralýzy
c) pozitivní DaT SCAN patří mezi příznaky svědčící pro diagnózu frontotemporální demence
d) vyšetření DaT SCANem je nutné pro stanovení diagnózy pravděpodobné Parkinsonovy nemoci

3. Významný cholinergní deficit je přítomen u:
a) demence s Lewyho tělísky
b) Wilsonovy nemoci
c) mírné kognitivní poruchy
d) normotenzního hydrocefalu

4. Které z uvedených tvrzení je správné? Mírná kognitivní porucha je vždy charakterizována:
a) poruchou paměti a exekutivních funkcí
b) MCI je vždy prodromální stadium Alzheimerovy nemoci
c) všichni jedinci s MCI dospějí do obrazu plně rozvinuté demence
d) MCI může progredovat do frontotemporální nebo vaskulární demence

5. Časným příznakem Alzheimerovy nemoci je:
a) porucha nedeklarativní paměti
b) porucha krátkodobé epizodické paměti
c) porucha vybavování s efektem nápovědy
d) porucha řeči

6. Diagnóza pravděpodobné Alzheimerovy nemoci dle platných kritérií skupiny NINCDS-ADRDA:
a) je diagnózou per exclusionem
b) vyžaduje přítomnost charakteristických histopatologických projevů AN zjištěných biopticky
c) opírá se o výsledky specializovaných vyšetření z likvoru a zobrazovacích technik
d) je podmiňována anamnézou poruch paměti a behaviorálních a psychologických symptomů

7. Které z následujících tvrzení je chybné:
a) současná terapie AN vychází z cholinergní teorie a z glutamátergní hypotézy vzniku kognitivního deficitu u AN

proLékaře.cz | 26.11.2026

b) dle léčebných doporučení je vhodné nasadit léčbu inhibitory AChE ihned při stanovení diagnózy pravděpodobné mírné AN
c) při zjištění demence se doporučuje zahájit léčbu nootropiky
d) pro léčbu AN není doporučena hormonální terapie estrogeny

8. Frontotemporální demence (FTD) jsou:
a) třetí nejčastější příčinou demence neurodegenerativního původu
b) synukleinopatie
c) polyglutaminová onemocnění
d) spongiformní encefalopatie

9. Mezi projevy frontotemporální demence patří:
a) dysexekutivní syndrom s behaviorálními a afektivními symptomy
b) dysexekutivní syndrom s afázií, extrapyramidovou symptomatikou a syndromem amyotrofické laterální sklerózy
c) všechny příznaky uvedené výše pod bodem a) a b)
d) porucha epizodické paměti, behaviorální, afektivní a parkinsonské příznaky

10. Jaké procento frontotemporálních demencí je hereditární:
a) jedná se o sporadické onemocnění
b) 20–40 %
c) 60–80 %
d) všechny FTD jsou hereditární

11. Jaké z uvedených tvrzení je správné:
a) sémantická demence je frontální varianta FTLD
b) sémantická demence se vyznačuje poruchami paměti a převážně non-fluentním typem afázie
c) sémantická demence se vyznačuje fluentní senzorickou afázií a vizuální agnozií
d) sémantická demence se vyznačuje vizuální agnozií a převážně non-fluentním typem afázie

12. Které z následujících tvrzení je správné:
a) kognitivní poruchy u Parkinsonovy nemoci (PN) mohou progredovat do demence u 10 % pacientů
b) kognitivní poruchy u PN mohou progredovat do demence až u 80 % pacientů
c) kognitivní poruchy u PN progredují do demence u všech pacientů
d) Parkinsonova nemoc se neprojevuje demencí

13. Které z klinických příznaků odlišují demenci s Lewyho tělísky od demence při Parkinsonově nemoci:
a) přítomnost Lewyho tělísek
b) halucinace a bludy ve vizuálních a jiných modalitách
c) fluktuace kognitivních poruch a opakované pády
d) časová posloupnost rozvoje jednotlivých příznaků

14. Pro demenci u Parkinsonovy nemoci nejsou typické:
a) poruchy exekutivních funkcí
b) poruchy paměti
c) opakované pády a autonomní dysfunkce
d) epileptické záchvaty

15. Fenomén anticipace u Huntingtonovy nemoci znamená, že:
a) v každé následné generaci téže rodiny se onemocnění rozvine v nižším věku
b) v každé následné generaci téže rodiny se onemocnění projeví pomalejším průběhem onemocnění
c) v každé následné generaci téže rodiny je vyšší pravděpodobnost rozvoje onemocnění
d) u vyšetřované osoby se projeví Huntingtonova nemoc

16. Choreatickým syndromem s demencí se nevyznačuje:
a) neuroakantocytóza
b) Alzheimerova nemoc
c) chorea gravidarum
d) systémový lupus erythematosus

17. Westphalova varianta Huntingtonovy nemoci je:
a) charakterizována choreou s demencí
b) charakterizována parkinsonským syndromem a zrakovými halucinacemi
c) tardivní dyskineze
d) polyglutaminové onemocnění

18. Mezi rizikové faktory Alzheimerovy nemoci nepatří:
a) vyšší věk
b) mužské pohlaví
c) opakovaná traumata mozku
d) arteriální hypertenze

19. Mezi behaviorální a psychologické symptomy demence nepatří:
a) porucha řeči
b) halucinace
c) apatie
d) anxieta

20. Které z následujících tvrzení je chybné:
a) pro léčbu demence u Parkinsonovy nemoci (PN) je v ČR registrován rivastigmin
b) při zjištění demence u PN nejdříve zvyšujeme dopaminergní léčbu
c) demence u PN výrazně omezuje možnosti farmakoterapie parkinsonského syndromu
d) demence u PN je rizikovým faktorem pro rozvoj lékově navozených halucinací



doc. MUDr. Irena Rektorová, Ph.D.

Docentka Rektorová pracuje na I. neurologické klinice Lékařské fakulty Masarykovy univerzity ve Fakultní nemocnici u sv. Anny v Brně. Klinicky se specializuje na extrapyramidová onemocnění (zejména na Parkinsonovu nemoc), kognitivní poruchy a demence. Pracovala jako členka výboru a viceprezidentka Evropské asociace společností pro Parkinsonovu nemoc (EPDA), od roku 2003 je vedoucí Centra pro kognitivní poruchy a demence a od roku 2005 zástupkyní vedoucího Centra pro abnormální pohyby a parkinsonizmus při I. neurologické klinice LF MU. Od roku 2004 je členkou výboru Sekce kognitivní neurologie ČNS.