

# Radiofrekvenční terapie facetových bolestí bederní páteře

## Radiofrequency Therapy of Lumbar Facet Pain

### Souhrn

**Cíl:** Cílem této studie bylo ověřit úspěšnost radiofrekvenční facetové denervace v bederní oblasti. **Soubor a metodika:** Perkutánní minimálně invazivní metody léčby nabízejí nové perspektivy pro pacienty trpící chronickou vertebrogenní bolestí nereagující na konvenční terapii. Nejčastěji používanou metodou je radiofrekvenční léčba bolesti, která využívá působení střídavého elektrického pole o vysoké frekvenci na nervovou tkáň. Do studie bylo zařazeno 76 pacientů s bolestmi bederní páteře, kteří podstoupili radiofrekvenční facetovou denervaci. Efektivitu léčby jsme objektivizovali sledováním intenzity bolesti podle vizuální analogové škály, spotřeby analgetické medikace podle škály Medication Quantification Scale a subjektivního hodnocení omezení běžných denních činností vlivem bolesti podle Oswestry Disability Index vždy tři a 12 měsíců po léčbě. **Výsledky:** Na souboru 76 pacientů jsme prokázali signifikantní pokles intenzity bolesti ( $p < 0,001$ ) podle vizuální analogové škály tři měsíce ( $3,0 \pm 1,9$ ) i 12 měsíců po léčbě ( $3,6 \pm 1,8$ ) ve srovnání se stavem před zákrokem ( $6,1 \pm 1,3$ ). Statisticky signifikantní ve srovnání se stavem před léčbou ( $11,2 \pm 3,6$ ) byl i pokles spotřeby analgetické medikace podle škály Medication Quantification Scale tři měsíce ( $7,3 \pm 5,0$ ,  $p < 0,001$ ) a 12 měsíců po zákroku ( $9,3 \pm 7,1$ ,  $p < 0,05$ ). Omezení běžných denních činností podle dotazníku Oswestry Disability Index se zlepšilo tři ( $24 \pm 7\%$ ,  $p < 0,001$ ) i 12 měsíců po léčbě ( $26 \pm 7\%$ ,  $p < 0,01$ ) proti výchozí hodnotě ( $32 \pm 5\%$ ). Nezaznamenali jsme žádnou vážnou komplikaci. **Závěr:** Radiofrekvenční bederní facetová denervace je účinná a bezpečná léčebná metoda a často umožňuje redukovat chronickou analgetickou léčbu.

### Abstract

**Background:** The aim of this study was to evaluate the efficacy and side effects of radiofrequency lumbar facet denervation. **Methods:** Percutaneous minimal invasive spinal interventions bring new prospects for the patients with spinal pain refractory to conservative treatment. The radiofrequency pain treatment is most commonly used technique when nervous tissue is affected by an alternating electric field of high frequency. We enrolled in total 76 patients who underwent radiofrequency facet denervation. The success rate of procedure was evaluated by observation of pain intensity according to Visual Analogue Scale, by quantification of analgesic medication according to Medication Quantification Scale and also by patient's disability assessment due to pain according to Oswestry Disability Index three and 12 months after therapy. **Results:** Significant decrease in pain intensity ( $p < 0.001$ ) according to Visual Analogue Scale both three months ( $3.0 \pm 1.9$ ) and 12 months after the therapy ( $3.6 \pm 1.8$ ) was observed compared to the pre-procedure level ( $6.1 \pm 1.3$ ). The consumption of analgesic medication according to Medication Quantification Scale before the therapy ( $11.2 \pm 3.6$ ) significantly dropped at three months ( $7.3 \pm 5.0$ ,  $p < 0.001$ ) and 12 months ( $9.3 \pm 7.1$ ,  $p < 0.05$ ), respectively. Common daily functions disability according to Oswestry Disability Index were significantly reduced both three ( $24 \pm 7\%$ ,  $p < 0.001$ ) and 12 months ( $26 \pm 7\%$ ,  $p < 0.01$ ) compared to initial value ( $32 \pm 5\%$ ). No serious complication was noted. **Conclusions:** Radiofrequency lumbar facet denervation is effective and safe technique. The procedure is commonly followed by reduction in chronic analgesic medication.

T. Gabrhelík<sup>1</sup>, M. Adamus<sup>1</sup>,  
M. Pieran<sup>1</sup>, P. Michálek<sup>2</sup>,  
E. Berta<sup>1</sup>

<sup>1</sup>Klinika anesteziologie a resuscitace  
LF UP a FN Olomouc

<sup>2</sup>Department of Anaesthetics, Antrim  
Area Hospital, United Kingdom



MUDr. Tomáš Gabrhelík, Ph.D.  
Klinika anesteziologie  
a resuscitace  
LF UP a FN Olomouc  
I. P. Pavlova 6  
775 20 Olomouc  
e-mail: gabrhelikt@post.cz

Přijato k recenzi: 7. 11. 2008

Přijato do tisku: 26. 1. 2009

### Klíčová slova

bolest v bederní oblasti – minimálně invazivní terapie – radiofrekvenční termoablace – facetová denervace

### Key words

back pain – minimal invasive interventions – radiofrequency thermoablation – facet denervation

## Úvod

Chronickými bolestmi bederní páteře (low back pain) trpí přibližně 6 % populace [1]. Ačkoli dnes víme, že prožívání bolesti a individuální reakce na bolest jsou výsledkem psychologických, sociálních a etnicko-kulturních faktorů, na začátku procesu dominují pocity nociceptivní, neuropatické nebo smíšené bolesti. Proto je obecnou snahou léčit akutní bolest a předejít vzniku chronické bolesti. Pokud bolest přejde do chronické fáze, je nutno k její léčbě přistupovat multidisciplinárně, protože na jejím udržování se podílí mnoho komponent. Chronická bolest bederní páteře se vyvine jen u 8 % pacientů s akutní symptomatikou, přesto tato skupina nemocných spotřebuje 75 % zdrojů vynaložených na léčbu tohoto problému [2].

V léčbě chronických bolestí zad je užívána celá řada farmakologických, rehabilitačních, psychologických a invazivních postupů. Léčba vertebrogenních bolestí se řídí modifikovanou stupňovitou terapií dle WHO, kde farmakologická léčba představuje základní stavební kameny a intervenční terapie ji flexibilně doplňuje (obr. 1) [3]. Jestliže konzervativní postupy selžou nebo mají příliš mnoho nežádoucích účinků, je třeba zvážit použití intervenčních metod. Mezi minimálně invazivní postupy léčby vertebrogenní bolesti patří především radiofrekvenční (RF) léčba bolesti, dále vertebroplastika, kyfoplastika, adheziolýza či epiduroskopie. V léčebných algoritmech mají minimálně invazivní techniky přednost před neuromodulačními a chirurgickými postupy, které jsou náročnější a podstatně dražší. Ve snaze předejít rozvoji chronických potíží a centralizaci bolesti rychlým snížením bolestivého vjemu může být RF terapie v některých případech i metodou první volby. Metody léčby se vhodně doplňují, vše závisí na postupu zvoleném terapeutem. RF terapie má své místo v multidisciplinárních postupech léčby chronické bolesti jako bezpečná, cílená, minimálně invazivní metoda.

## Facetová bolest

Nociceptivní a neuropatická složka bolesti páteře se velmi často prolínají. Nociceptivní vertebrogenní bolest vychází z pohybujících se segmentů páteře. V předním kompartmentu páteře se jedná především o diskogenní bolest, příčinou bolestí v zadním kompartmentu je postižení facetových kloubů. Kombinace obou typů není

běžná. Disk je považován za velmi častý zdroj bolestivého dráždění, je zodpovědný přibližně za 39 % bolestí zad. Incidence facetové bolesti v populaci je různými studii uváděna mezi 15 a 45 % [4]. Sluijter uvádí, že přibližně 20 % vertebrogenních bolestí vychází čistě ze zygoapofyzeálního skloubení [5]. Nociceptivní bolest často provází změny měkkých tkání jako entezopatie, projevy svalové dysbalance nebo lokální svalové hypertonie. Neuropatická bolest může být vyvolána spinální stenózou, radikulárním drážděním, neuropatií nebo myelopatií. Na bolestech zad se mohou dále podílet aktivita sympatického nervového systému a psychologické faktory, které ovlivňují zpracování bolestivého vjemu.

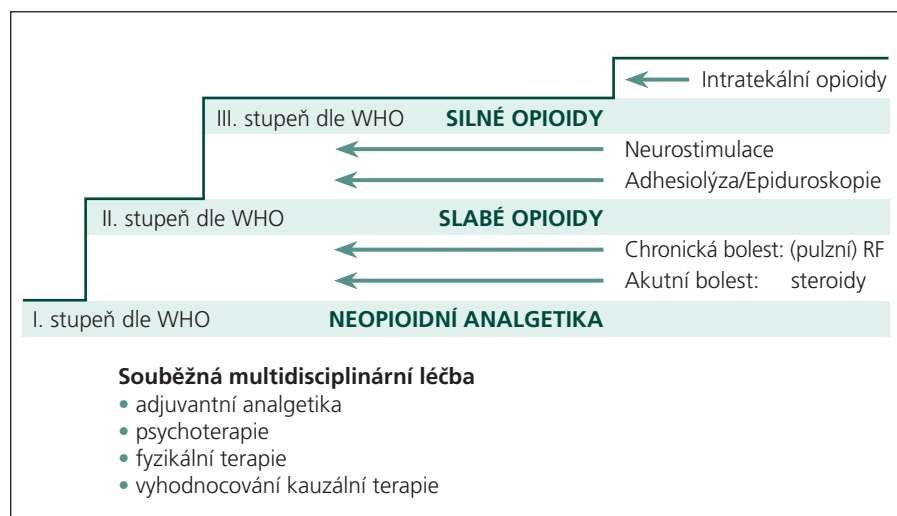
Pečlivá anamnéza a fyzikální vyšetření umožní stanovit přesnou diagnózu a určit segment potíží. Pacienti s typickou facetovou bolestí udávají nárůst bolesti zad při dlouhém stání, sezení a při hyperextenzi trupu, předklon jim však potíže nečiní. Během fyzikálního vyšetření bývá přítomna lokální citlivost při pružení nad bolestivými klouby nebo transverzálními výběžky. Může se též vyskytovat propagace pseudoradikulární bolesti do laterální části hýždě a stehna, potíže distálně od kolene nejsou časté [6]. Inervace facetových kloubů je multisegmentální. Každý kloub je bohatě inervován větvemi (rami mediales) ze dvou až tří nervových kořenů. Ramus posterior se odděluje od spinálního nervu ihned po opuštění foramen intervertebrale a dělí se na mediální a laterální větev. Ramus medialis inervuje face-

tové klouby a muscoli multifidi, zatímco laterální větev inervuje dlouhé zádové svaly a kůži. Pouzdro intervertebrálních kloubů je bohatě inervováno a při degenerativních procesech kloubu se zde uvolňuje značné množství prozánětlivých cytokinů, prostaglandinů, leukotrienů, substance P a dalších mediátorů. Facetová artróza je častější u pacientů s traumatem v anamnéze, avšak mezi stupněm spondylartrózy a intenzitou bolesti je slabý vztah. Zobrazovací metody doplňují diagnostiku, bohužel je jen malá korelace mezi radiologickým nálezem a symptomy. Specifická příčina bolestí zad bývá nalezena jen u 15 % pacientů s bolestmi bederní páteře [1]. Ve většině případů zůstává zdroj bolestí nejasný nebo neodpovídá radiologickému nálezu [7].

## Perkutánní RF facetová denervace

Perkutánní elektrická léčba trigeminální neuralgie byla poprvé provedena v roce 1931 Kirchnerem. RF léčbu spinální bolesti zahájil Shealy, který v roce 1975 popsal RF denervaci lumbárních facet [8]. V roce 1980 byly vyvinuty nové elektrody malých rozměrů pro léčbu spinální bolesti (SMK-systém). Tím se RF stala metodou minimálně invazivní a velmi bezpečnou. Pro dobré klinické výsledky a nízký výskyt nežádoucích účinků zaznamenala RF terapie rychlý rozvoj v celosvětovém měřítku. Od roku 2003 je dostupná i v České republice.

RF terapie je minimálně invazivní metoda léčby bolesti, která využívá působení střídavého elektrického pole o vysoké fre-

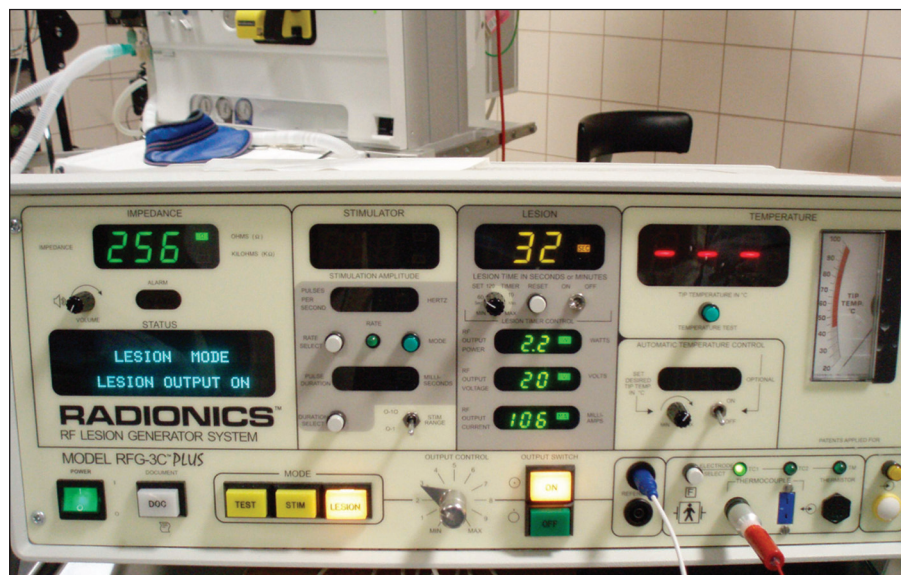


Obr. 1. Zařazení radiofrekvenční léčby do schématu terapie bolesti. Volně podle van Zundert et al [3].

kvenci na nervovou tkáň. Elektrický proud prochází k cílové struktuře přes perkutánně zavedenou izolovanou jehlu s aktivní špičkou. Při průchodu RF proudu tkáně je produkováno teplo, protože okolní tkáň působí jako odpor. Míra produkce tepla závisí na impedanci tkáně, její vodivosti a vaskularizaci [9]. Analgetického účinku je dosaženo tepelnou destrukcí nervových vláken (RF termoablace). Teplota snímaná z aktivního konce elektrody se rovná teplotě v místě léze. Neurodestruktivní působení tepla začíná od 60 °C, kdy jsou koagulovány bílkoviny, za reverzibilní jsou považovány účinky teploty nižší než 45 °C. Tepelný gradient klesá směrem od centra do periferie, takže vzdálenější struktury jsou vystaveny jen nízkým teplotám. Analgetický efekt není dán pouze RF neuroablací, ale také neuromodulačním působením RF pole na nervovou tkáň, při kterém dochází k dočasným elektrofyziologickým změnám ve vedení bolesti. Neuromodulace je základem účinku novější RF metody (pulzní RF terapie), která byla poprvé představena Sluijterem v roce 1998 [10]. Pulzní RF je izotermická, nedestruktivní metoda léčby bolesti, která je využívána především v léčbě bolesti vedené smíšenými nervy.

Indikacemi RF termoablace jsou facetová, diskogenní a sympatikem zprostředkovaná bolest. Neuromodulační efekt pulzní RF se používá především v léčbě neuropatických bolestí smíšených nervů. RF terapie není vhodná pro nekonstantně lokalizovanou nebo generalizovanou bolest, pro pacienty s centrální formou bolesti nebo pro nemocné s výraznou psychickou nadstavbou nebo bolestivým chováním. Před provedením zákroku bývá vhodné provedení psychologického vyšetření. Kontraindikacemi jsou poruchy srážlivosti krve, místní infekce nebo implantované elektronické systémy. Při diagnostické nejistotě je vhodné provést reverzibilní blokádu intraartikulární injekcí lokálního anestetika nebo blokádu nervového zásobení kloubu [11]. Definitivní RF ošetření je pak provedeno na základě výsledku diagnostické blokády. Komplikace léčby mohou být spojeny pouze s mechanickým zaváděním elektrody (poranění cévy nebo nervu).

Základem vybavení je mikroprocesorově řízený generátor RF proudu (obr. 2), jehož součástí je neurostimulátor motorických a senzitivních vláken. Selektivní neurostimulace umožňuje dokonalou kontrolu uložení aktivního hrotu jehly vzhledem



Obr. 2. Radiofrekvenční generátor Radionics RFG-3C Plus, Radionics Inc., USA.

k cílové struktuře. Přístroj měří během procedury teplotu na špičce elektrody a impedanci tkáně, což zvyšuje bezpečnost zákroku. Izolovaná jehla se k cílové struktuře zavádí pod skiaskopickou kontrolou C-ramenem v lokální anestezii, směr jehly je paralelní s rentgenovými paprsky (Tunnel Vision Technique).

### Materiál a metodika

Do klinické studie bylo zařazeno 124 nemocných s facetovou bolestí provázející degenerativní změny zygoapofyzeálních kloubů bederní páteře trvající déle než čtyři měsíce. Ze sledování byli na počátku vyjmuti pacienti s bilaterální facetovou bolestí, se současnou diskogenní bolestí nebo kořenovým drážděním nebo bolestí vyvolanou spinální stenózou. 18 nemocných bylo vyřazeno v průběhu sledování, protože žádali opakovaní RF léčby pro výskyt facetových bolestí kontralaterálně nebo pro bolest jiného typu dříve než za 12 měsíců po výkonu. Výsledný soubor tvořilo 76 nemocných. Jestliže klinický obraz nebo nález na CT či MR nebyl indikací k operaci (např. stabilizace páteře při olistéze) a konzervativní terapie nevedla k ústupu obtíží, byla indikována RF terapie. Při diagnostické nejistotě byla provedena blokáda lokálním anestetikem (celkem 14 nemocných). Sledovali jsme intenzitu bolesti dle vizuální analogové škály (VAS), kde 0 znamená žádnou bolest a 100 maximální bolest. Pacienti vyplňovali ODI dotazník, ve kterém subjektivně hodnotili, do jaké míry bolest omezuje jejich běžné denní činnosti (Oswestry Disability

Index, tab. 1) [12]. Dotazník ODI patří ve světě mezi nepoužívanější testy hodnotící vliv vertebrogenních bolestí na kvalitu života nemocných. Pro naše výzkumné účely jsme test přeložili do češtiny a nezávislý překladač jej přeložil zpětně do angličtiny ve snaze zajistit obsahovou shodu anglické a české verze. Zpětně jsme hodnotili spotřebu analgetické medikace podle škály MQS (Medication Quantification Scale – Version III.) [13]. Škála umožňuje srovnání úrovně analgetické medikace (neopioidních analgetik, opioidů, antiepileptik a antidepresiv), která je podle své analgetické potence a denní dávky přepočítána na číselnou hodnotu umožňující statistické srovnávání. Všechny sledované parametry jsme zaznamenávali před zákrokem, 3 a 12 měsíců po RF ošetření. Hodnoceny byly také případné komplikace léčby. Všichni nemocní byli poučeni o povaze zákroku i jeho rizicích a podepsali informovaný souhlas schválený etickou komisí. Kontraindikacemi RF terapie byly poruchy srážlivosti krve, místní infekce a implantované elektronické systémy.

RF termolýze ramus medialis k denervaci bederního facetového kloubu byly prováděny podle stejného protokolu na operačním sálu pod skiaskopickou navigací. Pacienti byli při zákrocích na bederní páteři v pronační poloze s elevovanými pažemi. Skiaskopicky byly lokalizovány příslušné obratle v zadopřední projekci. Zesilovač C-ramene byl posunut kraniokaudálně tak, aby došlo k zarovnání krycích ploch obratlů. Poté byl zesilovač rotován do šikmé projekce v úhlu přibližně 10°. Po označení

Tab. 1. Oswestry Disability Index (ODI), verze 2.0. Volně dle Fairbank et al [12].

**Oddíl 1: Intenzita bolesti**

- Toleruji bolest bez analgetik (0 b)
- Bolest mě obtěžuje, ale nepotřebuji analgetika (1 b)
- Analgetika mi zcela uleví od bolesti (2 b)
- Analgetika mi přináší slušnou úlevu od bolestí (3 b)
- Analgetika mi přináší malou úlevu od bolestí (4 b)
- Analgetika mi nepřinášejí úlevu od bolestí a neužívám je (5 b)

**Oddíl 2: Osobní péče**

- Postarám se o sebe, aniž pociťuji bolest (0 b)
- Postarám se o sebe, ale pociťuji bolest (1 b)
- Postarat se o sebe mi působí bolest, jsem pomalý a opatrný (2 b)
- Zvládnou většinu mé osobní péče, ale potřebuji pomoc jiné osoby (3 b)
- Denně potřebuji pomoc s osobní péčí (4 b)
- Neobléknu se, umyji se s obtížemi a zůstávám na lůžku (5 b)

**Oddíl 3: Zvedání**

- Zvedám těžké předměty bez bolesti (0 b)
- Zvedám těžké předměty, což mi způsobuje bolest (1 b)
- Kvůli bolesti nezvednu těžké předměty z podlahy; mohu je ale zvedat, jsou-li vhodně umístěny (2 b)
- Kvůli bolesti nemohou zvedat těžké předměty, mohu ale zdvihat středně těžké předměty (3 b)
- Mohu zvednout pouze velmi lehké předměty (4 b)
- Nemohu nic zdvihat ani nést (5 b)

**Oddíl 4: Chůze**

- Bolest mě neomezuje v chůzi na žádnou vzdálenost (0 b)
- Bolest mě omezuje ujít více jak 1,5 km (1 b)

- Bolest mě omezuje ujít více jak 800 m (2 b)
- Bolest mě omezuje ujít více jak 400 m (3 b)
- Chodit mohu pouze s dopomocí berlí nebo hole (4 b)
- Většinu doby jsem na lůžku, na toaletu se musím „doplazit“ (5 b)

**Oddíl 5: Sezení**

- Mohu sedět kdekoli jak dlouho chci (0 b)
- Mohu sedět pouze ve své oblíbené židli jak dlouho chci (1 b)
- Kvůli bolesti nemohu sedět déle jak 1 hod (2 b)
- Kvůli bolesti nemohu sedět déle jak 30 min (3 b)
- Kvůli bolesti nemohu sedět déle jak 10 min (4 b)
- Kvůli bolesti nemohu vůbec sedět (5 b)

**Oddíl 6: Stání**

- Mohu stát libovolně dlouho bez bolesti (0 b)
- Mohu stát libovolně dlouho, ale mám bolesti (1 b)
- Kvůli bolesti nemohu stát déle jak 1 hod (2 b)
- Kvůli bolesti nemohu stát déle jak 30 min (3 b)
- Kvůli bolesti nemohu stát déle jak 10 min (4 b)
- Pro bolesti nemohu vůbec stát (5 b)

**Oddíl 7: Spaní**

- Bolest mě ve spaní vůbec neomezuje (0 b)
- Mohu dobře spát jen díky tabletám (1 b)
- I když si vezmu tablety, nemohu spát déle jak 6 hod (2 b)
- I když si vezmu tablety, nemohu spát déle jak 4 hod (3 b)
- I když si vezmu tablety, nemohu spát déle jak 2 hod (4 b)
- Kvůli bolesti nemohu vůbec spát (5 b)

**Oddíl 8: Sexuální život**

- Mám normální sexuální život, který nezpůsobuje další bolest (0 b)
- Mám normální sexuální život, který ale způsobuje bolest (1 b)
- Můj sexuální život je téměř normální, ale velice bolestivý (2 b)
- Můj sexuální život je výrazně omezen bolestí (3 b)
- Kvůli bolesti nemám téměř žádný sexuální život (4 b)
- Bolest mi znemožňuje sexuální život (5 b)

**Oddíl 9: Společenský život**

- Vedu normální společenský život bez bolesti (0 b)
- Vedu normální společenský život, ten mi ale zvyšuje bolest (1 b)
- Bolest nemá na můj společenský život téměř žádný vliv kromě náročných zájmů – např. tanec (2 b)
- Bolest mi omezila společenský život; do společnosti nechodím tak často jako dříve (3 b)
- Bolest mi omezila společenský život, který se odehrává již jen u mě doma (4 b)
- Pro bolest nevedu společenský život (5 b)

**Oddíl 10: Cestování**

- Mohu cestovat kamkoliv bez bolesti (0 b)
- Mohu cestovat kamkoliv, ale mám bolesti (1 b)
- Bolesti jsou výrazné, ale zvládnou cesty delší než 2 hod (2 b)
- Bolest mě omezuje na cestování kratší 1 hod (3 b)
- Bolest mě omezuje na nezbytné cesty kratší než 30 min (4 b)
- Bolest mi neumožňuje cestovat jinam než k lékaři (5 b)

Interpretace ODI skóre – sečtete body ze všech sekcí a vynásobte dvěma, výsledek odpovídá úrovni omezení v procentech. Minimální omezení (0–20 %), střední omezení (21–40 %), těžké omezení (41–60 %), invalidita (61–80 %), pacient je uvázan na lůžko nebo agravuje své obtíže (81–100 %).

místa vpichu jsme provedli místní anestezii 1% trimekainem. Souběžně s osou C-ramene (Tunnel Vision Technique) byla zavedena 20-G radiofrekvenční izolovaná jehla s 5mm aktivním hrotem (TycoHealthcare, USA) a směřována k horní hraně baze processus transversus obratle (obr. 3).

Vzhledem k multisegmentální inervaci facetových kloubů byla cílovou strukturou postižená etáž bederní páteře a vždy i segment nad místem potíží. Po kontaktu hrotu jehlové elektrody s kostí jsme správné uložení jehly zkontrolovali skiaskopicky v laterální projekci mobilním C-ramenem. Hrot

jehly v boční projekci nesmí nikdy ležet před imaginární linií spojující zadní okraje intervertebrálních foramen. Selektivní stimulace senzitivních a motorických vláken poskytuje další kontrolu správného uložení elektrody a vylučuje blízkost kořene spinálního nervu. Při stimulaci senzitivních vlá-

ken (50 Hz) byla hledanou odpovědí bolest nebo tlak v místě vpichu při napětí menším než 0,5 V. Stimulace motorických vláken (2 Hz) vyvolala svalové záškuby muscui multifidi při napětí dvojnásobném než byl senzitivní stimulační proud nebo větším než 0,8 V. Pokud se objevily svalové záškuby vyvolané drážděním spinálních nervů, změnili jsme místo uložení jehlové elektrody. Po pozitivním výsledku neurostimulace jsme aplikovali 1 ml 1% trimekainu k zajištění analgezie během neuroablace ramus medialis spinálního nervu. Po jedné minutě jsme v každé etáži provedli RF termolézi při teplotě 80 °C po dobu 60 s ve dvou cyklech (RF generátor Radionics 3, Radionics Inc., USA). Po zákroku byly sledovány vitální funkce pacientů po dobu dvou hodin na operačním lůžku. Před propuštěním byla zhodnocena bolest, dále stav místa vpichu jehly a celkové neurologické funkce. Nemocný obdržel kontaktní telefonní číslo pro nahlášení případných komplikací léčby.

Získané údaje jsme analyzovali pomocí statistického softwarového balíku InStat® (GraphPad, v. 3,06; <http://www.graphpad.com>). Normalitu rozložení dat jsme posuzovali testem dle Kolmogorova-Smirnova. K určení významnosti rozdílů mezi muži a ženami jsme použili nepárový t-test nebo Mann-Whitney test. Vývoj intenzity bolesti (VAS), parametry MQS a ODI jsme porovnali analýzou rozptylu opakovaných měření (ANOVA) nebo Friedmanovým testem

s příslušnými post-hoc testy. Výsledky jsou vyjádřeny jako průměr ± směrodatná odchylka, za statisticky významnou jsme považovali hodnotu  $p < 0,05$ .

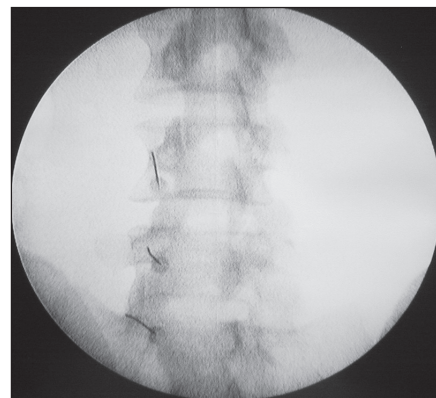
### Výsledky

V období od ledna 2006 do května 2008 jsme ošetřili 76 nemocných (32 mužů, 44 žen), průměrný věk byl  $52,6 \pm 10,9$  let, BMI  $32,94 \pm 4,74 \text{ kg m}^{-2}$ . Jediným parametrem, u kterého jsme prokázali rozdíly mezi muži a ženami, byl ODI 3 (muži  $22,0 \pm 6,4$ ; ženy  $25,6 \pm 7,6$ ;  $p = 0,032$ ). V ostatních sledovaných parametrech, včetně demografických, jsme neprokázali rozdíly mezi pohlavími. Proto jsme obě skupiny (muži, ženy) analyzovali jako jediný soubor.

VAS před léčbou  $6,1 \pm 1,3$ ; po třech měsících byl patrný výrazný pokles na  $3,0 \pm 1,9$  ( $p < 0,001$ ). Po 12 měsících byla hodnota VAS  $3,6 \pm 1,8$ . Ve srovnání se stavem před léčbou tedy efekt po roce stále přetrvával ( $p < 0,001$ ), ve srovnání se stavem tři měsíce po léčbě však byl o něco slabší (ale na hranici statistické významnosti ve srovnání se stavem tři měsíce po léčbě).

ODI před léčbou byl průměrně  $32 \pm 5 \%$ , tři měsíce po ošetření poklesl na  $24 \pm 7 \%$  ( $p < 0,001$ ) a po roce od ošetření o něco vzrostl ( $26 \pm 7 \%$ ,  $p < 0,01$  vs stav po třech měsících), ale stále byl významně nižší než před ošetřením ( $p < 0,01$ ; graf 1).

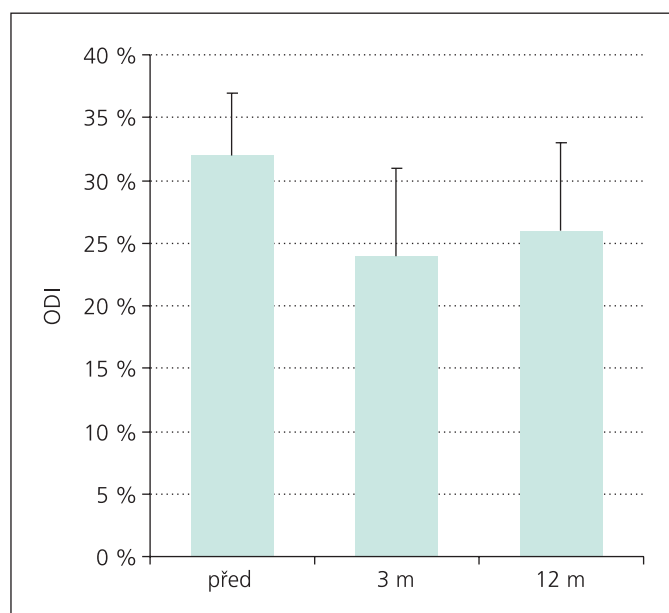
Při hodnocení parametru MQS nebyla jeho hodnota u některých nemocných k dis-



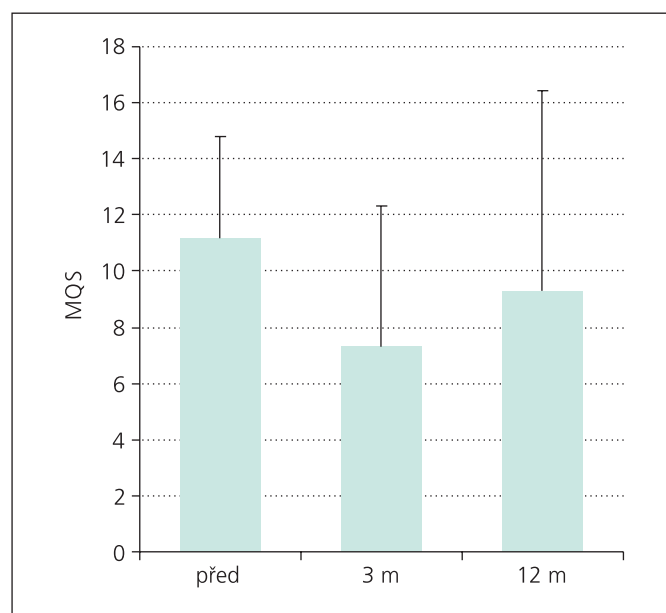
Obr. 3. Perkutánní bederní facetová denervace – skioskopický snímek v šikmé projekci 10° se zavedenými jehlovými elektrodami k bázím příčných výběžků obratlů.

pozici. Tito sledovaní analgetika neuzívali vůbec nebo jen nárazově při nesnesitelné bolesti, proto jsme je z hodnocení vyřadili a výpočet provedli u redukováného vzorku nemocných (21 mužů, 33 žen). Před ošetřením byla hodnota indexu MQS  $11,2 \pm 3,6$ . Tři měsíce po léčbě index významně poklesl ( $7,3 \pm 5,0$ ;  $p < 0,001$ ). Tento pokles oproti stavu před léčbou přetrvával v menší míře i po roce ( $9,3 \pm 7,1$ ;  $p < 0,05$ ). Prokázali jsme opětovné zvyšování indexu MQS – jeho nárůst od třetího do 12. měsíce po léčbě je statisticky významný ( $p < 0,05$ ; graf 2).

Nezaznamenali jsme žádnou vážnou komplikaci. Čtyři nemocní udávali bolest



Graf 1. Hodnoty Oswestry Disability Index (ODI) před ošetřením, 3 měsíce a 12 měsíců po něm (průměr a směrodatná odchylka).



Graf 2. Hodnoty Medication Quantification Scale (MQS) před ošetřením, 3 měsíce a 12 měsíců po něm (průměr a směrodatná odchylka).

## RADIOFREKVENČNÍ TERAPIE FACETOVÝCH BOLESTÍ BEDERNÍ PÁTEŘE

v místě vpichu po dobu delší než dva dny, jeden pacient referoval prodloužené krvácení z vpichu (před léčbou nezastavil užívání kyseliny acetylsalicylové).

### Diskuze

Chronické bolesti bederní páteře jsou nejčastější diagnózou mezi bolestmi nenádorového původu. Pokud selžou konzervativní postupy (farmakoterapie, rehabilitace), je vhodné do léčebného algoritmu zařadit intervenční terapii. Běžně užívaným a relativně nenáročným postupem je injekce lokálního anestetika (LA) s kortikoidem nebo bez něho intraartikulárně nebo k mediální větvi spinálního nervu. Někteří autoři preferují intraartikulární aplikaci LA s kortikoidem [14]. Je nezbytné zdůraznit, že při této metodě je kladen striktní požadavek na aplikaci maximálně 0,5 ml směsi intraartikulárně, neboť hrozí ruptura kloubního pouzdra. Manchikanti et al naopak ve své prospektivní randomizované studii prezentují nejméně 50% úlevu od bolesti u 82% sledovaných po dobu průměrně 15 týdnů po provedené blokadě ramus medialis s aplikací LA s kortikoidem i bez něho [15].

Radiofrekvenční denervace facet je minimálně invazivní perkutánní metoda, která snižuje bolest aplikací radiofrekvenčního proudu. Po pozitivní diagnostické blokadě následuje RF termolýze či pulzní RF mediální větve ramus posterior spinálního nervu. Sluijter preferuje pulzní RF ramus medialis [8] jako bezpečnou nedestruktivní neuromodulační metodu. Jiní autoři naopak považují za efektivnější RF facetovou rizotomii [16]. Dosud nebyla publikována rozsáhlejší randomizovaná studie porovnávací efektivitu obou metod. Sanders pak používá intraartikulární facetovou RF denervaci [17], tato metoda je však kritizována pro možné iatrogenní poškození kapsuly kloubu jehlou.

Efektivita RF facetové denervace prezentované v různých studiích je kontroverzní. Dvě randomizované dvojité slepé studie neprokázaly signifikantní efekt ve srovnání s placebem, i když v obou skupinách došlo ke snížení bolestí [18,19]. Jiné prokázaly pozitivní krátkodobé i dlouhodobé snížení bolestí a funkční disability [16,20]. V roce 2007 prezentovali Gofeld et al výsledky desetiletého prospektivního auditu sledujícího efektivitu facetové denervace. Z celkového počtu 174 nemocných vykázalo 68,4% sledovaných nejméně 50% snížení bolestí dle VAS, které trvalo 6 až

24 měsíců [21]. Podobně Nath et al uvádějí ve dvojité slepé studii z roku 2008 signifikantně vyšší úspěšnost RF rizotomie ve srovnání s placebem [22]. Délka efektu RF terapie facetové bolesti se pohybuje mezi 3 až 24 měsíci se střední hodnotou kolem 10 měsíců [23]. Retrospektivní studie provedená Northem et al ukázala, že 45% pacientů udávalo více než 50% úlevu od bolesti po dvou letech [24].

V roce 2003 byly prezentovány dvě review studie do té doby publikovaných randomizovaných studií [25,26]. Obě prokázaly, že úroveň studií sledujících efektivitu RF facetové denervace je dle medicíny založené na důkazech (EBM) na stupni III a IV, a to především kvůli rozdílným vstupním a vylučovacím kritériím, krátké době sledování a nestandardizovaným postupům léčby. Také poslední review studie z roku 2008 poukazuje na nedostatečnou úroveň důkazů dle EBM především díky rozdílům ve výběru nemocných, rozdílné diagnostice a technice léčby [27].

RF léčba bolesti je v České republice používána od roku 2003 [28]. Největší zkušenosti byly získány právě v oblasti bederní páteře, kde jsou prováděny všechny uvedené procedury kromě anuloplastiky a nukleoplastiky. Klinické zkušenosti s výsledky léčby facetové bolesti jsou i přes dosud chybějící evidenci dle zásad EBM velmi dobré. Při správné indikaci a vyloučení psychogenní nadstavby a centralizace chronické bolesti se jedná o efektivní metodu léčby bolesti při minimálních rizicích. Naše studie jednoznačně prokázala efekt RF denervace facet v léčbě bolestí bederní páteře po třech měsících ve všech hodnocených parametrech (VAS, ODI, MQS). Všechny však mají tendenci při sledování po 12 měsících odeznívat (i když je toto vyhasínání efektu někdy na hranici statistické významnosti). Protože však RF facetová denervace patří mezi minimálně invazivní a relativně nenáročnou metodu léčby chronických bolestí zad, můžeme terapii bez problémů opakovat. V praxi se léčba opakuje většinou dle klinického stavu pacientů, při nárůstu bolestí. Závěry naší studie ukazují na možnost načasování opakované RF léčby podle pravidelných kontrol některých ukazatelů úrovně bolestí bederní páteře (VAS, MQS, ODI).

### Závěr

Minimálně invazivní metody léčby nabízejí nové perspektivy pro pacienty trpící chro-

nickou vertebrogenní bolesti, která ne reaguje na konvenční terapii. RF terapie je účinná, velmi bezpečná a často umožňuje redukovat analgetickou léčbu. V případě návratu potíží je snadno opakovatelná. Tato metoda by měla pro svou nenáročnost, bezpečnost a nižší nákladnost předcházet použití invazivnějších metod, jako jsou implantace epidurálních či subarachnoidálních katétrů s porty, neuromodulační techniky nebo chirurgická léčba. Nezanedbatelným argumentem je i snížení preskripce analgetik, počtu hospitalizačních dní a operačních zákroků.

### Literatura

1. Spitzer WO, LeBlanc FE, Dupuis M. Scientific approach to the assessment and management of activity-related spinal disorders. Report of the Quebec Task Force on Spinal disorders. *Spine* 1987; 12 (Suppl 7): S1–S59.
2. Masquelier E, le Polain B, Vissers K, Crombez G, De Laet A. Ruggijn in België: een epidemiologische enquête. *Newsletter Belgian Pain Society* 2002: 11.
3. van Zundert J, Raj P, Erdine S, van Kleef M. Application of radiofrequency treatment in practical pain management: state of the art. *Pain Practice* 2002; 2(3): 269–278.
4. Manchikanti L, Manchikanti KN, Manchukonda R, Cash KA, Damron KS, Pampati V et al. Evaluation of lumbar facet joint nerve blocks in the management of chronic low back pain: preliminary report of a randomized, double-blind controlled trial: clinical trial NCT00355914. *Pain Physician* 2007; 10(3): 425–440.
5. Sluijter ME. Mechanisms of back pain and sciatica. Abstracts of The First Maastricht Workshop on Radiofrequency in the treatment of spinal pain 1997: 70.
6. Fukui S, Ohseto K, Shiotani M, Ohno K, Karasawa H, Naganuma Y. Distribution of referred pain from the lumbar zygoapophyseal joints and dorsal rami. *Clin J Pain* 1997; 13(4): 303–307.
7. Jensen MC, Brant-Zawadzki MN, Obuchowski N, Modic MT, Malkasian D, Ross JS. Magnetic resonance imaging of the lumbar spine in people without back pain. *New Engl J Med* 1994; 331(20): 69–73.
8. Shealy CN. Percutaneous radiofrequency denervation of spinal facets. Treatment for chronic back pain and sciatica. *J Neurosurg* 1975; 43(4): 448–451.
9. Sluijter ME. Radiofrequency, part I. Meggen: Flivo-Press SA 2001.
10. Sluijter ME, van Kleef M. Characteristics and mode of action of radiofrequency lesions. *Curr Rev Pain* 1998; 2: 143–50.
11. Marks RC, Houston T, Thulbourne T. Facet joint injection and facet nerve block: a randomised comparison in 86 patients with chronic low back pain. *Pain* 1992; 49(3): 325–328.
12. Fairbank JC, Pynsent PB. The Oswestry Disability Index. *Spine* 2000; 25(22): 2940–2952.
13. Harden RN, Weiland SR, Remble TA, Houle TT, Colio S, Steedman S et al. Medication Quantification Scale Version III: update in medication classes and revised detriment weights by survey of American Pain Society Physicians. *J Pain* 2005; 6(6): 364–371.
14. Ackerman WE jr, Ahmad M. Pain relief with intraarticular or medial branch nerve blocks in patients with positive lumbar facet joint SPECT imaging: a 12-week outcome study. *South Med J* 2008; 101(9): 931–934.

15. Manchikanti L, Singh V, Falco FJ, Cash KA, Pampati V. Lumbar facet joint nerve blocks in managing chronic facet joint pain: one-year follow-up of a randomized, double-blind controlled trial. *Pain Physician* 2008; 11(2): 121–132.
16. Tzaan WC, Tasker RR. Percutaneous radiofrequency facet rhizotomy—experience with 118 procedures and reappraisal of its value. *Can J Neurol Sci* 2000; 27(2): 125–130.
17. Sanders M. Application of radiofrequency lesions in patients suffering from chronic pain. Thesis Vrije Universiteit Amsterdam 1998: 77–86.
18. Leclaire R, Fortin L, Lambert R, Bergeron YM, Rosignol M. Radiofrequency facet joint denervation in the treatment of low back pain: a placebo-controlled clinical trial to assess efficacy. *Spine* 2001; 26(13): 1411–1416.
19. van Wijk RM, Geurts JW, Wynne HJ, Hammink E, Buskens E, Lousberg R et al. Radiofrequency denervation of lumbar facet joints in the treatment of chronic low back pain: a randomized, double-blind, sham lesion-controlled trial. *Clin J Pain* 2005; 21(4): 335–344.
20. Van Kleef M, Barendse GA, Kessels A, Voets HM, Weber WE, de Lange S. Randomized trial of radiofrequency lumbar facet denervation for chronic low back pain. *Spine* 1999; 24(18): 1937–1942.
21. Gofeld M, Jitendra J, Faclier G. Radiofrequency denervation of the lumbar zygapophyseal joints: 10-year prospective clinical audit. *Pain Physician* 2007; 10(2): 291–300.
22. Nath S, Nath CA, Pettersson K. Percutaneous lumbar zygapophyseal (facet) joint neurotomy using radiofrequency current, in the management of chronic low back pain: a randomized double-blind trial. *Spine* 2008; 33(12): 1291–1297.
23. Schofferman J, Kine G. Effectiveness of repeated radiofrequency neurotomy for lumbar facet pain. *Spine* 2004; 29(21): 2471–2473.
24. North RB, Han M, Zahurak M, Kidd DH. Radiofrequency lumbar facet denervation: analysis of prognostic factors. *Pain* 1994; 57(1): 77–83.
25. Slipman CW, Bhat AL, Gilchrist RV, Issac Z, Chou L, Lenrow DA. A critical review of the evidence for the use of zygapophyseal injections and radiofrequency denervation in the treatment of low back pain. *Spine J* 2003; 3(4): 310–316.
26. Niemisto L, Kalso E, Malmivaara A, Seitsalo S, Hurri H. Radiofrequency denervation for neck and back pain. A systematic review of randomized controlled trials. *Cochrane Database Syst Rev* 2003; 1: CD004058.
27. van Boxem K, van Eerd M, Brinkhuize T, Patijn J, van Kleef M, van Zundert J. Radiofrequency and pulsed radiofrequency treatment of chronic pain syndromes: the available evidence. *Pain Pract* 2008; 8(5): 385–393.
28. Gabrhelík T, Michálek P. Radiofrekvencní léčba bolesti. *Anest intenziv Med* 2004; 15(4): 197–203.

[www.vnitrnilekarstvi.cz](http://www.vnitrnilekarstvi.cz)