proLékaře.cz | 26.11.2026

Aktinomykóza mozku – kazuistiky

Brain Actinomycosis – Case Reports

Souhrn

Aktinomykóza centrálního nervového systému (CNS) je vzácné onemocnění, které se manifestuje jen u několika procent pacientů s aktinomykózou. Uvádíme kazuistiky dvou pacientů s mozkovým abscesem vyvolaným aktinomycetami. První pacient měl solitární absces s histologickým potvrzením aktinomykózy, druhý pacient vícečetný absces s kultivačním průkazem původce. Léčba pacientů spočívala v neurochirurgickém zákroku a v podání benzylpenicilinu. První pacient, s roční antibiotickou léčbou se zhojil s minimálními následky, druhý pacient po čtyřech měsících léčby zemřel na progresi aktinomykózy a přidružené komplikace.

Abstract

Actinomycosis of the central nervous system is rare. Only a few percents of patients hospitalized with actinomycosis develop CNS involvement. Two cases of actinomycotic brain abscess are presented. The diagnosis of the first patients with solitary abscess was established by histological examination. Culture of the multiple brain abscess of the second patient yielded *Actinomyces*. The treatment included neurosurgery therapy and prolonged administration of benzylpenicillin. The first patient with one-year antibiotic treatment was cured with minimal sequelae. The second patient died after 4 months because of progression of actinomycosis and other serious complications.

L. Petroušová[1], L. Rožnovský[1], T. Hrbáč[2], J. Jančová[3]

[1] Klinika infekčního lékařství FN Ostrava
[2] Neurochirurgická klinika FN Ostrava
[3] Odbor mikrobiologie a parazitologie, Zdravotní ústav se sídlem v Ostravě

✉
MUDr. Lenka Petroušová
Klinika infekčního lékařství
FN Ostrava
17. listopadu 1790
708 00 Ostrava
e-mail:
lenka.petrousova@fnspo.cz

Přijato k recenzi: 20. 11. 2008
Přijato do tisku: 12. 2. 2009

Klíčová slova

aktinomykóza – absces mozku – operace – antibiotika

Key words

actinomycosis – brain abscess – surgery – antibiotics

proLékaře.cz | 26.11.2026

Úvod

Aktinomykóza se většinou manifestuje jako cervikofaciální, abdominální a torakální forma. Aktinomykóza CNS je vzácné onemocnění, postihuje 2–3 % pacientů s aktinomykózou, jen ojediněle je uváděn výskyt až u 15 % pacientů [1–4]. Grampozitivní anaerobní aktinomycety se fyziologicky nacházejí na sliznicích v orofaryngu, v zažívacím traktu a v ženském pohlavním ústrojí [1]. Rizikovým faktorem pro vznik aktinomykózy CNS jsou chronické zubní infekce, chronická otitida či mastoiditida, chirurgický zásah v gastrointestinálním traktu, defekt septa síní, případně zavedené nitroděložní tělísko [1–3,5].

V literatuře jsou uváděny jednotlivé kazuistiky aktinomykózy CNS, větší soubor 70 pacientů popisuje Smego [5]. V uvedeném souboru mělo 67 % pacientů mozkový absces, 13 % pacientů meningitidu či meningoencefalitidu, 6 % subdurální empyem a 6 % pacientů epidurální absces. Symptomy onemocnění, na rozdíl od jiných infekcí CNS, se u pacientů s aktinomykózou CNS rozvíjejí postupně a většinou předcházejí diagnostice až o dva měsíce [1].

V našem sdělení uvádíme kazuistiky dvou pacientů s aktinomykózou CNS.

Kazuistika 1

Muž ve věku 59 let měl v anamnéze infarkt myokardu, chronickou ischemickou chorobu srdeční a chronickou obstrukční chorobu bronchopulmonální. Byl silný kuřák s pravidelnou konzumací alkoholu.

Od března 2003 měl pacient občasné závratě a pády. V srpnu 2003 vznikla dysartrie, zhoršila se chůze s omezením hybnosti pravé horní končetiny. Vyšetření počítačovou tomografií (CT) prokázalo expanzivní proces v pravé mozečkové hemisféře. Pacient měl současně ložiskový proces v plících, laboratorně mírně zvýšenou hodnotu C reaktivního proteinu (50 mg/l) bez další elevace zánětlivých parametrů. Pro podezření na metastatické postižení mozku byla provedena extirpace ložiska v pravé mozečkové hemisféře na Neurochirurgické klinice Fakultní nemocnice Ostrava. Na CT mozku z prvního pooperačního dne je zobrazena postextirpační kavita bez zbytků tumoru, rozsah kavity odpovídá původnímu zánětlivému postižení mozku (obr. 1).

Histologické vyšetření potvrdilo aktinomykózu průkazem zánětlivého procesu

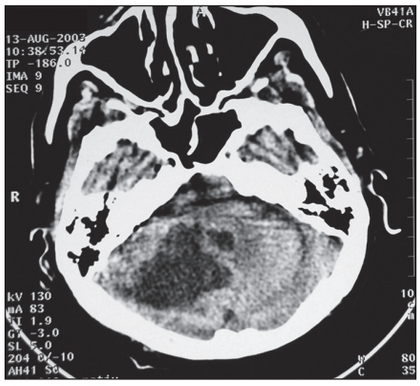

Obr. 1. CT mozku – pooperační kavita odpovídající rozsahem zánětlivému tumoru.



Obr. 2. Magnetická rezonance – rezidua po aktinomykóze v mozečku.

s přítomností drúz vláknitých mikroorganizmů. Kultivační vyšetření z operační rány aktinomycety nezachytilo, nález mikroaerofilního streptokoka a *Enterococcus faecalis* byl hodnocen jako kontaminace.

Pacient byl do obdržení výsledku histologického vyšetření 12 dnů léčen cefotaximem (6 g denně), amikacinem (1 g denně) a ketokonazolem (200 mg denně). Po obdržení histologického nálezu byl pacient přeložen na Kliniku infekčního lékařství FN Ostrava a tam byla zahájena intravenózní léčba benzylpenicilinem v dávce 40 milionů jednotek denně. Při přijetí byl pacient o hmotnosti 71 kg afebrilní, imobilní, s pravostrannou neocerebellární symptomatologií. CT plic prokázalo pruhovité stíny v pravém horním laloku dosahující od struktur mediastina až ke stěně hrudní. Bronchoskopické vyšetření vyloučilo tumor plic, kultivace bronchoalveolální laváže byla negativní. Ve druhém týdnu hospitalizace měl pacient krátkodobý delirantní stav, který byl zvládnut neuroleptiky a antipsychotiky, vzhledem k afebrilnímu průběhu a rychlému zlepšení stavu nebyla provedena lumbální punkce. Pacient byl dva měsíce imobilní. Onemocnění se komplikovalo bakteriální bronchopneumonií, hypotenzí s nutností dlouhodobé léčby vazopresory a vznikem sakrálního dekubitu. Celková doba léčby benzylpenicilinem byla 60 dnů, denní dávka 40 milionů jednotek byla rozdělena do čtyř dávek, podávána byla do centrální žíly. Pacient léčbu toleroval dobře. Pro léčbu komplikací byl navíc aplikován ciprofloxaxin, chloramfenikol, fluconazol a další symptomatická léčba. Do jednoho roku od operace následovala perorální léčba fenoxymetylpenicilinem v dávce 4,5 milionů jednotek denně.

Hospitalizace na infekčním oddělení trvala tři měsíce, při jejím ukončení měl pacient na CT mozku jen pooperační změny, byl schopen chůze s oporou a měl mírnou pravostrannou mozečkovou symptomatologii. Další hospitalizace v léčebně dlouhodobě nemocných a v rehabilitačním ústavu trvala čtyři měsíce. Za rok od operace u pacienta přetrvávala pouze horší hybnost pravostranných končetin. Magnetická rezonance mozku prokázala setrvalé pooperační změny (obr. 2).

Kazuistika 2

Muž ve věku 72 let, neměl chronické choroby ani trvalou medikaci. V květnu 2007 byl přijat na spádovou neurologii pro závratě a náhle vzniklou levostrannou hemiparézu. CT mozku prokázalo hypodenzní ložisko parietookcipitálně vpravo s podezřením na absces CNS. Pacient byl léčen ceftriaxonem, ale za pět dnů došlo ke zhoršení stavu se somnolencí a levostrannou hemiplegií. Na spádovém neurochirurgickém pracovišti byla provedena trepanopunkce abscesu, do dutiny byl aplikován vankomycin a pacient léčen cefalosporiny 3. generace. Po výkonu se zlepšil neurologický nález, pacient byl plně při vědomí, měl zbytkovou levostrannou hemiparézou. V punktátu z abscesu bylo kultivačně prokázáno *Actinomyces* sp., další druhové určení se nezdařilo. Za 12 dnů po operaci byl pacient přeložen na spádové neurologické oddělení a tam pokračovala následující antibiotická léčba: ceftriaxonem (1 g denně, 24 dnů), pak benzylpenicilinem (40 milionů jednotek denně, 10 dnů), poté cefotaximem (6 g denně) s gentamicinem po dobu 10 dnů.

Za tři dny po vysazení antibiotické léčby, přibližně za dva měsíce po operaci, došlo ke

proLékaře.cz | 26.11.2026

zhoršení neurologického stavu ve smyslu kvalitativní poruchy vědomí. Kontrolní CT mozku prokázalo nové ložisko v druhé hemisféře, znovu parietookcipitálně. V lumbální punkci byl zánětlivý likvor s počtem elementů 891 × 10^9/l, převahou lymfocytů a s bílkovinou 2,5 g/l.

Pacient byl přeložen na Kliniku infekčního lékařství FN Ostrava. Při přijetí u pacienta o hmotnosti 75 kg dominovala výrazná kvalitativní porucha vědomí s levostrannou hemiparézou. Základní laboratorní parametry byly v normě. U pacienta znovu byla zahájena léčba benzylpenicilinem v denní dávce 40 milionů jednotek rozdělené do čtyř dávek. Při aplikaci antibiotik do periferní žíly na začátku léčby se opakovaně rozvinula flebitida, po zajištění centrální žíly byla již léčba tolerována dobře. Neurochirurg neindikoval akutní výkon. Kontrolní CT mozku za dva týdny neprokázalo jednoznačné ložisko abscesu. Klinicky však docházelo k postupnému zhoršení kvalitativní poruchy vědomí. Další CT mozku s odstupem tří týdnů již zjistilo absces v okcipitálním rohu levé komory (obr. 3). Za 5 dnů od CT vyšetření byla provedena stereotaktická punkce abscesu. Na aktuálním CT před výkonem byla patrná progrese změn (obr. 4). Při neurochirurgickém výkonu měl absces tuhé pouzdro, obsahoval šedozelené hmoty, které byly kultivačně sterilní. Za 48 hod po operaci se rozvinul maligní edém mozku s nutností umělé plicní ventilace. Další průběh byl komplikován sepsí (etiologicky *Klebsiella pneumoniae*), rozsáhlým podkožním emfyzémem po zavedení tracheostomické kanyly a ventilátorovou bronchopneumonií (etiologicky *Pseudomonas aeruginosa*). Pacient byl léčen benzylpenicilinem 47 dnů. V léčbě komplikací byl podáván cefotaxim a meropenem, které jsou rovněž účinné na aktinomycety, dále ciprofloxacin a fluconazol. I přes další rozsáhlou symptomatickou terapii došlo k rozvoji multiorgánového selhání, pacient zemřel po 12 týdnech hospitalizace na Klinice infekčního lékařství, celkově pět měsíců od začátku onemocnění.

Při pitvě byl zjištěn mozkový absces, ve kterém nebyly prokázány aktinomycety kultivačně ani histologicky, což ale vzhledem k dlouhodobé antibiotické léčbě není překvapivé. V plících byl nalezen absces v levém horním laloku, znovu bez průkazu aktinomycet, přitom mikroskopicky

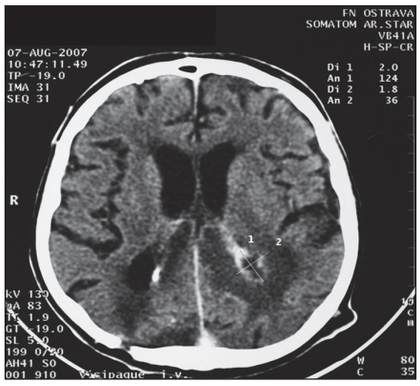

Obr. 3. CT mozku – absces okcipitálně vpravo.

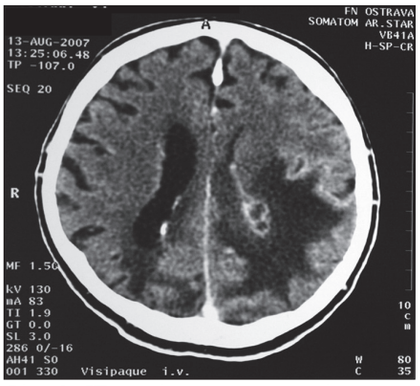

Obr. 4. CT mozku – progrese abscesu okcipitálně vpravo.

byly prokázány mikroorganizmy rodu *Aspergillus*. Na snímku plic během života pacienta nebyl patologický nález zřetelný, ale CT plic nebylo provedeno. Je pravděpodobné, že se jednalo o ložisko aktinomykózy v plících, které bylo primárním zdrojem pro mozkovou aktinomykózu. Ložisko v plících bylo asi následně kolonizováno aspergily v průběhu onemocnění.

Diskuze

Aktinomykóza CNS je vzácné onemocnění. Nejčastější manifestací je absces mozku, který může být solitární či mnohočetný [3,4,6,7]. Ve větších souborech pacientů s mozkovými abscesy se uvádí, že *Actinomyces* sp. je původcem maximálně 2–4 % abscesů mozku, etiologicky absolutně převažuje *Actinomyces israeli*, vzácně se prokazuje *A. odontolyticus* či *A. meyeri* [2–4,6,8]. V českém písemnictví jsme kazuistiku aktinomykózy CNS nenalezli, v našem sdělení uvádíme solitární absces u jednoho nemocného, druhý pacient měl mnohočetné postižení CNS.

Diagnostika všech forem aktinomykózy, nevyjímaje vzácné postižení CNS, je poměrně obtížná, zahrnuje kultivační průkaz nebo histologické potvrzení původce z primárně sterilního místa [1,3,6,9,10].

Kultivačním vyšetřením se podaří prokázat etiologii přibližně u poloviny pacientů, zejména u pacientů s odběrem vzorku na mikrobiologické vyšetření před nasazením antibiotické léčby [1,9]. Primární izolace aktinomycet trvá delší dobu, většinou 5–7 dnů, ale může dosahovat i 2–4 týdny. Pokud je infekce smíšená, kultivační průkaz aktinomycet se často nezdaří [1].

Typickým histologickým nálezem pro aktinomykózu je fibroproduktivní zánět s lo-

žisky purulentní kolikvace a s nálezem drúz, které se ale vyskytují jen u 25 % pacientů [4]. Drúzy jsou plsťovitě propletená vlákna aktinomycet stmelená polysacharidy, proteiny a fosforečnanem vápenatým. Drúzy mohou být viditelné i pouhým okem, pro žluté zabarvení se označují jako „sulfurická" neboli sírová granula [9]. Drúzy se mohou vyskytovat u nokardiózy, vzácně i u chromomykózy, eumycetomu či botryomykózy, nicméně v našich podmínkách převažuje aktinomykóza [11].

Aktinomykózu CNS je nutno zvažovat při negativní kultivaci z abscesu či při podezření na maligní proces, zejména pokud jsou histologicky zjištěny fibroproduktivní změny. Při jejich nálezu je vhodná empirická terapie mozkového abscesu benzylpenicilinem. Aktinomykózu CNS nepřímo podporuje klinické zlepšení pacienta v průběhu antibiotické léčby a regrese změn na CT mozku [2,3,7]. U našich pacientů jsme využili obě možnosti diagnostiky aktinomykózy, u prvního histologickou, u druhého kultivační.

V léčbě mozkové aktinomykózy většina autorů volí kombinaci neurochirurgické léčby a dlouhodobé antibiotické léčby. Při neurochirurgické intervenci se přihlíží k velikosti abscesu, jeho lokalizaci a efektu terapie. Většinou je nejdříve provádí diagnostická punkce k potvrzení etiologie onemocnění. Abscesy vyvolané aktinomycetami do velikosti 2,5 cm v průměru mají velkou úspěšnost zhojení při konzervativní terapii, větší abscesy se většinou bez chirurgické intervence neobejdou [2,3,5,7]. Naši pacienti měli neurochirurgickou intervenci, která u prvního pacienta spočívala v extirpaci celého ložiska, u druhého pacienta v opakované punkci abscesu.

proLékaře.cz | 26.11.2026

Nezbytnou součástí léčby aktinomykózy je dlouhodobé podávání antibiotik. Většinou se doporučuje parenterální léčba benzylpenicilinem po dobu 4–6 týdnů v dávce 18–24 milionů jednotek denně, poté následuje perorální léčba penicilinem po dobu 6–12 měsíců [1,2]. Ojediněle je uváděna kratší úspěšná léčba mozkového abscesu s podáním antibiotik po dobu 1–2 měsíce [3,7]. Další možnosti antibiotické léčby aktinomykózy CNS zahrnují ceftriaxon, imipenem či kombinaci ceftriaxonu s piperacilinem [1,4,7]. Základem antibiotické léčby u našich pacientů byl rovněž benzylpenicilin ve vyšší dávce vzhledem k lokalizaci aktinomykózy v CNS. U prvního pacienta jsme jej podávali 60 dnů s následnou prolongací perorální léčby na jeden rok, druhý pacient, který následně zemřel, jej užíval 47 dnů.

I v současné době představuje aktinomykóza CNS závažné onemocnění s letalitou 15–42 % [3,5,7]. Na aktinomykózu CNS je nutno pomýšlet v diferenciální diagnostice expanzivních procesů v CNS, jak vyplývá i z našich dvou kazuistických sdělení.

Literatura

1. Russo TA. Agents of actinomycosis. In: Mandel GL, Bennett JE, Dolin R (eds). Principles and practice of infectious diseases. 6th ed. Philadelphia: Elsevier Churchill Livingstone 2005: 2924–2934.

2. Dailey AT, LeRoux PD, Grady MS. Resolution of an actinomycotic abscess with nonsurgical treatment: case report. Neurosurgery 1993; 32(1): 134–136.

3. Jamjoom AB. Jamjoom ZA, al-Hedaithy SS. Actinomycotic brain abscess successfully treated by burr hole aspiration and short course antimicrobial therapy. Br J Neurosurg. 1994; 8(5): 545–550.

4. Puzzilli F, Salvati M, Ruggeri A, Raco A, Bristot R, Bastianello S et al. Intracranial actinomycosis in juvenile patients. Childs Nerv Syst 1998; 14(9): 463–466.

5. Smego RA jr. Actinomycosis of central nervous system. Rev Infect Dis 1987; 9(5): 855–865.

6. Ewald C, Kuhn S, Kalff R. Pyogenic infections of the central nervous system secondary to dental affections-a report of six cases. Neurosurg Rev 2006; 29(2): 163–166.

7. Sommer F, Aldini R, Kolodziejczyk D. Systemic antibiotic therapy on multiple intracerebral abscesses of unknown origin. Acta Neurochirur (Wien) 1998; 140(10): 1095–1096.

8. Tattevin P, Bruneel F, Clair B, Lellouche F, de Broucker T, Chevret S et al. Bacterial brain abscesses: a retrospective study of 94 patients admitted to an intensive care unit (1980 to 1999). Am J Med 2003(1): 143–146.

9. Binková H, Urbánková P, Hložek J, Svoboda J. Cervikofaciální aktinomykóza. Otorinolaryng a Foniat 2003; 52(3): 145–148.

10. Kepák T, Zapletal O, Skotáková J, Fabián P, Habanec T. Teyschl O et al. Aktinomykóza břišní stěny a retroperitonea mimikující nádor přední břišní stěny. Čes-slov Pediat 2003; 58(3): 141–143.

11. Poljak V, Krč I, Ehrman J. Aktinomykóza. In: Poljak V, Krč I, Ehrman J (eds). Manuál infekčních nemocí. 1st ed. Březsko: Solen 2000: 39–40.

www.urologickelisty.cz