proLékaře.cz | 26.11.2026

Transpozice šlachy m. tibialis posterior – efektivní řešení parézy peroneálních svalů

Transfer of the Tibial Posterior Muscle Tendon – Efficient Solution to Peroneal Muscular Paresis

Souhrn

Úvod: Těžká paréza až plegie peroneálního svalstva se vyskytuje jak v dětském věku (dětská mozková obrna), tak i v dospělosti (léze n. peroneus, radikulopatie L5, následky traumat CNS, mozkových příhod, u neuromuskulárních chorob). *Soubor pacientů a metoda:* Autoři prezentují vlastní soubor 18 nemocných, 14 mužů a čtyři ženy, kterým byla provedena transpozice šlachy m. tibialis posterior skrze interosseální membránu v průměru 9,2 měsíců po vzniku parézy. *Výsledky:* Při kontrole po téměř třech letech udávalo 64 % pacientů výborný a 29 % uspokojivý výsledek. *Diskuze:* Indikační kritéria, načasování operace, spektrum nemocných i neurologické a EMG nálezy jsou předmětem diskuze. Delší trvání peroneální plegie vede k rozvoji těžko odstranitelné kontraktury zadní skupiny svalů bérce, zkrácení Achillovy šlachy, kloubních pouzder i k ekvinózní deformitě nohy. Efektivním řešením perzistující peroneální plegie je transpozice šlachy m. tibialis posterior skrze interosseální membránu a ukotvení šlachy na bázi III. metatarzu.

Abstract

Purpose of the study: A severe paresis or plegia of muscles innervated by the common peroneal nerve occurs in children (cerebral palsy) and in adults (peroneal nerve lesions, radiculopathies L5, sequellae after central nervous system injuries, stroke, in neuromuscular diseases). *Material and methods:* The authors present their own group of 18 patients, 14 men and 4 women. These patients underwent surgery (transfer of the tibial posterior muscle tendon through the interosseal membrane) on average 9.2 months after developing plegia. *Results:* In a follow-up assessment almost 3 years after surgery, 64% of patients stated that their results were excellent and 29% of patients found their results satisfactory. *Discussion:* Indication criteria, timing of surgery, spectrum of patients, neurological and EMG findings are discussed. A longer duration of peroneal plegia leads to the development of hard to remove contractures of the posterior calf muscle group, shortening of the Achille's tendon, joint capsules and equinnous deformity of the foot. Transfer of the tibial posterior muscle tendon through the interosseal membrane and anchoring it at the base of the third metatarsal bone is an effective solution to persistent peroneal plegia.

J. Pilný[1], I. Čižmář[2], E. Ehler[3], P. Dráč[2]

[1] Ortopedické oddělení, Fakulta zdravotnických studií Univerzity Pardubice a Pardubická krajská nemocnice, a.s.
[2] Traumatologické oddělení Chirurgické kliniky, FN Olomouc
[3] Neurologická klinika Pardubické krajské nemocnice, a.s.

✉ MUDr. Jaroslav Pilný, Ph.D.
Ortopedické oddělení
Pardubická krajská nemocnice, a.s.
Kyjevská 44
530 06 Pardubice
e-mail: jaroslav.pilny@nemocnice-pardubice.cz

Přijato k recenzi: 13. 1. 2009
Přijato do tisku: 20. 3. 2009

Klíčová slova

peroneální plegie – elektromyografie – transfer šlach – ekvinózní deformita nohy

Key words

peroneal nerve paralysis – electromyography – tendon transfer – equinus deformity

proLékaře.cz | 26.11.2026

Úvod

S oslabením peroneálního svalstva se setkáváme již v dětském věku, a to jak v rámci dětské mozkové obrny, tak i u dalších neurologických onemocnění dětského věku [1]. U dospělých bývá následkem úrazů, iatrogenních poranění při chirurgických výkonech, či radikulopatií (L5) nebo jako přetrvávající deficit po ložiskových cerebrálních poruchách (zejména cévních mozkových příhodách, kraniocerebrálních poraněních) [9]. Neléčená vede k rozvoji ekvinózního postavení nohy, při kterém pacient zakopává špičkou nohy, což se při chůzi projevuje tzv. čapí chůzí. Jen v mizivém procentu případů jde o otevřené poranění, kde je prokázáno přerušení nervu a kdy je možno přerušený nerv ošetřit mikrochirurgickou suturou end to end nebo pomocí nervových štěpů [11,12]. U většiny nemocných s peroneální parézou se využívá rehabilitační terapie k udržení rozsahu pohybů v hlezenním kloubu, což však aktivní dorziflexi nohy nutnou k správné chůzi neobnoví. Úkolem rehabilitace je dosažení plantigrádního postavení nohy. Pokud rehabilitace nedospěje ke svému cíli nebo je předčasně ukončena, dochází u trvající parézy k fixaci deformity, která je nejprve měkkotkáňová (zkrácením Achillovy šlachy), ale následně může dojít k fixaci rigidní. Čím déle trvá paréza, tím výraznější je rozvoj kontraktur zadní svalové skupiny bérce spolu se svraštěním kloubních pouzder. [1]. Jednou z metod, která umožní obnovu aktivní dorziflexe nohy vedoucí ke zkvalitnění chůze a zabrání vzniku deformity nohy, je transpozice m. tibialis posterior interosseální membránou, kdy šlachy m. tibialis posterior plní funkci dorzálního přitahovače nohy.

Přestože je peroneální paréza problém, který prolíná mnoha medicínskými obory, nebyla dosud práce hodnotící transfer m. tibialis posterior intrerosseální membránou v naší literatuře publikována. Cílem této práce je seznámit naši odbornou veřejnost se sedmiletými zkušenostmi s touto metodou a jejími výsledky.

Soubor a metodika

V letech 2000–2007 bylo na našich odděleních odoperováno celkem 18 pacientů (14 mužů a čtyři ženy). Indikace k transpozici ukazuje graf 1. Před operací bylo provedeno EMG vyšetření, kde byl stanoven rozsah neurologického poškození a naplánován další postup. Doba od vzniku parézy k transpozici byla v průměru 9,2 ± 5,9 měsíce (1–34 měsíců). K terapii byla použita metoda, při níž se z incize distálně od mediálního kotníku vypreparuje šlacha m. tibialis posteriori a úponem na os naviculare, kde ji uvolňujeme. Druhou incizi provádíme na vnitřní straně bérce, na přechodu střední a dolní třetiny, kde si nacházíme průběh šlachy m. tibialis posteriori a vytahujeme jej do rány (obr. 1). Ze stejné incize si ozřejmíme interosseální membránu, kterou protínáme. Třetí incizi provedeme na přední straně bérce asi o 5 cm distálněji od incize předchozí a preparujeme místo uvolněné interosseální membrány (obr. 2). Pomocí peánu protahujeme sval interosseální membránou na přední stranu bérce. Poslední incizi provádíme na dorzu nohy v rozsahu od retinakul extenzorů k bázi třetího metatarzu, laterálně od průběhu šlachy m. tibialis anterior. Šlachu m. tibialis posterior protahujeme z místa třetí incize pod retinakuly na dorzum nohy, kde úpon šlachy fixujeme kostními stehy k bázi tře-

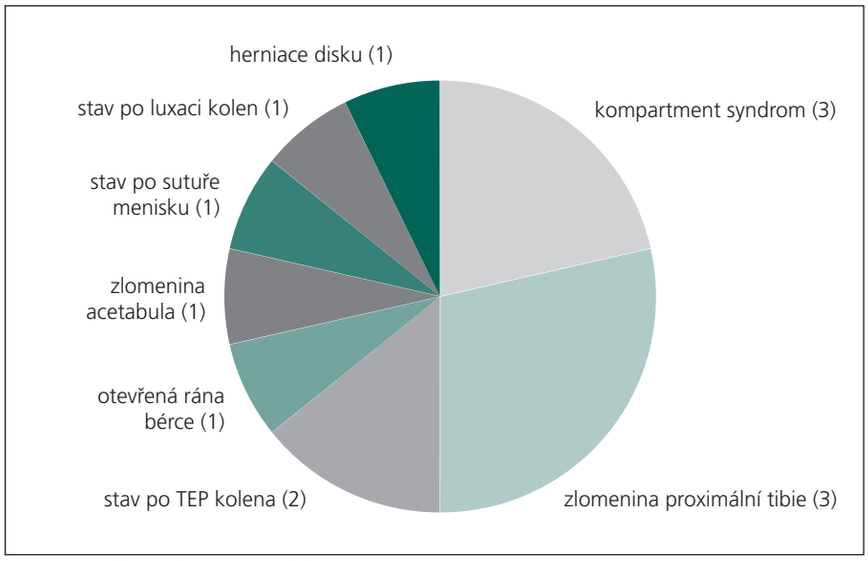

Graf 1. Indikace k transpozici.



Obr. 1. Odběr šlachy m. tibialis posterior.

proLékaře.cz | 26.11.2026

tího metatarzu (obr. 3). Šlacha m. tibialis posterior musí ve svém novém průběhu vést přímo – bez angulace. Při tonizaci je nutné sval fixovat tak, aby byla následně možná aktivní dorziflexe nohy, ale nedocházelo k omezení plantární flexe. Po sutuře incizí se přikládá fixace v 90° postavení v hlezenním kloubu na dobu šesti týdnů s následnou rehabilitací. Ke kontrolnímu vyšetření se dostavilo celkem 14 pacientů (11 mužů a 3 ženy). Průměrný věk byl 39,3 ± 8,3 roků (18–66 měsíců). Při kontrolním vyšetření, které jsme prováděli v průměru 34,6 ± 4,2 měsíců, jsme sledovali aktivní rozsah pohybů v hlezenním kloubu. Jako výborný výsledek jsme hodnotili aktivní dorziflexi (DF) větší než 5°, jako uspokojivý jsme hodnotili postavení nohy v 90° a aktivní DF méně než 5°. Pokud byla noha v jakémkoli plantárním postavení, výsledek byl hodnocen jako špatný. U všech pacientů bylo provedeno subjektivní hodnocení pomocí škály 1–10. Stupeň 1 byl považován za výsledek špatný a stupeň 10 za výsledek výborný. Subjektivní hodnocení po operaci jsme porovnali s hodnocením pacientem samým před operací.

Výsledky

Výborný výsledek jsme hodnotili u devíti pacientů (64 %), uspokojivý u čtyř pacientů (29 %) a špatný u jednoho pacienta (7 %). Subjektivně byli všichni pacienti zlepšeni (tab. 1). U dvou pacientů, u nichž byla zároveň zkrácena Achillova šlacha, bylo třeba provést výkon na její prolongaci. Byli to pacienti, kteří byli indikováni k transpozici déle než po 24 měsících od vzniku parézy.

Diskuze

Perzistující peroneální paréza a s ní spojená deformita nohy má své ortopedické řešení. Efektivní operací je transfer šlachy m. tibialis posterior, který byl popsán již v roce 1933 Oberem [2]. Ten však transfer provedl cirkumtibiálně, tj. kolem tibie, čímž docházelo nejen ke ztrátě svalové délky, ale i svalové síly. V roce 1937 Mayer [3] prvně popsal transpozici m. tibialis posterior skrze interosseální membránu za účelem korekce ekvinózního postavení nohy. Následovala sdělení celé řady autorů o této operaci jako metodě k navrácení aktivní dorziflexe hlezna u pacientů s neuromuskulárními chorobami či peroneální parézou. Watkins et al [4] v roce 1954 publikovali soubor 29 pacientů s transferem m. tibialis posterior a udávají 24 dobrých nebo výborných výsledků. Pouze v jednom případě šlo o pacienta s poúrazovou peroneální parézou a zbylí pacienti trpěli jiným neuromuskulárním postižením. Liscomb se Sanchezem [5] v roce 1961 dosáhli velmi dobrých výsledků této operace u 9 z 10 pacientů s poúrazovou parézou peroneálního nervu. Avšak u všech byla pro fixovanou deformitu nohy buď v jedné době, či před transpozicí provedena triple artrodéza nohy.

Zajímavá je práce Soaresova [6] z roku 1996, který hodnotí dlouhodobé výsledky souboru 69 malomocných pacientů s ekvinózní deformitou nohy (v rámci leprózní neuropatie), kdy u 63 pacientů byla zá-



Obr. 2. Protažení šlachy m. tibialis posterior interosseální membránou ventrálně.



Obr. 3. Ukotvení šlachy m. tibialis posterior do baze 3. metatarzu.

proLékaře.cz | 26.11.2026

Tab. 1. Výsledky pacientů po operaci.

Číslo pacienta	Muž/žena	Věk pacienta v době operace	Doba od parézy k transferu (měsíce)	Dorziflexe (ve stupních)	Plantarflexe (ve stupních)	Rozsah pohybů
1.	M	18	1	5	30	35
2.	M	43	5	5	35	30
3.	Ž	40	4	0	40	40
4.	M	32	1	10	30	40
5.	M	29	3	5	40	45
6.	M	65	5	0	10	10
7.	M	28	2	5	20	25
8.	M	43	8	0	25	25
9.	M	36	26	5	20	25
10.	Ž	42	18	10	30	40
11.	Ž	64	8	5	25	30
12.	M	66	14	10	35	45
13.	M	45	34	0	15	15
14.	M	40	18	10	20	30

roveň provedena prolongace Achillovy šlachy. Při kontrole po 10–15 letech od operace byly výsledky hodnoceny jako dobré či uspokojivé v 94 %. Hove a Nilsen [7] v roce 1998 publikovali soubor devíti pacientů, u nichž indikací k transpozici byla buď poúrazová paréza peroneálního nervu, nebo radikulopatie. Po operaci byli všichni pacienti schopni aktivní dorziflexe 5°, což je velmi dobrý výsledek. V roce 2001 referovali Yeap et al [8] o svém souboru 17 nemocných s transpozicí šlach m. tibialis posterior a hodnotili výsledný stav (zejména dorziflexi nohy) v průměru po 5,3 letech po operaci. Všichni pacienti byli asymptomatičtí a udávali spokojenost s operačním výkonem a u žádného nedošlo k rozvoji ekvinózního postavení nohy.

V našem souboru bylo 93 % funkčních výsledků výborných nebo uspokojivých. Špatný výsledek jsme zaznamenali u jednoho pacienta. Při subjektivním hodnocení všichni pacienti byli zlepšeni a udávají, že operace jim výrazně zkvalitnila život a všichni by ji podstoupili znovu. Subjektivní zlepšení uváděl i pacient, u kterého jsme hodnotili funkční výsledek jako špatný. Naše výsledky ve shodě s citovanými literárními výsledky ukazují, že přenos šlachy m. tibialis posterior je výkon, který pacientům nahrazuje ztracenou dorziflexi nohy nutnou k běžné činnosti, jako je chůze, dále zabraňuje rozvoji deformity nohy (pes equinus) i omezuje rozvoj kontraktur svalů zadní skupiny svalů bérce. Literární údaje ukazují, že tato metoda, která byla původně indikována u stavů po vrozených postiženích jak ortopedických, tak neurologických, je v současné době indikována u poúrazových stavů či u pacientů s peroneální parézou při radikulopatii kořene L5.

Oslabení svalů inervovaných n. peroneus s klinickým obrazem „přepadající nohy" může mít různý patologický podklad. Nejčastější je léze n. peroneus, a to v místech nejvyšší zranitelnosti – v oblasti hlavičky fibuly a popliteální jamky (přímá traumata, zevní komprese). Také peroneální porce n. ischiadicus je více citlivá na tlak a ischemii (uspořádání fasciklů, cévní zásobení). Radikulopatie kořene L5 se projeví nejen oslabením peroneálních svalů (často neúplným), ale také parézou m. gluteus medius s insuficiencí fixace pánve i rozsahem poruchy čití [9]. Do širší diferenciální diagnostiky peroneální parézy patří centrální pyramidové léze, poruchy předních rohů (polio-like syndromy), myogenní léze i kompartment syndrom [10]. Kromě podrobného neurologického vyšetření je v diferenciální diagnostice nezbytné elektromyografické vyšetření. Khan et al uvádějí, že léze n. peroneus communis bývá často iatrogenní (ze 306 všech iatrogenních lézí bylo 30 lézí n. peroneus communis), a to zejména při operacích varixů, kolenního kloubu, těsnou sádrovou dlahou. U perzistujících peroneálních plegií byl proveden transfer šlachy m. tibialis posterior [11]. U traumatických lézí n. peroneus při sekundární revizi nervu po 3–4 měsících od úrazu doporučují Garozzo et al [12] provést současně s revizí nervů také transfer šlachy m. tibialis posterior kvůli zabránění rozvoje kontraktur a deformit. Nial et al uvádějí, že po traumatické dislokaci kolena jsou léze n. peroneus časté a celkově z 53 nemocných se čtyři parézy nezlepšily po dostatečně dlouhé léčbě a u dvou z nich byla provedena transpozice šlachy tibialis posterior – s výrazným efektem [13].

Pro dobrý výsledek léčby je nutná přesná EMG diagnostika, která prokáže nejen stupeň postižení, ale i funkční možnost svalu vhodného k transpozici. Je-li částečný denervační syndrom m. tibialis posterior (např. v rámci radikulopatie L5 či léze n. ischiadicus), je výsledek transpozice šlachy nejistý vzhledem k menší svalové síle i možnosti progrese denervační léze [11]. Také nález výraznějších spastických projevů v m. tibialis posterior je pro transfer méně vhodný, protože může docházet k přílišnému přetažení nohy dorzálně a rozvoji deformity nohy [1,14].

Velmi důležitou součástí transferu šlachy m. tibialis posterior je náležitá a odborně vedená rehabilitace [1].

Závěr

Léčebný postup u přetrvávající peroneální parézy s rozvojem kontraktur zadní skupiny svalů bérce, kloubních pouzder i rozvojem ekvinózní deformity nohy je stále závažný problém, který nemocného omezuje při běžné chůzi. Naše práce představuje metodu řešení deformity nohy. Vyžaduje mezioborovou spolupráci, na které se

proLékaře.cz | 26.11.2026

podílí neurolog, rehabilitační lékař a ortoped. Tyto svízelné případy však mají v současnosti logické řešení a tím je přenos šlachy m. tibialis posterior. Před transpozicí je vždy nutné neurologické vyšetření včetně EMG, k plánování operačního výkonu. Nenahraditelná je i spolupráce s rehabilitačním lékařem, jak v předoperačním období k udržení rozsahu pohybů, tak pooperačně k aktivní restauraci dorziflexe nohy. Přesná diagnostika a včasná léčba jsou základem dobrých výsledků, kdy není nutné samotnou transpozici doplňovat následnými výkony na měkkých tkáních či kostech.

Literatura

1. Dungl P. Ortopedie. Praha 2005: Grada Publishing.
2. Ober FR. Tendon transplantation in the lower extremity. N Engl J Med 1933; 209: 52–59.
3. Mayer L. The physiological method of tendon transplantation in the treatment of paralytic drop-foot. J Bone Joint Surg 1937; 19: 389–394.
4. Watkins MB, Jones JB, Ryder CT jr, Brown TH jr. Transplantation of the posterior tibial tendon. J Bone Joint Surg Am 1954; 36(6): 1181–1189.
5. Lipscomb PR, Sanchez JJ. Anterior transplantation of the posterior tibial tendon for persistent palsy of the common peroneal nerve. J Bone Joint Surg Am 1961; 43: 60–66.
6. Soares D. Tibialis posterior transfer for the correction of foot drop in leprosy. Long-term outcome. J Bone Joint Surg Br 1996; 78(1): 61–62.
7. Hove LM, Nilsen PT. Posterior tibial tendon transfer for drop-foot. 20 cases followed for 1–5 years. Acta Orthop Scand 1998; 69(6): 608–610.
8. Yeap JS, Singh D, Birch R. Tibialis posterior tendon dysfunction: a primary or secondary problem? Foot Ankle Int 2001; 22(1): 51–55.
9. Staal A, van Gijn J, Spaans F. Mononeuropathies – Examination, Diagnosis and Treatment. London: WB Saunders 1999.
10. Ward NJ, Wilde GP, Jackson WF, Walker N. Compartment syndrome following ankle sprain. J Bone Joint Surg 2007; 89(7): 953–955.
11. Khan R, Birch R. Latropathic injuries of peripheral nerves. J Bone Joint Surg Br 2001; 83(8): 1145–1148.
12. Garozzo D, Ferraresi S, Buffati P. Surgical treatment of common peroneal nerve injuries: indications and results. J Neurosurg Sci 2004; 48(3): 105–112.
13. Niall DM, Nutton RW, Keating JF. Palsy of common peroneal nerve after traumatic dislocation of the knee. J Bone Joing Surg 2005; 87(5): 664–667.
14. Adams MM, Hicks AL. Spasticity after spinal cord injury. Spinal Cord 2005; 43(10): 577–586.

Management ischemické cévní mozkové příhody a tranzitorní ischemické ataky – doporučení European Stroke Organisation (ESO) 2008, aktualizace 2009

Vážená redakce,
na konci ledna letošního roku došlo k aktualizaci doporučení European Stroke Organisation – Management ischemické cévní mozkové příhody a tranzitorní ischemické ataky, jejichž zestručněná česká verze byla otištěna v časopise Česká a slovenská neurologie a neurochirurgie 2008/3.

Konkrétně se jedná o změnu prvního odstavce a vypuštění druhého odstavce v oddíle:

9. Specifická léčba

- Intravenózní rtPA (0,9 mg/kg hmotnosti, maximálně 90 mg) s 10 % dávky podanými bolusově a následovanými 60minutovou infuzí je doporučen během **prvních 4,5 hod** od rozvoje ischemického iktu (třída I, úroveň A), i když léčba mezi 3 a 4,5 hod není v současnosti zahrnuta v evropských informacích o přípravku.

Literatura

1. The European Stroke Organisation (ESO) Executive Committee and the ESO Writing Committee. Guidelines for management of ischaemic stroke and transient ischaemic attack 2008. Cerebrovasc Dis 2008; 25(5): 457–507.
2. Update Guidelines January 2009 New Elements. Available from URL: http://www.eso-stroke.org/pdf/ESO_Extended_Thrombolysis_KSU.pdf.
3. Herzig R, Školoudík D, Šaňák D. Management ischemické cévní mozkové příhody a tranzitorní ischemické ataky – doporučení European Stroke Organisation (ESO) 2008 – zestručněná česká verze. Cesk Slov Neurol N 2008; 71/104(3): 364–371.

doc. MUDr. Roman Herzig, Ph.D., FESO, Neurologická klinika LF UP a FN Olomouc