

# Zlepšení sledovacích pohybů očí a fonace po selektivní dorzální rizotomii

## An Improvement in Smooth Pursuit Eye Movements and Phonation Following Selective Dorsal Rhizotomy

### Souhrn

**Úvod:** Selektivní dorzální rizotomie (SDR) představuje standardní terapeutickou metodu léčby spasticity. Kromě snížení spasticity dolních končetin bylo v literatuře opakovaně popisováno i zlepšení motorických dovedností na horních končetinách, zlepšení řeči a očních pohybů. **Cíl:** Cílem této studie bylo objektivizovat zlepšení fonace a sledovacích očních pohybů. **Metodika:** Osm pacientů podstoupilo vyšetření videookulografií a 11 akustickou analýzu řeči. Měřenými parametry byly odchylka od základní frekvence, shimmer, jitter a fonační index v akustické analýze řeči a korelační koeficient horizontálního stimulu při videookulografii. **Výsledky:** Sedm z 11 pacientů vykazovalo zlepšení v akustických parametrech, u čtyř subjektů došlo ke zlepšení sledovacích očních pohybů. **Závěr:** Zlepšení fonace a sledovacích očních pohybů po selektivní dorzální rizotomii bylo objektivizováno vyšetřovacími metodami. Popsané suprasegmentální efekty SDR lze vysvětlit možným snížením odpovědi patologického polysynaptického reflexu vzniklé deafferentací po selektivní dorzální rizotomii.

### Abstract

**Backgrounds:** Selective dorsal rhizotomy (SDR) represents a standard therapeutic technique for the treatment of spasticity. Besides reducing spasticity of the lower limbs, an improvement in motor skills of the upper limbs and an improvement in speech and eye movements have also been repeatedly documented in literature. **Aim:** The objective of this study was to objectify the improvement in phonation and eye tracking. **Methods:** Eight patients underwent videooculographic testing and 11 underwent acoustic speech analysis. The measured parameters were a deviation from basic frequency, shimmer, jitter and phonation index in the acoustic speech analysis and a correlation coefficient of the horizontal stimulus upon videooculography. **Results:** Seven of the eleven patients demonstrated an improvement in acoustic parameters; four subjects reported an improvement in eye tracking. **Conclusion:** Improvement in phonation and eye tracking following selective dorsal rhizotomy was objectified by testing techniques. The described suprasegmental effects of SDR can be explained by a possibly reduced response of the pathologic polysynaptic due to deafferentation, which developed following selective dorsal rhizotomy.

**D. Hoza<sup>1</sup>, M. Laštovka<sup>2</sup>,  
M. Bojar<sup>3</sup>, R. Černý<sup>3</sup>, D. Sturm<sup>3</sup>,  
J. Kraus<sup>4</sup>, P. Libý<sup>1</sup>, M. Tichý<sup>1</sup>**

<sup>1</sup> Neurochirurgické oddělení  
FN v Motole, Praha

<sup>2</sup> Foniatriká klinika 1. LF UK a VFN  
v Praze

<sup>3</sup> Neurologická klinika 2. LF UK  
a FN v Motole, Praha

<sup>4</sup> Klinika dětské neurologie 2. LF UK  
a FN v Motole, Praha



**MUDr. David Hoza**  
Neurochirurgické oddělení FN  
v Motole  
V Úvalu 84  
150 06 Praha 5-Motol  
e-mail: david.hoza@yahoo.de

Přijato k recenzi: 12. 5. 2008

Přijato do tisku: 2. 4. 2009

### Klíčová slova

rizotomie – spasticita – pohyby očí

### Key words

rhizotomy – spasticity – ocular pursuit

Tato práce byla podpořena grantem MZ grant NR 8318/3.

## Úvod

Selektivní dorzální rizotomie (SDR) představuje účinnou metodu léčby spasticity. Od počátku 80. let, kdy ji prvně užíli Peacock a Fasano, byly opakovaně publikovány práce o snížení svalového tonu v segmentech nad místem samotné rizotomie. Na redukci spasticity na horních končetinách i zlepšení kmenových reflexů prvně upozornilo několik autorů [1–3], avšak změny byly jen nedostatečně kvantifikovány.

Mezi tyto tzv. suprasegmentální efekty řadíme zlepšení plynulosti řeči, snížení spasticity horních končetin i zlepšení kognitivních dovedností, což bylo některými autory dokumentováno [2–4]. Loewenová et al. zaznamenali zlepšení motorických dovedností horních končetin jeden rok po SDR [4].

U dětí, které podstoupily SDR na neurochirurgickém oddělení FN v Motole od roku 2001, jsme pozorovali zlepšení plynulosti řeči. Také jsme pozorovali zlepšení okohybných poruch ve smyslu úbytku kongenitálního nystagmu a zlepšení sledovacích očních pohybů.

Cílem této studie bylo objektivně změřit změnu sledovacích očních pohybů (SPEM, Smooth Pursuit Eye Movements) a fonace po provedení SDR.

## Metodika

26 dětí (věk  $13,2 \pm 4,7$ ; 19 chlapců, 7 dívek) s dětskou mozkovou obrnou (DMO) podstoupilo na našem oddělení od roku 2001 SDR. Dle funkčního hodnocení hendikepu pacientů dle New York University klasifikačního systému (tab. 1) [5] byly čtyři děti schopny chůze s pomůckami (stupeň II), sedm dětí bylo schopno samostatného pohybu (stupeň III) a 15 dětí bylo zcela odkázáno na pomoc druhých osob (stupeň IV a V). Úroveň pohybových dovedností jsme měřili pomocí Peacockovy škály lokomoce a tíži spasticity Ashworthovou škálou svalového tonu [6,7].

## Provedení operace

Víceetážovou laminotomií jsme odhalili lumbosakrální kořeny a oddělili přední

a zadní míšní kořeny. Ke stimulaci a záznamu byl použit čtyřkanálový elektromyografický přístroj Keypoint firmy Dan-tec s verzí softwaru 3.00 (Keypoint, Velká Británie, 2000). Po expozici kořenů L2–S2 jsme stanovili elektrický práh pro reflexní kontrakční odpověď. Nejprve byl stimulován motorický kořen. Elektrofyziologicky byla identifikace motorického kořene potvrzena nižším prahem podnětu (kolem 0,3 mA) s kratším trváním (0,1 ms) s distálně přiloženou katodou. Podněty tvořily pravouhlé pulzy generované stimulatorem s konstantním proudem a frekvencí podnětů 1 Hz.

Následovala obdobná stimulace senzitivního kořene a po jeho preparaci na svazčky i jejich stimulace se stoupající intenzitou.

Reflexní elektromyografickou aktivitu jsme snímali pomocí koncentrických jehlových elektrod zavedených do svalů dolních končetin, aktivitu zevního análního svěrače pak kontaktní povrchovou elektrodou. Stimulace se pak opakovala jednosekundovými sériemi repetitivních podnětů s frekvencemi 2, 5, 10, 20 a 50 Hz. Nyní bylo možno přistoupit k samotné transekcii svazčků na základě pozorovaných svalových kontrakcí a elektrofyziologické odpovědi. Elektrofyziologická odpověď a svalová kontrakce byla považována za abnormní, pokud byla difuzní a šířila se i na další svalové skupiny mimo stimulované kořenové svazky. Další elektrofyziologickou abnormitou byla svalová kontrakce přetrvávající během doby stimulace. Behaviorálním projevem byla tonická kontrakce přetrvávající po dobu stimulace. Za třetí abnormitu jsme považovali následný výboj (after-discharge). Jde o fenomén

s EMG aktivitou trvající i přes ukončení stimulace. Behaviorálním ekvivalentem je prolongovaná nebo pomalu nastupující a zvolna probíhající svalová relaxace začínající po skončení stimulace.

Výkon se uskutečnil v celkové anestezii bez užití svalových relaxancií. Případné blokátory neuromuskulárního přenosu podané v úvodu do anestezie na vlastní pozdější elektrofyziologické monitorování již neměly vliv.

Pacienti podstoupili intenzivní rehabilitaci od třetího dne po zákroku. V operované skupině došlo k významnému snížení spasticity bez výpadku čití či narušení sfinkterových funkcí podle Ashworthovy škály (tab. 2a).

U 11 dětí jsme uskutečnili akustický rozbor fonace a u 8 dětí videookulografickou analýzu sledovacích očních pohybů (SPEM). Všechna měření byla provedena předoperačně a s odstupem tři měsíců po výkonu.

## Metodika vyšetření očních pohybů

Oční pohyby byly registrovány infračervenou videookulografií (VOG2D system, SMI, 1996, Germany). Testovací baterie zahrnovala kalibrační sekvenci, záznam spontánního nystagmu, pohledového nystagmu, sakadických a fixačních pohybů. Sledovací oční pohyby jsou zaznamenány v horizontální rovině (světelný bod je promítnut na panoramatické projekční plátno s pohyby sledujícími sinusoidu s amplitudou 40 stupňů a frekvencí 0,3 Hz). Pomalá složka nystagmu je analyzována metodou kvantitativního měření.

Ideální model sinusoidy oční odpovědi s nejvyšším možným korelačním koeficientem s měřenou oční odpovědí byl

**Tab. 1. Funkční hodnocení motorického hendikepu pacientů dle New York University systému [5].**

Stupeň I	pacienti schopní chůze
Stupeň II	používající pomůcky k pohybu
Stupeň III	neschopní chůze – pouze pomocí všech čtyř končetin
Stupeň IV a V	značně omezená schopnost hybnosti i přes použití pomůcek

**Tab. 2a. Ashworthova škála hodnot v lokti, zápěstí, koleni a kotníku předoperačně a po operaci.**

	Loket*		Zápěstí*		Koleni**		Kotník**	
	pre	post	pre	post	pre	post	pre	post
Celá skupina (n = 26)	2,32	1,34	1,9	1,4	2,7	1,55	3,05	2,19

(\*p < 0,05; \*\*p < 0,01)

Tab. 3a. Akustické parametry vyšetřovaného souboru.

	Jitter před SZR [%]*	Jitter po SZR [%]*	Shimmer před SZR [%]*	Shimmer po SZR [%]*	STD*	STD*	SPI	SPI
Celá skupina (n = 11)	4,23	3,89	10,07	9,27	61	45,1	12,07	11,34

(\*p < 0,05). 7 pacientů z 11 vykazovalo snížení hodnot v akustických parametrech jitter a shimmer, SPI se významněji neměnil.

aplikován do původního SPEM záznamu. Korelační koeficient ideálního modelu byl použit jako nový parametr kvantifikace. (tab. 3a, graf 1, 2).

Kvantitativní měření SPEMu bylo hodnoceno i klinicky škálou dle Shagasse od stupně 1 (normální záznam) po stupeň 5 (žádná odpověď SPEM na stimulaci, tab. 3a) [8].

### Akustická analýza

Kvalita fonace byla analyzována pomocí Multidimenzionálního hlasového programu (MDVP, Model 5105, Kay Elemetrics Corp.). Vyšetřili jsme následující akustické parametry:

Standardní odchylka od základní frekvence (STD): zahrnuje standardní odchylky všech naměřených frekvencí.

Jitter: představuje krátkodobou variabilitu základní frekvence hlasu. Tato periodicky se vyskytující odchylka může být spojena s neschopností hlasivek vokalizovat během měřeného časového úseku.

Shimmer: jde o krátkodobou variabilitu signálové amplitudy. Periodická abnormalita amplitudy může být spjata s chabou schopností hlasivek tvořit pravidelné vibrace v daném časovém úseku a s přítomností turbulentního signálu.

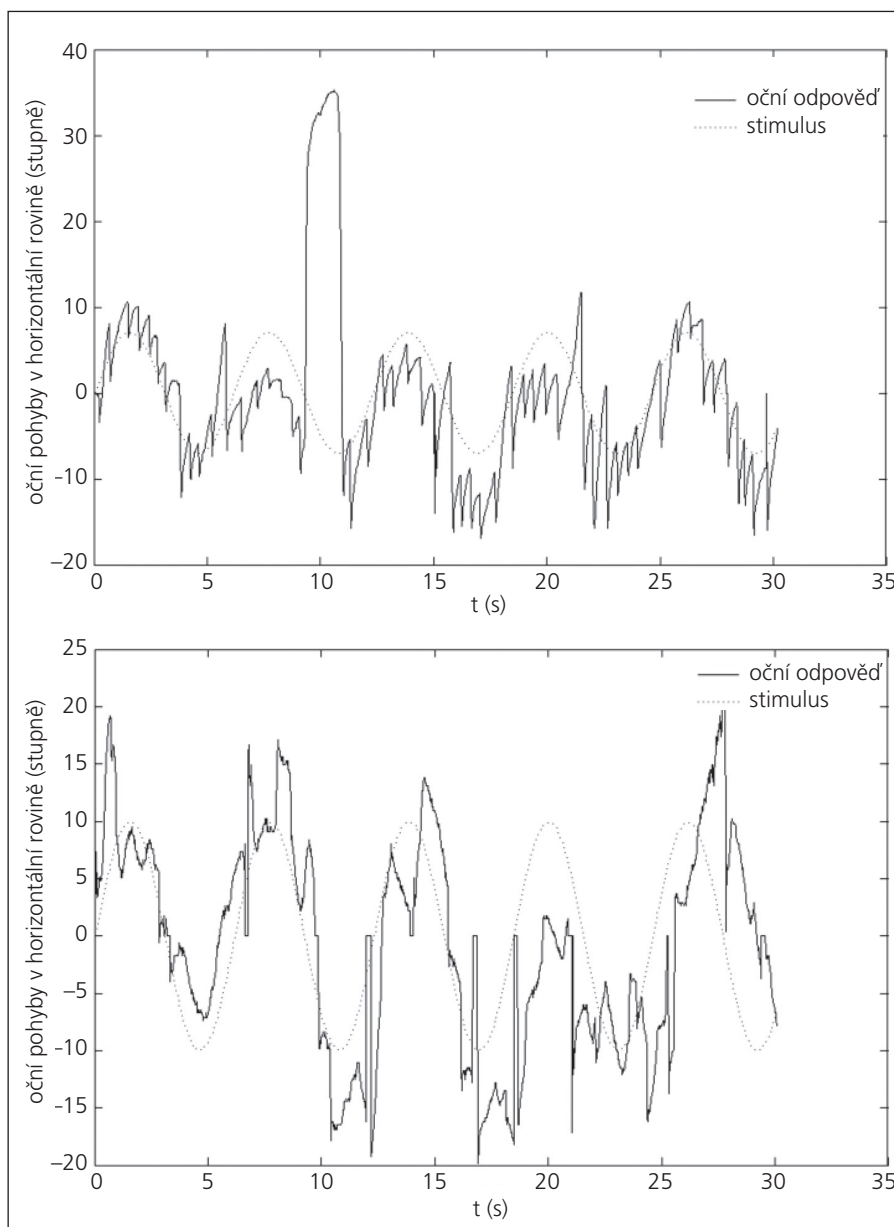
Fonační index (Soft Phonation Index, SPI): popisuje dechovou charakteristiku hlasu. Může být ukazatelem těsnosti hlasových vazů během fonace.

Hodnoty uvedených audiometrických parametrů klesají, pakliže je v hlasu přítomna více hlasová komponenta než různé typy šumu, které vznikají při patologické fonaci.

Výsledky předoperačního a pooperačního vyšetření byly srovnány s pomocí Wilcoxonova párového testu.

### Výsledky

U všech operovaných dětí došlo po SDR ke snížení spasticity horních končetin měřené Ashworthovou škálou spasticity ( $p < 0,05$ ; tab. 2a). Signifikantní rozdíly v Peacockově škále hodnotící schopnost samostatného pohybu jsme našli v celé skupině, ne však

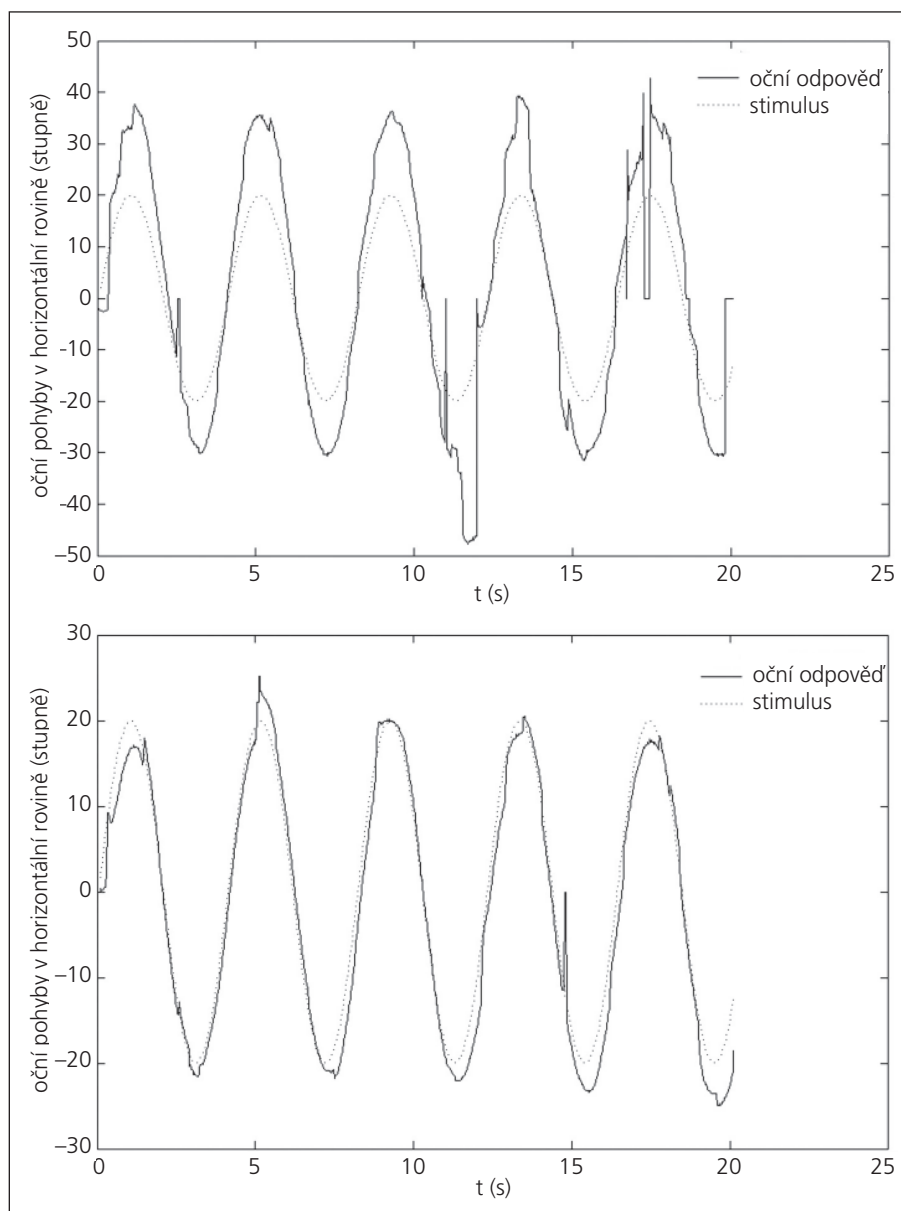


Graf 1a, b. Příklad záznamu vyhledávacích očních pohybů vyvolaných horizontálním stimulem (přerušovaná čára). Je patrný významný úbytek nystagmoidních záškubů po SDR (1b).

u dětí s těžkou kvadruspasticitou plně odkázaných na péči okolí (tab. 2b).

Seven pacientů z 11 vykazovalo snížení hodnot v testovaných akustických parametrech, mimo SPI (tab. 3a).

Parametry kvantifikace sledovacích očních pohybů byly pooperačně zlepšeny u čtyř z osmi subjektů, korelační koeficient odpovědi na vizuální stimulaci se zvýšil. U čtyř pacientů jsme neprokázali žádnou



Graf 2a, b. Příklad, kdy se VOG záznam signifikantně pooperačně nezměnil (2b).

změnu ve VOG, u dvou byl však předoperační záznam téměř normální (tab. 3b).

**Diskuze**

Ve vyšetřovaném souboru pacientů jsme našli zlepšení akustických parametrů po

provedení SDR. Přítomnost suprasegmentálních efektů po SDR jsme měřili objektivními elektrofyziologickými metodami. U poloviny pacientů došlo ke zlepšení kvality sledovacích očních pohybů, tento rozdíl však i vzhledem k nízkému počtu pro-

bandů nebyl statisticky významný. Naproti tomu schopnost lokomoce se u pacientů s těžkou spasticitou nezlepšila, podobně jako v pracích některých dalších autorů [9]. Vliv SDR na fonaci a sledovací oční pohyby byl takto objektivizován vůbec poprvé, jak v tuzemské, tak v zahraniční literatuře.

Patnáct našich pacientů byli těžcí kvadruspastici s významnou poruchou artikulace a fonace. U nemocných s těžkou kvadruspasticitou je obtížné určovat terapeutický výstup vzhledem k rozsahu jejich motorického postižení. Pacienti ze skupiny IV a V nevykazovali signifikantní zlepšení motorických dovedností i přes snížení spasticity po SDR (tab. 2b). Při posuzování efektivity SDR u pacientů s těžkou kvadruspasticitou je problematické hodnotit výsledky léčby. Ty mohou být značně ovlivněny v důsledku neadekvátní metodiky měření [4,10]. Testy hodnotící motorické schopnosti po provedení SDR nemusí u dětí s těžkou spasticitou odrážet změnu kvality jejich života. V literatuře zabývající se funkčními důsledky provedení SDR je nejčastěji uváděno zlepšení lokomoce, případně sedu apod. Schopnosti komunikovat a sociálnímu začlenění bylo doposud věnováno málo pozornosti. Domníváme se ale, že u pacientů s těžkou kvadruspasticitou i přes přetrvávající motorickou závislost může zlepšení řeči a očních pohybů představovat významný prospěch a vést ke zlepšení kvality jejich života, může mít vliv na schopnosti učení a komunikace. Craft et al sledovali ve své studii změny vizuální pozornosti a dalších specifických kognitivních schopností dětí po SDR. Zjistili zlepšení ve srovnání s kontrolní skupinou [2].

Přesná patofyziologická interpretace řízení fonace a očních pohybů je obtížná. Dráhy sledovacích očních pohybů začínají v retině a pokračují do magnocelulární porce corpus geniculatum laterale (dorzální zraková dráha), primárního a sekundárního vizuálního kortexu. Dále do dorzolaterálního pontinního jádra, mozečku, vestibulárních jader, retikulární formace

**Tab. 3b. Korelační koeficient oční odpovědi na vizuální stimulus měřené videookulografií.**

	Korelační koeficient (preoperačně)	Korelační koeficient (postoperačně)	SPEM kvantifikace (preoperačně)	SPEM kvantifikace (postoperačně)
Celá skupina (n = 8)	0,42	0,54	4,2	3,9

U čtyř z osmi subjektů byl korelační koeficient významně zvýšen, u čtyř pacientů nebyla zaznamenána změna v pooperačním záznamu VOG, u dvou těchto subjektů byl však předoperační záznam téměř normální.

kmene a okulomotorických jader. Frontální a doplňkové oblasti kortexu (frontal eye field) mohou být zodpovědní za generování odpovědí na pohyby cíle [11, 12].

Artikulace a fonace podle některých studií může mít rovněž difuzní topografickou reprezentaci [13]. Urban et al ve svém souboru 62 pacientů s dysartrií v důsledku ischemických mozkových lézí hledali korelaci mezi místem léze a tíží dysartrie [13]. Zjistili, že těžší postižení se vyskytovalo u pacientů s levostrannými extracerebelárními lézemi, ale i s levostrannými mozkovými infarkty nezávisle na jejich topografii. Protože se léze vyskytovaly výrazně častěji vlevo a na různých úrovních CNS (kortex, bazální ganglia, capsula interna, mozkový kmen), autoři předpokládali stranovou asymetrii kortiko-bulbárních projekcí zodpovědných za artikulaci. Většina mozkových infarktů se v této studii nacházela supratentoriálně, následovala oblast kmene a mozečku. Z toho lze vyvodit, že se v řízení artikulace a patrně i fonace uplatňuje více různých etáží CNS.

Lechtenberg a Gilman pozorovali signifikantně častější výskyt dysartrie u pacientů s tumory mozečku vlevo od vermis [14].

Rovněž byla popisována dysartrie u pacientů s infarktem v povodí horní mozečkové tepny [15]. Jasný anatomický korelát pro dysartrii u mozečkových lézí tedy doposud nalezen nebyl.

Zlepšení fonace a vizuální pozornosti po částečné lumbosakrální deafferentaci můžeme interpretovat jako snížení patologických reflexů na úrovni kmene či subkortikální úrovni.

Změny senzomotorických korových oblastí po provedené SDR byly prokázány i experimentálně [16, 17]. Při snížené suprasegmentální kontrole předních rohů míšních u spastiků se nervové impulzy vstupující zadními kořeny excesivně šíří kontralaterálně i kraniokaudálně. Steinbok et al prokázali přítomnost EMG odpovědi mimického svalstva i kývače po lumbosakrální stimulaci u dětí se spasticitou [18]. Tato patologická reflexní odpověď je důsledkem excesivního šíření impulzu vycházejícího z lumbosakrálních míšních seg-

**Tab. 2b. Peacockova škála lokomoce získaná předoperačně a po SDR.**

	Peacock	
	před SZR	po SZR
Celá skupina (n = 26)*	3,62	4,15
Stupeň II a III (n = 2)*	3,9	4,7
Stupeň IV a V (n = 24)	2,5	2,62

(\*p < 0,05). Pro skupinu V obou vyšetření IV a V byla bez statisticky významné změny (p = 0,21), hodnoceno Wilcoxonovým párovým testem.

mentů a prostřednictvím interneuronů se šířícího dále do krční míchy, kmene a patrně i mozkových hemisfér. Z tohoto pohledu lze suprasegmentální efekty SDR interpretovat jako polysegmentální ovlivnění patologických reflexů v rámci celé kraniokaudální osy. Výsledky této práce takový závěr podporují.

SSE mohou být též důsledkem zlepšení svalového a posturálního tonu po SDR. Dětská pacienta se sníženou spasticitou tak vynakládají nižší úsilí na kontrolu posturální motoriky a mohou snáze ovládat jemnější motorické úkony a kontrolují lépe i fonaci a oční pohyby.

Domníváme se, že i přes nevýrazné ovlivnění celkové motoriky u pacientů s těžkou spasticitou může zlepšení sledovacích očních pohybů a fonace vést ke zvýšení kvality jejich života.

#### Literatura

- Steinbok P, Reiner A, Beauchamp RD, Cochrane DD, Keyes R. Selective functional posterior rhizotomy for treatment of spastic cerebral palsy in children. Review of 50 consecutive cases. *Pediatr Neurosurg* 1992; 18(1): 34–42.
- Craft S, Park TS, White DA, Schatz J, Noetzel M, Arnold S. Changes in cognitive performance in children with spastic diplegic cerebral palsy following selective dorsal rhizotomy. *Pediatr Neurosurg* 1995; 23(2): 68–74.
- Bjornson KF, McLaughlin JF, Loeser JD, Nowak-Cooperman KM, Russel M, Bader KA et al. Oral motor, communication, and nutritional status of children during intrathecal baclofen therapy: a descriptive pilot study. *Arch Phys Med Rehabil* 2003; 84(4): 500–506.
- Loewen P, Steinbok P, Holsti L, MacKay M. Upper extremity performance and self-care skill changes in children with spastic cerebral palsy following selective posterior rhizotomy. *Pediatr Neurosurg* 1998; 29(4): 191–198.
- Abbott R, Johann-Murphy M, Shiminski-Maher T, Quartermain D, Forem SL, Gold JT et al. Selective dorsal rhizotomy: outcome and complications in treating

spastic cerebral palsy. *Neurosurgery* 1993; 33(5): 851–857.

6. Peacock WJ, Staudt LA. Functional outcomes following selective posterior rhizotomy in children with cerebral palsy. *J Neurosurg* 1991; 74(3): 380–385.

7. Ashworth B. Preliminary trial of carisoprodol in multiple sclerosis. *Practitioner* 1964; 192: 540–542.

8. Shagass C, Roemer ER, Amadeo M. Eye-tracking performance and engagement of attention. *Arch Gen Psychiatry* 1976; 33(1): 121–126.

9. Lewin JE, Mix CM, Gaebler-Spira D. Self-help and upper extremity changes in 36 children with cerebral palsy subsequent to selective posterior rhizotomy and intensive occupational and physical therapy. *Phys Occup Ther Pediatr* 1993; 13: 25–42.

10. Beck AJ, Gaskill SJ, Marlin AE. Improvement in upper extremity function and trunk control after selective posterior rhizotomy. *Am J Occup Ther* 1993; 47(8): 704–707.

11. Milner AD, Goodale MA. Two visual systems re-viewed. *Neuropsychologia* 2008; 46(3): 774–785.

12. Hořínek D, Hoza D, Černý R, Vyhnálek M, Sturm D, Bojar M et al. Two cases of improvement of smooth pursuit eye movements after selective posterior rhizotomy. *Childs Nerv Syst* 2008; 24(11): 1283–1288.

13. Urban PP, Rolke R, Wicht S, Keilmann A, Stoeter P, Hopf HC et al. Left-hemispheric dominance for articulation: a prospective study on acute ischaemic dysarthria at different localizations. *Brain* 2006; 126(3): 767–777.

14. Lechtenberg R, Gilman S. Speech disorders in cerebellar disease. *Ann Neurol* 1978; 3(4): 285–290.

15. Amarenco P, Hauw JJ. Paravermal infarct and isolated cerebellar dysarthria. *Ann Neurol* 1991; 30(2): 211–213.

16. Ojemann JG, McKinstry RC, Mukherjee P, Park TS, Burton H. Hand somatosensory cortex activity following selective dorsal rhizotomy: report of three cases with fMRI. *Childs Nerv Syst* 2005; 21(2): 115–121.

17. Woods TM, Cusick CG, Pons TP, Taub E, Jones EG. Progressive transneuronal changes in the brainstem and thalamus after long-term dorsal rhizotomies in adult macaque monkeys. *J Neurosci* 2000; 20(10): 3884–3899.

18. Steinbok P, Pangill L, Cochrane DD, Keyes R. Observations on electrical stimulation of lumbosacral nerve roots in children with and without lower limb spasticity. *Childs Nerv Syst* 1992; 8(7): 376–382.