

# Změny parametrů páteře po implantaci bederní interspinózní rozpěrky DIAM

## A Change in the Parameters of the Spine Following the Implantation of a Lumbar Interspinous Spacer DIAM

### Souhrn

Jednou z možností dynamické stabilizace je implantace interspinózních rozpěrek mezi spinózní výběžky bederní páteře. Cílem naší studie bylo ověřit, zda po implantaci interspinózní rozpěrky DIAM (Medtronic, USA) dochází k distrakci prostoru, zda se změní sagitální úhel bederní páteře a zda zůstane zachován pohyb v operovaném segmentu. K operaci byli indikováni nemocní s degenerativním onemocněním lumbosakrální páteře, které se projevovalo axiální bolestí a kořenovými příznaky a příčinou byla hernie disku nebo foraminostenóza. Soubor tvořilo 17 pacientů ve věku 23–66 let (průměrný věk 45,58 let), z toho bylo 7 žen a 10 mužů. Před operací a jeden měsíc po operaci nemocní hodnotili VAS pro axiální a kořenové bolesti, současně byly provedeny dynamické skiagramy lumbosakrální páteře, před operací a jeden týden po operaci statické skiagramy lumbosakrální páteře a CT vyšetření se změření výšky obou foramen intervertebrale a zadní a přední výšky disku. Implantace rozpěrky DIAM způsobila distrakci operovaného segmentu bederní páteře v řádu desetin milimetru, lordotizaci bederní páteře v průměru o 1,65° a zachovala mobilitu operovaného segmentu s průměrným rozsahem 11,38°. Průměrný VAS pro axiální bolest se zlepšil z 5,7 na 0,47 bodů a pro kořenovou bolest z 5,9 na 0,41 bodů. Byla prokázána nízká „intra-observer“ a „inter-observer“ variabilita opakovaných měření výšek pomocí CT. Závěrem autoři konstatují, že rozpěrka DIAM způsobí v průměru jen mírnou distrakci celého operovaného segmentu bederní páteře, a nelze proto spoléhat na efekt nepřímé dekomprese na vystupující nervové kořeny. Implantát může způsobit kyfotizaci páteře, a proto v případech již předoperačně zjevného kyfotického postavení operovaného segmentu je potřeba implantaci interspinózní rozpěrky bedlivě zvážit.

### Abstract

One dynamic stabilization technique is the implantation of an "interspinous spacer" between the spinous processes of the lumbar spine. The objective of this study was to verify whether, following implantation of the DIAM interspinous spacer (Medtronic, USA), there was any space distraction, whether the sagittal angle of the lumbar spine had changed and whether mobility of the operated segment was maintained. Patients suffering from degenerative lumbosacral spine disease due to a hernia of the disc or foraminostenosis and accompanied by axial pain and radicular symptoms, were indicated for the operation. The patient group consisted of 17 patients (7 women and 10 men) in the age range of 23 to 66 (the average age was 45.58). Prior to the operation and one month following the operation the patients assessed VAS for axial and radicular pain and simultaneously underwent a dynamic skiagram of the lumbosacral spine, a static skiagram of the lumbosacral spine prior to the operation and one week after, as well as undergoing a CT examination measuring the height of both intervertebral foramen and the back and front heights of the disc. Implantation of the DIAM spacer caused distraction of the operated segment of the lumbar spine in the order of tenths of a millimeter, caused lordotization of the lumbar spinal cord by 1.65° on average and maintained the mobility of the operated segment with an average range of 11.38°. The average VAS for axial pain improved from 5.7 to 0.47 points and from 5.9 to 0.41 for radicular pain. The low "intra-observer" and "inter-observer" variability of repeated measurements of the heights was demonstrated by CT scan. In conclusion, the authors state that the DIAM spacer causes only slight distraction of the entire operated segment of the lumbar spine on average; for this reason it is impossible to rely on the effect of indirect decompression on exiting nerve roots. The implant can cause kyphotization of the spine and therefore, the use of interspinous spacers in those patients demonstrating pre-operative signs of kyphosis of the operated segment must be seriously considered beforehand.

L. Hrabálek<sup>1</sup>, J. Novotný<sup>2</sup>,  
J. Koluchová<sup>2</sup>, M. Vaverka<sup>1</sup>,  
O. Kalita<sup>1</sup>, K. Langová<sup>3</sup>

<sup>1</sup> Neurochirurgická klinika LF UP  
a FN Olomouc

<sup>2</sup> Radiologické oddělení FN Olomouc

<sup>3</sup> Ústav lékařské biofyziky LF UP  
v Olomouci



MUDr. Lumír Hrabálek, Ph.D.  
Neurochirurgická klinika LF UP  
a FN Olomouc  
I. P. Pavlova 6  
775 20 Olomouc  
e-mail:  
lumir.hrabalek@seznam.cz

Přijato k recenzi: 20. 11. 2008

Přijato do tisku: 19. 5. 2009

### Klíčová slova

lumbago – interspinózní implantát –  
dynamická páteřní stabilizace

### Key words

low back pain – implants – dynamic  
spine stabilization

Podpořeno grantem MŠMT  
č. MSM 6198959216

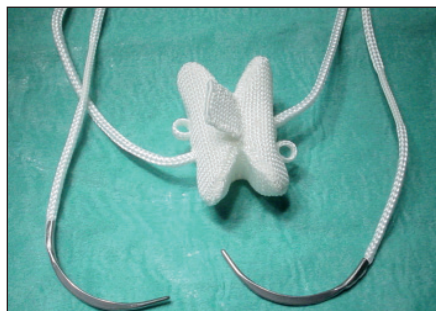## ZMĚNY PARAMETRŮ PÁTEŘE PO IMPLANTACI BEDERNÍ INTERSPINÓZNÍ ROZPĚRKY DIAM

**Úvod**

Degenerativní onemocnění bederní páteře vede často ke kompresi nervových struktur a je provázeno i určitým stupněm segmentální nestability [1–3]. V případech, kdy je indikována chirurgická léčba, proto často zvažujeme nejen dekompresi nervových kořenů, ale i současnou stabilizaci páteře. Optimální způsob stabilizace přitom není stanoven. Stojí proti sobě dvě metody, na jedné straně artrodézy vedoucí v ideálním případě k definitivní kostní fúzi segmentu a na druhé straně dynamické techniky, které zachovávají pohyb v operovaném segmentu páteře a přitom redukuje míru a projevy nestability [4–6].

Systém dynamické stabilizace páteře je definován jako technika, která změní příznivě pohyb i přenos zátěže v pohybovém segmentu, aniž je nezbytné provést fúzi [3]. Jednou z metod, jak toho docílit, je implantace interspinózních rozpěrek mezi spinózní výběžky bederní páteře. Předpokládá se, že rozpěrky sníží zatížení meziobratlových kloubů tím, že působí jako „shock-absorber“ s přenosem a pohlcením zátěže segmentu implantátem namísto kloubů [7–9]. Dalším efektem těchto implantátů je snížení tlaků působících na disk a krycí desky v operovaném segmentu, zvláště pak v jejich dorzální části [7,10]. Interspinózní rozpěrky přitom neovlivňují intradiskální tlak nebo rozsah pohybu v sousedních segmentech [9–12]. Mnozí autoři se tak domnívají, že dynamické techniky oproti fúzím sníží pravděpodobnost rozvoje degenerace sousedního prostoru [13–15].

Další výhodou interspinózních dynamických systémů je malá invazivita a bezpeč-



**Obr. 1. Implantát DIAM.**

Motýlovitý tvar implantátu umožní stabilní pozici mezi spinózními výběžky obratlů. Po stranách jsou ouška a tkanice zakončené jehlou, které slouží k fixaci implantátu kolem horního a dolního spinózního výběžku.

nost implantace, velmi dobrá tolerance organismem a z toho plynoucí minimum pooperačních komplikací [16,17]. Zatím ale máme nedostatek informací o mechanismu jejich působení. Dosud bylo provedeno jen málo studií prokazujících případnou dekompresi nervových kořenů ve foramen pouhou distrakcí „spacerem“ nebo studií k odhadu rizika vzniku segmentální kyfózy či změn sagitálního úhlu bederní páteře po interspinózní implantaci [12,18,19].

Cílem naší studie bylo ověřit, zda po implantaci interspinózní rozpěrky DIAM dochází k distrakci prostoru a zda se změní sagitální úhel bederní páteře, zda zůstane zachován pohyb v operovaném segmentu, a vyhodnocení časného klinického efektu této operace.

**Materiál a metodika**

Ve studii byli prospektivně sledováni a hodnoceni pacienti s implantací bederní interspinózní rozpěrky DIAM (Medtronic, USA). Implantát DIAM má motýlovitý tvar, je vyroben ze silikonu a potažen polyetylenovou textilií. Rozpěrka je dále opatřena z každé strany jednou textilní tkanicí, která umožňuje fixaci implantátu za horní a dolní spinózní výběžek (obr. 1). K dispozici jsou čtyři velikosti, tj. 8, 10, 12 a 14 mm, a velikost implantátu se poměřuje podle výšky interspinózního prostoru.

K operaci byli indikováni nemocní s degenerativním onemocněním lumbosakrální páteře, které se projevovalo axiální bolestí a kořenovými příznaky a příčinou byla hernie disku, foraminostenóza nebo kombinace obou a recidiva hernie disku. Podmínkou operace byla předchozí neúspěšná konzervativní léčba. Kontraindikováni byli nemocní s nádorem nebo zářným páteře, spondylolistézou nebo segmentální kyfózou. U některých operací v prostoru L5/S1 nebyla implantace technicky možná z důvodu výrazně hypoplastického sakrálního spinózního výběžku.

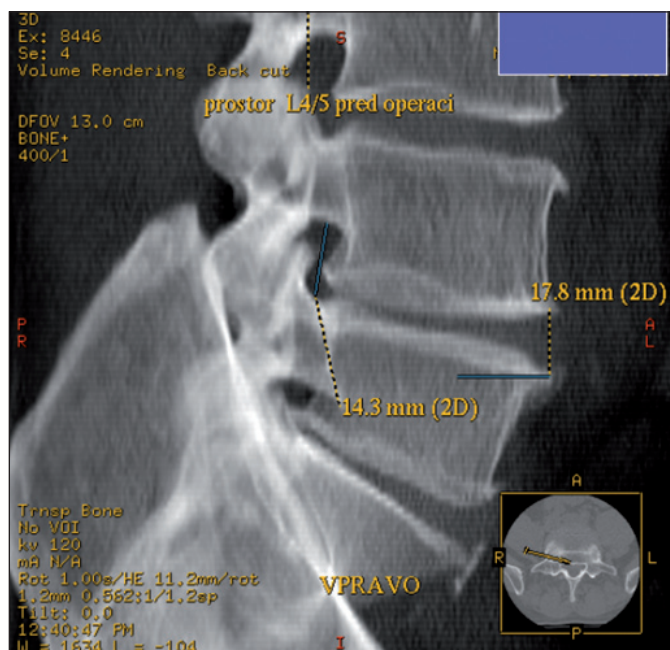
Do studie byli zařazeni pacienti operovaní na Neurochirurgické klinice LF UP a FN Olomouc během pěti měsíců, v období od června do října roku 2006. Soubor tvořilo 17 pacientů ve věku 23–66 let (průměrný věk 45,58 let), z toho bylo 7 žen (průměrný věk 46,42 let) a 10 mužů (průměrný věk 45,00 let). U 16 pacientů byla operace jednoetážová, u jednoho pacienta dvouetážová a celkem tak bylo implantováno 18 rozpěrek. V tab. 1 je uvedeno pořadí pacientů, věk v době operace, pohlaví, operační indikace, operovaná etáž a velikost použitého implantátu DIAM.

Před operací byli všichni nemocní podrobeni standardnímu klinickému a neurologickému vyšetření a pomocí Visual

**Tab. 1. Soubor pacientů.**

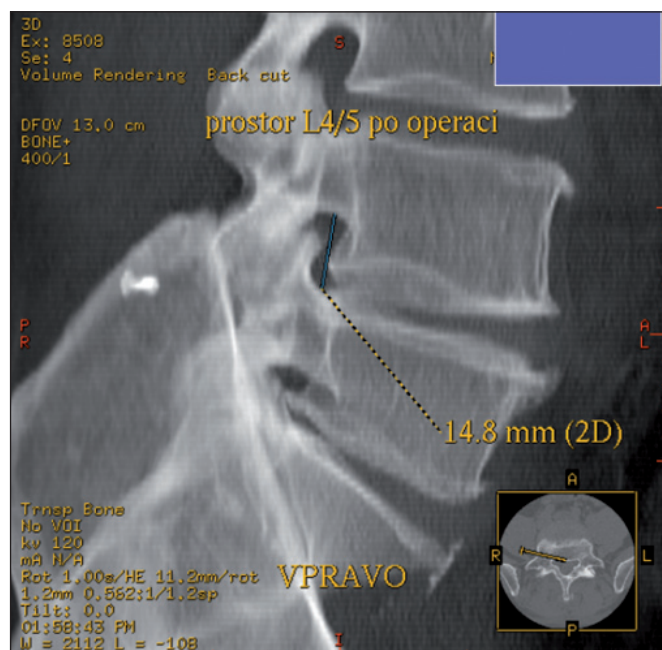
Pacient	Věk	Pohlaví	Indikace	Etáž	DIAM
1	45	F	He rec.	L4/5	8
2	55	M	He, Ste	L4/5	8
3	46	F	He	L4/5	14
4	50	F	He, Ste	L4/5	14
5	49	M	He rec.	L4/5	10
6	30	M	He rec.	L4/5	12
7	66	M	He, Ste	L3/4	8
8	41	M	He rec., Ste	L4/5	8
9	40	F	Ste	L5/S1	12
10	34	F	He	L4/5	12
11	45	M	He, Ste	L4/5	12
12	37	M	He, Ste	L4/5	10
13	58	F	Ste	L3/4, L4/5	8 + 8
14	52	M	He, Ste	L3/4	8
15	23	M	He	L4/5	8
16	52	F	He	L4/5	12
17	52	M	Ste	L4/5	8

Pacient: pořadí pacientů; Věk: věk v době operace (roky); Pohlaví: pohlaví pacienta (F: ženské, M: mužské); Indikace: operační indikace (He: hernie disku, He rec: recidiva hernie disku, Ste: stenóza); Etáž: operovaná etáž (L3/4, L4/5, L5/S1); DIAM: velikost použitého implantátu DIAM (v mm).



Obr. 2a. CT vyšetření – rekonstrukce VRT.

Příklad měření výšky pravého foramen intervertebrale v prostoru L4/5 před operací. V pravém dolním rohu je kostka zobrazující rovinu a směr měření foramen intervertebrale. Muž, 45 let.



Obr. 2b. CT vyšetření – rekonstrukce VRT.

Měření výšky pravého foramen intervertebrale v prostoru L4/5 po implantaci rozpěrky DIAM. V pravém dolním rohu je kostka znázorňující stejnou rovinu a směr měření foramen intervertebrale jako před operací na obr. 2a. Muž, 45 let.

Analogue Scale (VAS) byl hodnocen stupeň axiální a kořenové bolesti v rozmezí 0–10 [20]. Současně byly provedeny skiaografické snímky lumbosakrální páteře ve statické předozadní a bočné projekci ve stoje a autoři měřili úhel bederní lordózy mezi dolní krycí deskou obratle Th12 a horní krycí deskou křížové kosti.

Před operací bylo dále provedeno CT vyšetření tří nejkaudálnějších meziobratlových plotének bederní páteře spirální sekvencí na 16řadém multidetektorovém přístroji (LightSpeed 5.X PRO16, General Electric Healthcare, USA). Doplněny byly multiplanární rekonstrukce (MPR) jednotlivých prostor v sagitální projekci a prostorové rekonstrukce pomocí Volume Rendering Technique (VRT). Následně byly změřeny výšky obou foramen intervertebrale a zadní a přední výška meziobratlové ploténky v segmentu indikovanému k operaci s přesností na desetiny milimetru. Výška meziobratlové ploténky byla měřena na MPR v rovině podélné osy spinózních výběžků na svislé spojnici středů obratlových těl při jejich předním a zadním okraji, mimo úroveň případných ventrálních osteofytů. Výška intervertebrálních otvorů byla stanovena na rekonstrukci VRT tak, že po dosažení optimálního zobrazení foramin bylo zjištěno a zaznamenáno

v milimetrech pootočení směrové doprovodné kostky vpravo i vlevo. Pak následovalo proměření intervertebrálních otvorů kraniokaudálně (obr. 2a).

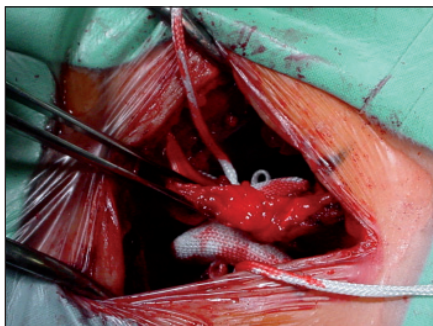
Všem pacientům byla doplněna magnetická rezonance (MR) na přístroji Magnetom Symphony 1.5T (Siemens, Německo), v sekvenci T2 tse – rst sag pat 2 /i PAT/, v T1 tse – sag /i PAT/ a ve STIR sag Hi Res /i PAT/. MR bylo provedeno z diagnostických důvodů s cílem prokázat degenerativní změny bederní páteře, zejména hernii disku a stenózu kanálu páteřního. Nemocní indikovaní k implantaci rozpěrky podepisovali informovaný souhlas se studií.

Pacienti byli operováni v celkové anestezii, v pronační poloze a pod clonou antibiotik ve standardním profylaktickém antibiotickém režimu. Kožní řez byl veden ve střední čáře v místě postižené etáže páteře a byl 5 cm dlouhý. Po discizii fascie, skeletizaci a nasazení rozvěrače paravertebrálních svalů na symptomatické straně bylo pod operačním mikroskopem odstraněno ligamentum flavum a následovala revize kanálu páteřního. V případě hernie disku byl obvykle odstraněn sekvestr a v případě foraminostenózy byla provedena foraminotomie a částečná mediální facetektomie. Po dekompresi nervových struktur následovala příprava pro implantaci rozpěrky.

Proto byla discidována i fascie kontralaterálně s vizualizací oblouků a okénkoviými štípacími kleštěmi byl odstraněn interspinózní vaz, podmínkou bylo zachování pevného supraspinózního vazů. Umístění rozpěrky bylo prováděno při dočasné distrakci interspinózního prostoru, kterou umožnil speciální distraktor zapřením za oblouky obratlů. Rozměr interspinózního prostoru byl následně testován zkušebními sondami a takto byla poměřena optimální velikost implantátu. Speciální aplikátor pak dovolil částečné stlačení a volnou implantaci rozpěrky DIAM. Částečné stlačení během zavádění a následnou distrakci v interspinózním prostoru do původní velikosti a tvaru umožnil elastický silikonový materiál implantátu. Po odstranění distrakčního rozvěrače zůstal DIAM zaklíněný mezi spinózní výběžky (obr. 3). Implantát byl poté ještě zajištěn fixací za horní a dolní spinózní výběžek pomocí textilních tkanic. Po operaci byli pacienti bez použití korzetu vertikalizováni druhý den a zahájili rehabilitaci.

Během prvního týdne po operaci byli všem pacientům provedeny statické skiaogramy lumbosakrální páteře ve stoje a CT vyšetření operovaného prostoru se záměrem změřit pooperační úhel bederní lordózy, výšku obou foramen intervertebrale a zadní a přední výšku meziobrat-

## ZMĚNY PARAMETRŮ PÁTEŘE PO IMPLANTACI BEDERNÍ INTERSPINÓZNÍ ROZPĚRKY DIAM



Obr. 3. Fotografie operačního pole s rozpěrkou DIAM v interspinózním prostoru L4/5.

Ve střední čáře je pinzeta držící pevný supraspinózní vaz. Po stranách implantátu jsou ouška a dosud neimplantované tkáně.

lové ploténky v operovaném segmentu. Při měření intervertebrálních foramin na CT byla kostka, která ukazovala polohu trojrozměrné rekonstrukce, nastavena do stejné polohy a provedeno proměření prostoru ve stejném směru jako před operací (obr. 2b) a k měření meziobratlové ploténky byla opět použita výška disku na svislé spojnici středů při předním a zad-

ním okraji obratlových těl. Zjištěné hodnoty byly srovnány se stavem před operací. Za jeden měsíc po operaci byly všem pacientům provedeny dynamické skiaogramy lumbosakrální páteře v předklonu a záklonu s měřením Range Of Motion (ROM) v operovaném segmentu Cobbovou metodou. Současně bylo provedeno kontrolní klinické a neurologické vyšetření, s hodnocením VAS pro axiální bolest a kořenovou bolest.

#### Statistické hodnocení

Ověřili jsme variabilitu metody měření pomocí CT. První vyšetření před operací a po operaci provedl atestovaný zkušený radiolog (A1). Měření stejných CT snímků provedl tentýž radiolog za 28 měsíců (A2) a srovnání výsledků nám umožnilo zhodnotit „intra-observer“ variabilitu měření. Ve stejném čase změřil CT snímky i druhý zkušený atestovaný radiolog (B) a výsledky byly srovnány s kontrolním měřením prvního radiologa (A2). To nám umožnilo zhodnotit „inter-observer“ variabilitu měření. Ke statistickému zhodnocení variabilit měření byla použita Bland-Altmanova

analýza. Bland-Altmanův graf hodnotí odchylku mezi dvěma měřeními v závislosti na průměrné hodnotě těchto měření a znázorňuje limity shody, tj. 95% konfidenční intervaly (CI) jednotlivých rozdílů mezi dvěma metodami [21].

#### Výsledky

##### 1. Výsledky měření míry distrakce po implantaci rozpěrky DIAM podle CT vyšetření a zhodnocení „intra-observer“ a „inter-observer“ variability měření

V tab. 2 jsou uvedeny průměrné výsledky měření výšky před operací, po operaci a míra distrakce pravého foramen, levého foramen, zadního disku a předního disku provedené prvním radiologem (A1, A2) a druhým radiologem (B), „intra-observer“ průměrné hodnoty a 95% CI (průměr A1 a A2) a „intra-observer“ variabilita, „inter-observer“ průměrné hodnoty a 95% CI (průměr A2 a B) a „inter-observer“ variabilita.

Po implantaci rozpěrky DIAM došlo k průměrné distrakci pravého foramen o 0,322–0,358 mm, levého foramen o 0,165–0,456 mm, zadní hranice disku

Tab. 2. Průměrné výsledky měření.

	A1	A2	B	A1/A2	Intra-observer var.	A2/B	Inter-observer var.
PF před	15,839	15,617	16,039	15,728	0,222 (1,5093, -1,065)	15,828	0,422 (1,915, -1,071)
PF po	16,167	15,933	16,439	16,05	0,233 (1,495, -1,028)	16,186	0,506 (5,310, -5,499)
Distrakce				0,322			0,358
LF před	16,444	16,533	16,278	16,4885	0,089 (2,1777, -2,355)	16,4055	0,256 (1,522, -2,033)
LF po	16,578	16,728	16,994	16,653	0,150 (2,383, -2,083)	16,861	0,267 (1,828, -1,295)
Distrakce				0,1645			0,4555
Zadní D před	3,706	4,028	5,033	3,867	0,322 (1,066, -1,711)	4,5305	1,005 (2,479, -0,468)
Zadní D po	3,867	4,189	5,444	4,028	0,322 (1,422, -2,067)	4,8165	1,256 (2,846, -0,334)
Distrakce				0,161			0,286
Přední D před	6,439	6,039	7,483	6,239	0,400 (3,099, -2,299)	6,761	1,444 (2,803, -0,086)
Přední D po	6,506	6,256	7,339	6,381	0,250 (2,520, -2,020)	6,7975	1,083 (2,037, -0,130)
Distrakce				0,142			0,0365

Všechny hodnoty jsou v milimetrech (mm).

PF před: průměrná výška pravého foramen intervertebrale před operací; PF po: průměrná výška pravého foramen intervertebrale po operaci.

LF před: průměrná výška levého foramen intervertebrale před operací; LF po: průměrná výška levého foramen intervertebrale po operaci.

Zadní D před: průměrná výška zadní hranice disku před operací; zadní D po: průměrná výška zadní hranice disku po operaci.

Přední D před: průměrná výška přední hranice disku před operací; přední D po: průměrná výška přední hranice disku po operaci.

Distrakce: rozdíl průměrné výšky před operací a po operaci.

A1, A2, B: označení radiologa a měření: A1: první radiolog, první měření, A2: první radiolog, druhé měření, B: druhý radiolog.

A1/A2: aritmetický průměr obou měření prvním radiologem.

Intra-observer var.: průměrný rozdíl obou měření prvního radiologa, v závorce 95% hodnota konfidenčního intervalu.

A2/B: aritmetický průměr druhého měření prvního radiologem a měření druhým radiologem.

Inter-observer var.: průměrný rozdíl druhého měření prvního radiologa a měření druhého radiologa, v závorce 95% hodnota konfidenčního intervalu.

o 0,161–0,286 mm a přední hranice disku o 0,037–0,142 mm.

V tab. 3 jsou uvedeny výsledky měření a vyšetření v pořadí: sagitální úhel lumbosakrální páteře dle statického bočního skiagramu před operací a po ní, rozsah pohybu operovaného segmentu dle dynamických skiagramů po operaci, VAS pro axiální bolest před operací a po ní, VAS pro kořenovou bolest před operací a po ní.

## 2. Výsledky změny sagitálního úhlu lumbosakrální páteře po implantaci rozpěrky DIAM podle statického bočního skiagramu

K lordotizaci došlo u 8 pacientů, v průměru o 8,13°. Ke kyfotizaci došlo u 7 pacientů, v průměru o 5,29°. U 2 pacientů se úhel nezměnil. V průměru (u všech 17 pacientů) došlo k lordotizaci páteře o 1,65°.

## 3. Výsledky měření rozsahu pohybu z flexe do extenze (ROM) v operovaném segmentu podle funkčních skiagramů

ROM byl u 15 operovaných segmentů 1,5 až 37°, v průměru 11,38°. Příčinou pooperačního nulového ROM ve třech zbylých segmentech byla osteochondróza a již před operací nebyly segmenty mobilní.

## 4. Změny VAS pro axiální bolest a pro kořenovou bolest po implantaci rozpěrky DIAM

Průměrný VAS pro axiální bolest u 17 pacientů se zlepšil z předoperačních 5,7 bodů na pooperačních 0,47 bodů.

Průměrný VAS pro kořenovou bolest u 17 pacientů se zlepšil z předoperačních 5,9 bodů na pooperačních 0,41 bodů.

Neurologický deficit se jeden měsíc po operaci zlepšil částečně nebo úplně u všech pacientů s prokázanými předoperačními neurologickými zánikovými příznaky.

## Diskuze

Podle biomechanických studií omezí interspinózní implantace rozsah extenze v operovaném segmentu a přitom má minimální efekt na flexi, rotaci a bočný ohyb. Následkem redukce extenze pak u pacientů se stenózou bederní páteře nedochází v takové míře k vyklenutí žlutého vazů směrem do kanálu páteřního, a tím ani ke kompresi nervových kořenů. Tento pozitivní mechanismus působení interspinózních rozpěrek je považován za prokázaný [7,9,11,12].

Tab. 3. Výsledky měření a vyšetření.

Pacient	Sagitální úhel LS	ROM	VAS axiální	VAS kořenová
1	(+) 79; (+) 77,5	18	4–1	4–0
2	(+) 49; (+) 44	11	4–0	4–0
3	(+) 37,5; (+) 31	26	6–0	6–0
4	(+) 38,5; (+) 51	21	6–0	6–0
5	(+) 26,5; (+) 35	37	9–1	9–0
6	(+) 55; (+) 55	14	8–1	8–1
7	(+) 57; (+) 58,5	9	5–0	5–0
8	(+) 41; (+) 47,5	0	9–0	9–0
9	(+) 40; (+) 52	6	5–1	5–0
10	(+) 53; (+) 63	24	3–0	3–2
11	(+) 34; (+) 33	8	5–0	5–0
12	(+) 40; (+) 40	1,5	0–0	3–0
13	(+) 53; (+) 50	0	6–0	6–0
14	(+) 50; (+) 52	6	6–1	6–0
15	(+) 25; (+) 37	14,5	7–0	7–0
16	(+) 34; (+) 33	3	8–0	8–0
17	(+) 32; (+) 13	6	6–3	6–4

Pacient: pořadí pacientů.

Sagitální úhel LS: sagitální úhel lumbosakrální páteře dle statického bočního skiagramu před operací a po ní (stupně), (+) lordóza.

ROM: rozsah pohybu operovaného segmentu dle dynamických skiagramů po operaci (stupně).

VAS axiální: VAS pro axiální bolest před operací a po ní.

VAS kořenová: VAS pro kořenovou bolest před operací a po ní.

Kim et al ve své studii srovnali výsledky skupiny 31 pacientů s implantací rozpěrky DIAM a stejně početné skupiny bez implantace. Zjistili přitom, že jeden rok po implantaci rozpěrky nebyl žádný rozdíl výšky přední a zadní části disku v porovnání s předoperačním stavem. U skupiny pacientů s implantací DIAMu současně došlo ke kyfotizaci v operovaném segmentu v průměru o 2,4°, zatímco u skupiny bez implantátu zůstal úhel beze změny. K měření využili zobrazení MR a skiagrafičeských snímků [22]. Richards et al měřením na kadaverech prokázali, že interspinózní rozpěrka X Stop zvýší plochu páteřního kanálu o 18 %, předozadní rozměr kanálu o 10 %, plochu foramen intervertebrale o 25 %, a jeho šířku dokonce o 41 %. Výška operovaného foramen zůstala stejná, stejně tak se nezměnily rozměry kanálu páteřního a foramin v sousedních segmentech [12]. K závěru, že po implantaci X Stop dochází k signifikantnímu zvětšení plochy foramen intervertebrale a páteřního kanálu, dospěli u svého souboru 26 operovaných pacientů také Siddiqui et al. Měření prováděli pomocí MR ve stoje, vleže a u sedícího pacienta v předklonu i záklonu [18].

Lindsey et al popsali v biomechanické studii zmenšení lordózy bederní páteře (měřené od L2 po L5) po implantaci interspinózní rozpěrky X Stop o 2° [11].

V naší práci jsme prokázali, že po implantaci rozpěrky dochází k jen nepatrné distrakci celého operovaného segmentu (v řádu desetin milimetru), a proto dle našeho názoru nelze při operaci spoléhat na efekt nepřímé dekomprese nervových kořenů. CT vyšetření zobrazilo jasně kostní linie obratlového těla a foramin a vytvořilo tak věrohodný podklad pro měření. Volili jsme CT vyšetření, neboť průkaz distrakce je dán změřením kostních hranic (kranální a kaudální část foramen intervertebrale je tvořena jen kostním pediklem) a není nutné zobrazení vazivových struktur. Bland-Altmanova metoda hodnocení variability prokázala velmi malou střední diferencí a nízkou variabilitu mezi opakovanými měřeními výšky pravého a levého foramen, pokud byla provedena stejným radiologem („intra-observer“ variabilita). Střední diference a variabilita byly vyšší při měření zadní a přední hranice disku a u všech měření provedené dvěma různými radiology („inter-observer“ variabilita). Naše hodnocení výšky foramin a disku byla navíc založena na počítačovém zpracování. Tím se lišíme od ji-

## ZMĚNY PARAMETRŮ PÁTEŘE PO IMPLANTACI BEDERNÍ INTERSPINÓZNÍ ROZPĚRKY DIAM

ných autorů, kteří měření založili na skia-grafickém zobrazení, jež neumožní přesné změření, nebo na MR, jehož výhodou je sice dobré zobrazení diskoligamentózních částí foramin, avšak kostní hranice bývají neostře [18,21–23]. V našem souboru jsme prokázali nepatrnou lordotizaci bederní páteře po implantaci rozpěrky o 1,65° a také ostatní autoři referovali jen mírnou změnu osy, kyfotizaci o 2–2,4° [11,22]. Současně jsme prezentovali dynamické vlastnosti implantátu DIAM, neboť průměrný ROM operovaného segmentu byl 11,38°. Lze se proto domnívat, že dynamický implantát dostatečně chrání sousední segmenty před přetížením a před akcelerací degenerativních procesů.

Kim et al neprokázali jeden rok po operaci statisticky významný rozdíl ve VAS pro kořenovou a axiální bolest ani v Mac-Nab funkčním skóre u pacientů s implantací nebo bez implantace interspinózní rozpěrky DIAM a zdůraznili potřebu dalších studií k průkazu klinického efektu rozpěrky, zejména na ovlivnění axiální bolesti [22]. Povzbudivé výsledky naopak prezentovali Mariottini et al, kteří prospektivně sledovali skupinu 43 pacientů operovaných pro hernii disku nebo foraminostenózu s implantací rozpěrky DIAM. Výrazného zlepšení dosáhli po dobu jednoho až pěti let u 97 % pacientů [24]. Podobně Caserta et al publikovali použití DIAM implantátu jako bezpečnou metodu s dobrými klinickými výsledky, a to zejména u pacientů s recidivující hernií disku. Simulace implantace rozpěrky DIAM na biomechanickém modelu v pohybovém segmentu sousedícím s instrumentovanou fúzí prokázala redukci zátěže tohoto segmentu, pokud míra flexe bederní páteře nepřesáhla 28° [16]. Schiavone a Pasquale použili DIAM, aniž revidovali kanál páteřní u 22 pacientů s diskopatií bez známek diskoradikulárního konfliktu. Po 10 měsících prokázali u 16 pacientů „excellent“, u čtyř pacientů „good“ a dvou pacientů „fair“ výsledky a konstatují, že se jedná o jednoduchou a bezpečnou metodu [17]. Randomizovanou multicentrickou studii s implantací interspinózní rozpěrky X Stop u pacientů se stenózou páteřního kanálu provedli Zucherman et al. Ve skupině s implantací X Stop prokázali po dvou letech statisticky významně výrazný prospěch ve srovnání se skupinou konzervativně léčených nemocných [25]. V našem souboru hodnoceném jeden měsíc po operaci jsme prokázali u všech 17 pacientů úlevu od kořenové i axiální bolesti a zlepšený neurolo-

gický stav. Klinický efekt byl způsoben dynamickou interspinózní implantací rozpěrky DIAM, ale i šetrnou dekompresí nervových kořenů. Námi prokázané radiologické nálezy po implantaci rozpěrky tedy korelují s dobrou klinickou odezvou.

### Závěry

1. Interspinózní implantace rozpěrky DIAM způsobí v průměru jen mírnou distrakci celého operovaného segmentu bederní páteře (v řádu desetin milimetru), a nelze proto při operacích spoléhat na tento efekt nepřímé dekomprese vystupujících nervových kořenů.
2. Po implantaci rozpěrky DIAM dochází u části pacientů ke kyfotizaci a u části k lordotizaci bederní páteře, v průměru došlo k lordotizaci o 1,65°. Riziko kyfotizace je reálné a zvláště v případech již předoperačně zjevného kyfotického postavení operovaného segmentu je potřeba implantaci interspinózní rozpěrky bedlivě zvážit.
3. Implantace rozpěrky DIAM zachová mobilitu operovaného segmentu s průměrným rozsahem pohybu z flexe do extenze 11,38°.
4. Prokázali jsme velmi dobrý bezprostřední efekt operace na intenzitu kořenové i axiální bolesti. Klinický efekt byl dán kombinací šetrné dekomprese nervových kořenů a dynamické interspinózní implantace rozpěrkou DIAM.
5. Prokázali jsme dostatečnou přesnost a reprodukovatelnost měření výšky foramin po CT zobrazení provedené stejným radiologem.

### Literatura

1. Christie SD, Song JK, Fessler RG. Dynamic interspinous process technology. *Spine* 2005; 30 (Suppl 16): S73–S78.
2. Mulholland RC, Sengupta DK. Rationale, principles and experimental evaluation of the concept of soft stabilization. *Eur Spine J* 2002; 11 (Suppl 2): S198–S205.
3. Sengupta DK. Dynamic stabilization device in the treatment of low back pain. *Orthop Clin North Am* 2004; 35(1): 43–56.
4. Andersson GB, Burkus JK, Foley KT, Nockels RP, Polly DW jr et al. Summary statement: treatment of the painful motion segment. *Spine* 2005; 30 (Suppl 16): S1.
5. Polly DW, Santos ERG, Mehdod AA. Surgical treatment for the painful motion segment. *Matching Technology with the Indications: Posterior Lumbar Fusion*. *Spine* 2005; 30 (Suppl 16): S44–S50.
6. Wang JC, Mummaneni PV, Haid RW. Current treatment strategies for the painful lumbar motion segment: posterolateral fusion versus interbody fusion. *Spine* 2005; 30 (Suppl 16): S33–S43.
7. Minns RJ, Walsh WK. Preliminary design and experimental studies of a novel soft implant for correcting

sagittal plane instability in the lumbar spine. *Spine* 1997; 22(16): 1819–1827.

8. Sénégas J. Mechanical supplementation by non-rigid fixation in degenerative intervertebral lumbar segments: the Wallis system. *Eur Spine J* 2002; 11 (Suppl 2): S164–S169.
9. Wiseman CM, Lindsey DP, Fredrick AD, Yerby SA. The effect of an interspinous process implant on facet loading during extension. *Spine* 2005; 30(8): 903–907.
10. Swanson KE, Lindsey DP, Hsu KY, Zucherman JF, Yerby SA. The effects of an interspinous implant on intervertebral disc pressures. *Spine* 2003; 28(1): 26–32.
11. Lindsey DP, Swanson KE, Fuchs P, Hsu KY, Zucherman JF, Yerby SA. The effects of an interspinous implant on the kinematics of the instrumented and adjacent levels in the lumbar spine. *Spine* 2003; 28(19): 2192–2197.
12. Richards JC, Majumdar S, Lindsey DP, Beaupré GS, Yerby SA. The treatment mechanism of an interspinous process implant for lumbar neurogenic intermittent claudication. *Spine* 2005; 30(7): 744–749.
13. Aota Y, Kumano K, Hirabayashi S. Postfusion instability at the adjacent segments after rigid pedicle screw fixation for degenerative lumbar spinal disorders. *J Spinal Disord* 1995; 8(6): 464–473.
14. Kumar MN, Jacquot F, Hall H. Long-term follow-up of functional outcomes and radiographic changes at adjacent levels following lumbar spine fusion for degenerative disc disease. *Eur Spine J* 2001; 10(4): 309–313.
15. Schlegel JD, Smith JA, Schleusener RL. Lumbar motion segment pathology adjacent to thoracolumbar, lumbar, and lumbosacral fusions. *Spine* 1996; 21(8): 970–981.
16. Caserta S, La Maida GA, Misaggi B, Peroni D, Pietrabissa R, Raimondi MT et al. Elastic stabilization alone or combined with rigid fusion in spinal surgery: a biomechanical experience based on 82 cases. *Eur Spine J* 2002; 11 (Suppl 2): S192–S197.
17. Schiavone AM, Pasquale G. The use of disc assistance prostheses (DIAM) in degenerative lumbar pathology: Indications, technique, and results. *Ital J Spinal Disord* 2003; 3: 213–220.
18. Siddiqui M, Karadimas E, Nicol M, Smith FW, Wardlaw D. Influence of X Stop on neural foramina and spinal canal area in spinal stenosis. *Spine* 2006; 31(25): 2958–2962.
19. Smith FW. P MRI changes in the lumbar spine following insertion of the X STOP interspinous process decompression device. *Brussels International Spine Symposium* 2005.
20. Carlsson AM. Assessment of chronic pain: I. Aspects of the reliability and validity of the visual analogue scale. *Pain* 1983; 16(1): 87–101.
21. Bland JM, Altman DG. Statistical methods for assessing agreement between two methods of clinical measurement. *Lancet* 1986; 1(8476): 307–310.
22. Kim KA, McDonald M, Pik JH, Khoueir P, Wang MY. Dynamic intraspinal spacer technology for posterior stabilization: case-control study on the safety, sagittal angulation, and pain outcome at 1-year follow-up evaluation. *Neurosurg Focus* 2007; 22(1): E7.
23. Seel EH, Verrill CL, Mehta RL, Davies EM. Measurement of fracture kyphosis with the Oxford Cobbometer: intra- and interobserver reliabilities and comparison with other techniques. *Spine* 2005; 30(8): 964–968.
24. Mariottini A, Pieri S, Giachi S, Carangelo B, Zalaffi A, Muzii FV et al. Preliminary results of a soft novel lumbar intervertebral prosthesis (DIAM) in the degenerative spinal pathology. *Acta Neurochir Suppl* 2005; 92: 129–131.
25. Zucherman JF, Hsu KY, Hartjen ChA, Mehalic TF, Implicite DA, Martin MJ et al. A multicenter, prospective, randomized trial evaluation the X STOP interspinous process decompression system for the treatment of neurogenic intermittent claudication. *Spine* 2005; 30(12): 1351–1358.