proLékaře.cz | 28.11.2026

Ageneze, aplazie a hypoplazie arteria carotis interna

Agenesis, Aplasia and Hypoplasia of the Internal Carotid Artery

Souhrn

Ageneze, aplazie a hypoplazie arteria carotis interna patří k velmi vzácným kongenitálním anomáliím. Tyto ve většině případů incidentálně zachycené asymptomatické anomálie jsou spojeny s vyšším rizikem výskytu mozkových aneuryzmat, dalších vrozených vad a také potenciálním rizikem komplikací při neurochirurgických operacích. V retrospektivní studii byla analyzována skupina pacientů vyšetřovaných pro možnou symptomatickou poruchu cerebrovaskulární rezervní kapacity při uzávěru vnitřní karotidy. V souboru 462 pacientů byly diagnostikovány pouze dvě kongenitální anomálie arteria carotis interna s odpovídajícím nálezem v oblasti karotického kanálu na CT vyšetření. V prvním případě byla ageneze arteria carotis interna spojena s ipsilaterálně vysoko uloženým jugulárním bulbem. V druhém případě byl diagnostikován suspektní trombotický uzávěr hypoplastické vnitřní karotidy bez přidružených variet nebo anomálií. Ani v jednom z případů nebyla diagnostikována porucha cerebrovaskulární reaktivity nebo přítomnost intrakraniálních aneuryzmat.

Abstract

Agenesis, aplasia and hypoplasia of the internal carotid artery belong to a group of very rare congenital anomalies. These mostly incidental asymptomatic cases are combined with a higher incidence of intracranial aneurysms or other congenital anomalies and with a potential risk of complications during neurosurgical procedures. A group of patients with an occluded internal carotid artery examined for cerebrovascular reserve capacity was retrospectively analyzed. There were only two congenital anomalies of the internal carotid artery with corresponding findings in the region of the carotid canal on the CT scans in the whole group of 462 patients. Agenesis of the internal carotid artery was associated with an occurrence of an ipsilateral high jugular bulb in the first case. A suspicious thrombotic occlusion of the hypoplastic internal carotid artery without any other anomalies was found in the second case. There were no signs of a failure of the cerebrovascular reserve capacity or any presence of the intracranial aneurysms in either case.

P. Vachata[1], P. Petrovický[2], R. Bartoš[1], M. Sameš[1]

[1] Neurochirurgická klinika UJEP a Krajská zdravotní, a.s., Masarykova nemocnice v Ústí nad Labem, o.z.
[2] Anatomický ústav 1. LF UK v Praze

✉
MUDr. Petr Vachata
Neurochirurgická klinika UJEP
Masarykova nemocnice
Sociální péče 12A
401 13 Ústí nad Labem-Bukov
e-mail: petr.vachata@mnul.cz

Přijato k recenzi: 15. 4. 2009
Přijato do tisku: 17. 8. 2009

Klíčová slova

ageneze – aplazie – arteria carotis interna – hypoplazie – kongenitální anomálie

Key words

agenesis – aplasia – internal carotid artery – hypoplasia – congenital anomaly

Práce byla podpořena grantem IGA NR 8849-4/2006.

proLékaře.cz | 28.11.2026

Úvod

Ageneze arteria carotis interna (ACI) charakteristická totální absencí celé tepny včetně absence karotického kanálu v temporální kosti je velmi vzácná vrozená anomálie s udávaným výskytem 0,01 % [1]. V literatuře bylo uvedeno kolem 100 případů [2–4]. Poprvé byla popsána Toddem v roce 1787 [5] a angiograficky Verbiestem v roce 1954 [6]. Kromě jednostranných nálezů je zaznamenáno i několik bilaterálních případů [1]. Termíny ageneze, aplazie a hypoplazie karotidy jsou velmi často zaměňovány.

Metodika a soubor pacientů

Posuzovanou skupinu tvořili pacienti, kteří podstoupili skríningové TCD vyšetření v rámci revaskularizačního programu Neurochirugické kliniky v Ústí nad Labem při podezření na symptomatickou vyčerpanou cerebrovaskulární rezervní kapacitu u získaného uzávěru vnitřní karotidy. CT anebo MR mozku byly provedeny za účelem posouzení rozsahu poischemických změn mozkového parenchymu. V tomto programu bylo vyšetřeno pomocí zátěžového TCD skríningu od roku 1998 do konce roku 2008 kolem 700 pacientů, z toho odpovídající CT vyšetření využitelné pro retrospektivní hodnocení karotického kanálu v temporální kosti bylo dostupné u 462 pacientů. Všichni tito pacienti již byli preselektováni ze skupiny všech pacientů s uzávěrem vnitřní karotidy referujícími neurology. V této podskupině jsme identifikovali pouze dvě kongenitální anomálie ACI (0,43 %).

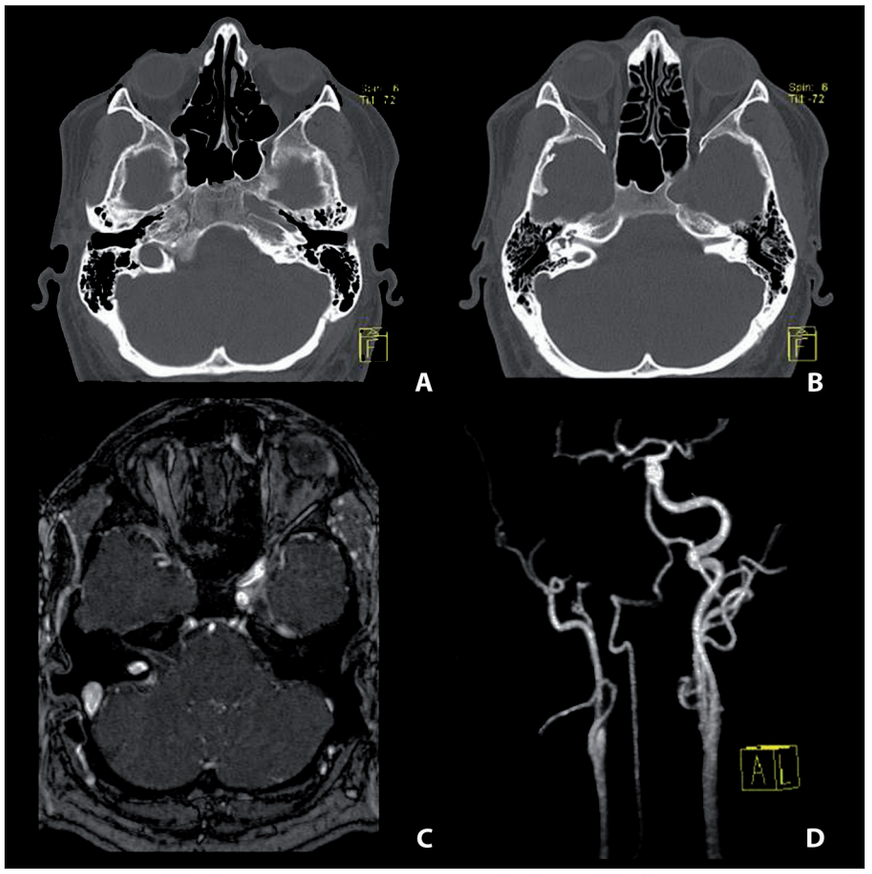

Obr. 1. HRCT axiální řezy v kostěném okně v rovině karotického kanálu (A) a vnitřního meatu (B) prokazují agenezi karotického kanálu vpravo, vysokou polohu jugulárního bulbu na stejné straně a kontralaterální velmi mělký sulcus sigmoideálního splavu při jeho hypoplazii. Řez MRA TOF sekvence (C) v úrovni vnitřního meatu ukazuje agenezi ACI vpravo, vysokou polohu JB spolu s dominantním sigmoideálním splavem vpravo a kontralaterální hypoplazií sigmoideálního splavu. MRA rekonstrukce extrakraniálních tepen (D) potvrzuje agenezi ACI vpravo.

Kazuistika 1

Pětačtyřicetiletý obézní hypertonik s anamnézou vertiga a cefaley podstoupil skríningové vyšetření karotid ultrazvukem. Pro suspektní symptomatický uzávěr vnitřní karotidy vpravo byl odeslán k vyšetření cerebrovaskulární rezervní kapacity a posouzení benefitu, event. extra-intrakraniální anastomózy. Neurologické vyšetření neprokázalo neurologický deficit. Typické příznaky cévní mozkové příhody, která by proběhla v minulosti, pacient negoval. Magnetická rezonance mozku včetně difuzně vážených sekvencí neprokázala akutní nebo chronické poischemické změny v mozkovém parenchymu. Doplněné MRA extra- a intrakraniálních tepen bylo suspektní pro kompletní agenezi a. carotis interna vpravo. Bifurkace společné karotidy vpravo byla tvořena pouze větvemi zevní karotidy (obr. 1D). Aortální oblouk byl bez patologie. Intrakraniálně bylo povodí a. cerebri media zásobeno prostřednictvím přední komunikanty. Zadní komunikanta vpravo byla hypoplastická. Nebyly nalezeny žádné anomální spojky mezi oběma karotickými řečišti, žádné výdutě, ani známky aterosklerotického nebo jiného zúžení. Dalším nálezem byla hypoplazie sigmoideálního splavu vlevo s dominujícím druhostranným sigmoideálním splavem spolu s vysoko uloženým jugulárním bulbem zasahujícím nad úroveň vnitřního meatu (obr. 1C). Doplněné HRCT včetně kostního okna, koronárních a sagitálních multiplanárních rekonstrukcí potvrdilo absenci karotického kanálu v pravé temporální kosti a extrémně vysoko uložený jugulární bulbus zasahující nad úroveň vnitřního meatu vpravo (obr. 1A, B). Kontralaterálně byl potvrzen hypoplastický kostní sulkus sigmoideálního splavu potvrzující kongenitální hypoplazii splavu (obr. 1A, B). Jiné anomálie a vývojové odchylky včetně středního a vnitřního ucha nebyly nalezeny.

Pacient podstoupil skríningové zátěžové vyšetření cerebrovaskulární rezervní kapacity pomocí transkraniálního Doppleru se zátěží směsi 7,5% CO_2 a 92,5% O_2. Klidový dopplerovský záznam (střední průtoková rychlost, rezistenční index, index pulzatility) snímaný z a. cerebri media vpravo nevykazoval v porovnání s levou stranou odchylky. Při zátěžovém vyšetření došlo k nárůstu střední průtokové rychlosti vpravo o 38 % a vlevo o 36 %. Patologickým nálezem byl pouze záznam z pravé oftalmické periferie s obráceným

proLékaře.cz | 28.11.2026

směrem toku. Vzhledem k fyziologickému výsledku skríningového vyšetření cerebrovaskulární rezervní kapacity nebyla další perfuzní zátěžová vyšetření (SPECT, CT, MR) indikována. Po úpravě farmakologické terapie arteriální hypertenze došlo ke kompletní remisi klinických obtíží. Preventivní kontroly jsou plánovány v ročních intervalech.

Kazuistika 2

Šestasedmdesátiletý hypertonik s ischemickou chorobou srdeční, diabetem, dnou a chronickou obstrukční chorobou bronchopulmonální prodělal ischemickou cévní mozkovou příhodu typu RIND z levostranného karotického povodí. V akutním stadiu byla sonograficky zachycena uzavřená vnitřní karotida vlevo. Pacient byl s odstupem odeslán na naše pracoviště k vyšetření cerebrovaskulární rezervní kapacity a posouzení potenciálního benefitu extra-intrakraniální anastomózy. Aktuální neurologické vyšetření neprokázalo reziduální neurologický deficit. Recidivující příznaky cévní mozkové příhody pacient negoval. Magnetická rezonance mozku včetně difuzně vážených sekvencí neprokázala akutní změny. Chronické difuzní poischemické změny byly zachyceny bilaterálně supratentoriálně. Doplněné echokardiografické vyšetření bylo negativní. Doplněné MRA extra– a intrakraniálních tepen prokázalo pahýl arteria carotis interna vlevo s uzávěrem zbytku tepny až do intrakraniální bifurkace (obr. 2A). Aortální oblouk byl bez patologie. Intrakraniálně nebyly nalezeny žádné anomální spojky mezi oběma karotickými řečišti, žádné výdutě, ani známky aterosklerotického nebo jiného zúžení obdobně jako v prvním případě. Revidované CT provedené v době diagnostiky akutní CMP prokázalo zúžený hypoplastický karotický kanál v levé temporální kosti (obr. 2B). Jiné anomálie a vývojové odchylky včetně žilního systému, středního a vnitřního ucha nebyly nalezeny.

Pacient podstoupil skríningové zátěžové vyšetření cerebrovaskulární rezervní kapacity pomocí transkraniálního Doppleru se zátěží směsi 7,5% CO_2 a 92,5% O_2. Klidový dopplerovský záznam (střední průtoková rychlost, rezistenční index, index pulzatility) snímaný z arteria cerebri media vlevo vykazoval v porovnání s pravou stranou pouze nesignifikantní snížení periferní rezistence. Při zátěžovém vyšetření

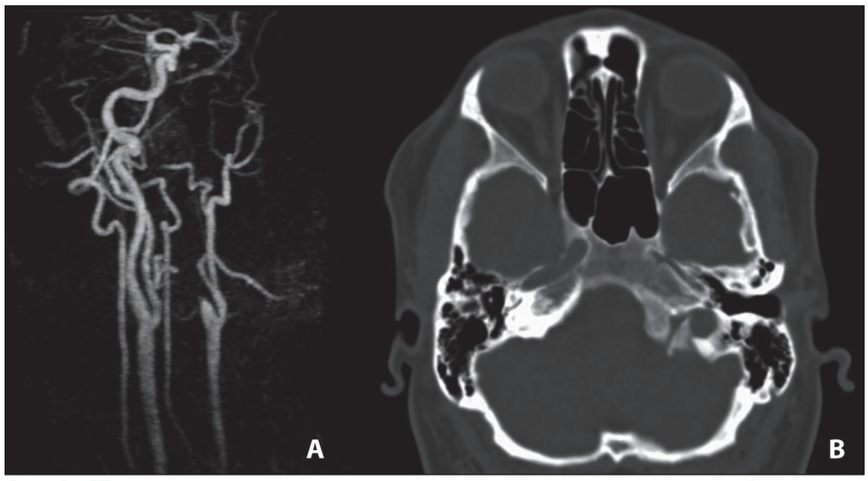

Obr. 2. CT obraz levostranného hypoplastického karotického kanálu (B) a pahýl levé ACI na MR angiografii (A).

došlo k nárůstu střední průtokové rychlosti vlevo o 25 % a vpravo o 31 %. Patologickým nálezem obdobně jako v prvním případě byl záznam kolateralizace cestou levé oftalmické periferie s obráceným směrem toku. Vzhledem k výsledku skríningového vyšetření cerebrovaskulární rezervní kapacity, vyššímu věku a vysokému riziku celkové anestezie při polymorbiditě nebyla další perfuzní zátěžová vyšetření (SPECT, CT, MR) indikována. Pacientovi byla upravena antiagregační terapie (kombinovaný preparát acetylosalicylové kyseliny a dipyridamolu). Pravidelné ultrazvukové kontroly byly indikovány v šesti měsíčních intervalech. Pahýl vnitřní karotidy vzhledem k dalšímu asymptomatickému průběhu pacienta nesvědčícímu pro klinický „stump" syndrom nebyl indikován k plastice.

Diskuze

Přesná incidence ageneze vnitřní karotidy není známa, mimo jiné i pro nepřesně používané termíny aplazie a ageneze [7]. Podmínkou definice ageneze je kompletní absence vnitřní karotidy embryonálního původu v celém jejím průběhu [8] a s tím související i ageneze karotického kanálu temporální kosti. Primordiální ACI je totiž definovana již ve čtvrtém embryonálním týdnu, zatímco lební báze se počíná formovat mezi pátým a šestým týdnem. Podkladem je atrézie nebo involuce třetích aortálních oblouků [9]. Naproti tomu aplazie je charakterizována vyvinutým hypoplastickým karotickým kanálem a perzistujícím nepatentním zbytkem tepny ve formě tenké hypoplastické cévy, jejího pahýlu nebo pouhého vazivového pruhu. V případě patentní tepny s odpovídajícím hypoplastickým karotickým kanálem mluvíme o hypoplazii. Rozvoj kolateralizace odpovídá kongenitálnímu původu anomálie. Kolateralizace cévního průtoku může být zajištěna transkraniálními spojkami z povodí a. carotis externa (tzv. rete mirabile), perzistujícími embryonálními spojkami (interkavernózní spojky) nebo prostřednictvím spojek Willisova okruhu [8–11]. Zcela nejčastějším typem je tzv. fetální typ, kdy přední komunikanta zásobuje pouze přední mozkovou tepnu, zatímco střední zásobuje rozšířená zadní komunikanta fetálního typu. Druhým nejčastějším typem tzv. dospělého typu stejně jako v našem případě je zásobení střední a přední mozkové tepny výhradně cestou přední komunikanty [8]. Všechny tyto kolaterály zabraňují ve většině případů klinicky symptomatické i asymptomatické hypoperfuzi, a proto bývá ageneze nebo aplazie vnitřní karotidy incidentálním nálezem.

Mezi klinické symptomy a příznaky spojené s agenezí a aplazií bývá nejčastěji řazena cefalea, snížená zraková ostrost, ztráta sluchu, epilepsie, vrozený Hornerův syndrom, ischemická hypoperfuzní příhoda nebo intrakraniální hemoragie [9,10]. Nejčastějším typem krvácení je subarachnoideální z prasklého intrakraniálního aneuryzmatu. Na rozdíl od přirozené incidence mozkových aneuryzmat v populaci (2–6 %) je v případě karotické ageneze nebo aplazie udávána incidence od 19 do 67 % [9,10]. Příčinou takto vysoké inci-

proLékaře.cz | 28.11.2026

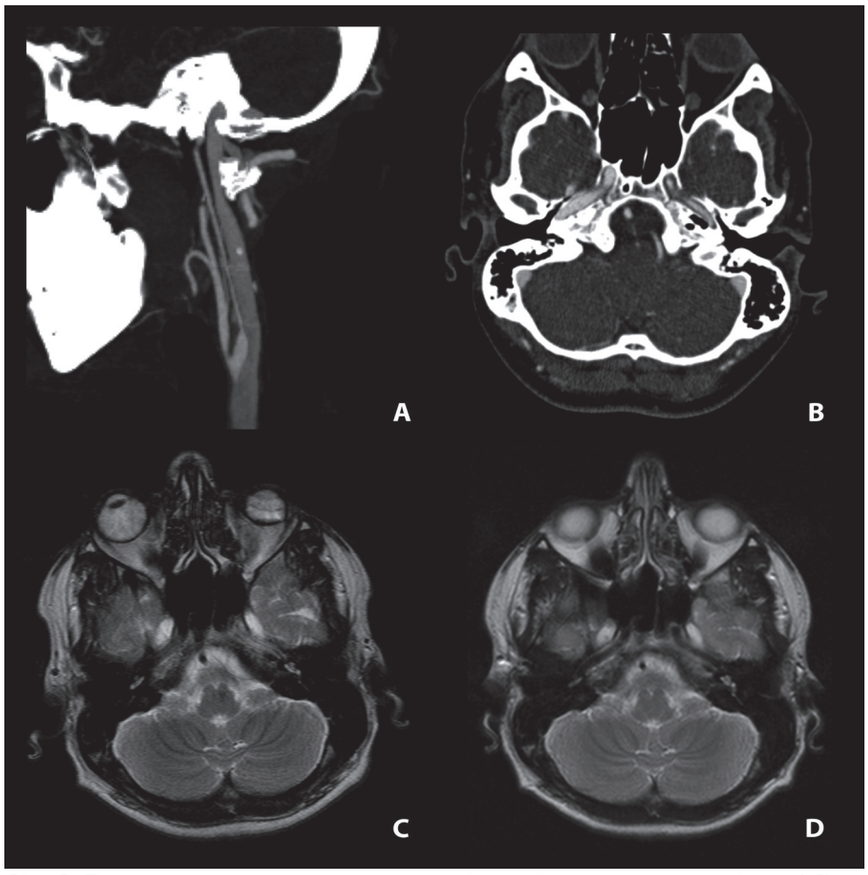

Obr. 3. Třicetiletý pacient se suspektním nálezem levostranné hypoplazie ACI na extrakraniální CT angiografii (A), avšak s normální velikostí karotického kanálu v temporální kosti (B). MR v souhlasu s ultrazvukem potvrdila zánětlivé zesílení stěny tepny při vaskulitidě (C). Revidované MR (D) provedené při první tranzitorní ischemické atace potvrdilo získanou stenózu vnitřní karotidy.

dence jsou zřejmě kromě vysoké hemodynamické zátěže na normálně vyvinuté straně také kongenitální defekty arteriální stěny spolu s často přítomnou arteriální hypertenzí. Sporadické případy absence ACI byly popsány ve spojení s agenezí corpus callosum, neurofibromatózou, meningokélou, koarktací aorty, kardiálními ventrikuloseptálními defekty, arachnoideálními cystami, mozkovou hemiatrofií, malformacemi ucha, parézou lícního nervu, hemangiomy nebo angiofibromy [9,10,12]. Vzhledem k zásobení postižené strany jsou s vyšším rizikem spojeny všechny neurochirugické výkony v oblasti Willisova okruhu ohrožující, byť i dočasně, kolateralizaci (např. dočasné klipy). Obdobně jsou rizikové i jakékoliv výkony se záměrnou nebo nechtěnou hypotenzí, stejně tak jako výkony v oblasti krku ohrožující zachovalou ACI (např. kompresí při cervikální mikrodiskektomii). Kongenitální anomálie je třeba odlišit od zdánlivě podobně vypadajících stavů, jakými jsou arteriální disekce, vaskulitida, fibromuskulární dysplazie nebo i nejčastější prostý trombotický uzávěr při aterosklerotickém postižení tepny (obr. 3) [13].

Vlastní jugulární bulbus není dle anatomických studií [14] u novorozence vytvořen a vytváří se teprve během druhého a třetího roku života pravděpodobně vlivem změn venózního tlaku při udržování vzpřímené polohy těla. Častější výskyt vysokého bulbu na pravé straně souvisí s funkční dominancí pravostranného sinus sigmoideus. Stranová diference se objevuje již v embryonálních stadiích v souvislosti s intimnějším vztahem k horní duté žíle a zvýrazňuje se v dospělosti se zanikajícím fenoménem „crossflow" cestou torcular Herophili [15]. Kontralaterální hypoplazie sigmoideálního splavu může být tedy dobrým vysvětlením extrémně vysoké polohy bulbu v našem případě. Ipsilaterální výskyt s agenezí ACI a nevyvinutým karotickým kanálem v naší první kazuistice je nejspíše náhodným nálezem, neboť nedošlo k současné antepozici bulbu směrem k chybějícímu kanálu. Kombinace ageneze ACI s ipsilaterální velmi vysokou polohou jugulárního bulbu nebyla dosud literárně popsána.

Zatímco v prvním popsaném případě je diagnóza kongenitální ageneze zřejmá na základě absence karotického kanálu, v druhém případě by přesná diagnóza byla stanovena pouze sekcí post mortem. Předpokládaná diagnóza je perzistující hypoplastická tepna, jejíž akutní uzávěr zřejmě na podkladě aterosklerotického procesu u staršího pacienta se projevil akutní cévní mozkovou příhodou. Vstupní sonografické vyšetření prokazující čerstvý hypoechogenní trombus se nezachovalo a ani ze zachovalého popisu není charakter suspektního uzávěru znám. Pacient v minulosti žádné vyšetření karotid i přes terapii ischemické choroby srdeční neprodělal. Druhou možnou variantou v tomto případě je kongenitální aplastická tepna s perzistujícím pahýlem tepny a cévní mozkovou příhodou následkem selhání kolateralizace, např. při poklesu perfuzního tlaku během hyperkorekce arteriální hypertenze. Pravděpodobnost, že se projevilo selhání kolateralizace až v takto pokročilém věku, je ve srovnání s variantou trombózy hypoplastické tepny menší.

Závěr

Ageneze, aplazie a hypoplazie vnitřní karotické tepny jsou vzácné kongenitální anomálie. Ačkoliv jsou ve většině případů stejně tak jako vysoký jugulární bulbus incidentálním asymptomatickým nálezem, mohou být spojeny s významnými vrozenými abnormalitami a také s vysokým rizikem výskytu mozkových aneuryzmat ohrožujících pacienta rupturou a subarachnoideálním krvácením. Každý pacient s touto suspektní diagnózou by měl být proto adekvátně dovyšetřen a sledován. Ve většině případů je dostačující pro diagnózu kongenitální anomálie ACI posouzení karotického kanálu temporální kosti na běžném CT vyšetření. Neidentifikovaná kongenitální anomálie ACI, stejně tak jako vysoký jugulární bulbus mohou být potenciálně spojeny s významnými komplikacemi neurochirurgických a otologických výkonů.

proLékaře.cz | 28.11.2026

Literatura

1. Smith KR jr, Nelson JS, Dooley JM jr. Bilateral "hypoplasia" of the internal carotid arteries. Neurology 1968; 18(12): 1149–1156.

2. Given CA jr, Huang-Hellinger F, Baker MD, Chepuri NB, Morris PP. Congenital absence of the internal carotid artery: case reports and review of the collateral circulation. AJNR Am J Neuroradiol 2001; 22(10): 1953–1959.

3. Handa J, Matsuda I, Nakasu S, Nakano Y. Agenesis of an internal carotid artery: angiographic, tomographic and computed tomographic correlation. Neuroradiology 1980; 19(4): 207–211.

4. Ito S, Miyazaki H, Iino N, Shiokawa Y, Saito I. Unilateral agenesis and hypoplasia of the internal carotid artery: a report of three cases. Neuroradiology 2005; 47(5): 311–315.

5. Tode JC. Medizinisch Chirurgische Bibliothek. Kopenhagen: Rothe 1787.

6. Verbiest H. Radiological findings in a case with absence of the left internal carotid artery and compression of several cranial nerve roots in the posterior fossa by the basilar artery. Med Contemp 1954; 72(12): 601–609.

7. Meder JF, Blustajn J, Trystram D, Godon-Hardy S, Devaux B, Zuber M et al. Radiologic anatomy of segmental agenesis of the internal carotid artery. Surg Radiol Anat 1997; 19(6): 385–394.

8. Lie T. Congenital anomalies of the carotid arteries. Amsterdam: Excerpta Medica Foundation 1968: 30–51.

9. Lee JH, Oh CW, Lee SH, Han DH. Aplasia of the internal carotid artery. Acta Neurochir (Wien) 2003; 145(2): 117–125.

10. Midkiff RB, Boykin MW, McFarland DR, Bauman JA. Agenesis of the internal carotid artery with intercavernous anastomosis. AJNR Am J Neuroradiol 1995; 16(6): 1356–1359.

11. Elefante R, Fucci G, Granata F, Graziussi G, Smaltino F. Agenesis of the right internal carotid artery with an unusual transsellar intracavernous intercarotid connection. AJNR Am J Neuroradiol 1983; 4(1): 88–89.

12. Claros P, Bandos R, Gilea I, Claros A jr, Capdevila A, Garcia Rodriguez J et al. Major congenital anomalies of the internal carotid artery: agenesis, aplasia and hypoplasia. Int J Pediatr Otorhinolaryngol 1999; 49(1): 69–76.

13. Osborn RE, Mojtahedi S, Hay TC, DeWitt JD. Internal carotid artery hypoplasia. Comput Radiol 1986; 10(6): 283–287.

14. Okudera T, Huang Y, Ohta T, Yokota A, Nakamura Y, Maehara F et al. Development of posterior fossa dural sinuses, emissary veins, and jugular bulb: morphological and radiological study. AJNR Am J Neuroradiol 1994; 15(10): 1871–1883.

15. Ayeni S, Ohata K, Tanaka K, Hakuba A. The microsurgical anatomy of the jugular foramen. J Neurosurg 1995; 83(5): 903–909.

www.praktickagynekologie.cz