

# Lumbální spinální stenóza a neurogenní klaudikace

## Lumbar Spinal Stenosis and Neurogenic Claudication

### Souhrn

Lumbální spinální stenóza (LSS) je osteoligamentózní zúžení páteřního nebo kořenového kanálu v bederním úseku. Nejčastěji jde o sekundární spondylotické a spondylartrótické změny. Vrozená stenóza patří mezi méně časté příčiny komprese nervových struktur, může být ale významným rizikovým faktorem při rozvoji druhotných změn. Patognomickým znakem LSS jsou neurogenní klaudikace. Dle vlastních zkušeností bývá LSS poddiagnostikována, je častou příčinou bolestí dolní části zad (low back pain) a přispívá k omezení mobility ve vyšším věku. Klinický obraz lze soustředit do tří okruhů: 1. neurogenní klaudikace; 2. bolesti dolní části zad (lumbalgie) a kořenové bolesti (lumboischialgie); 3. trvalé známky vícekořenového poškození (chronický syndrom kaudy equiny). Základním zobrazovacím vyšetřením je magnetická rezonance, která umožňuje posoudit celý páteřní kanál v bederní oblasti, změřit plochu durálního vaku a kvalitně zhodnotit měkké struktury (ploténky, žluté vazy, vztah ke kořenům atd.). U lehkých a středně těžkých forem onemocnění bez progresu je doporučována konzervativní léčba: cvičení, ortézy, při bolestech analgetika, nesteroidní antiflogistika, myorelaxancia. U těžších forem s progresí je léčebnou metodou operace (dekomprese, stabilizace).

### Abstract

Lumbar spinal stenosis (LSS) is an osteo-ligamentous narrowing of the spinal or nerve root canal in the lumbar area. Most frequently, LSS results from secondary spondylotic and spondylarthrotic changes. Congenital stenosis is one of the less frequent causes of nerve structure compression but represents an important risk factor in the development of secondary changes. Neurogenic claudication is a typical pathognomic sign of LSS. According to our experience, LSS is often under-diagnosed, it is a frequent cause of lower back pain and contributes to impaired mobility in older age. Clinical picture can be divided into three main areas: 1. neurogenic claudication; 2. low back pain or nerve root pain; 3. signs of permanent multiple nerve root damage (chronic cauda equine syndrome). Magnetic resonance is the main imaging examination technique that facilitates evaluation of the entire spinal canal in the lumbar area, enables measurement of the dural sac area and high quality evaluation of soft structures (intervertebral discs, ligamentum flavum, contact with nerve roots etc). Conservative treatment, including exercise, orthoses, analgesics when needed for pain, non-steroidal anti-inflammatory drugs and muscle relaxants, is recommended in mild to moderate forms of the disease without progression. More severe forms with progression require surgical treatment (decompression, stabilization).

**S. Vohánka,  
B. Mičanková Adamová**

Neurologická klinika LF MU  
a FN Brno



**MUDr. Stanislav Vohánka, CSc., MBA**  
Neurologická klinika  
LF MU a FN Brno  
Jihlavská 20  
625 00 Brno  
e-mail: svohanka@fnbrno.cz

Recenzenti:

prof. MUDr. Josef Bednařík, CSc.  
doc. MUDr. Ivana Štětkařová, Ph.D.  
doc. MUDr. Martin Häckel, CSc.

Přijato k recenzi: 9. 7. 2009

Přijato do tisku: 9. 9. 2009

### Klíčová slova

lumbální spinální stenóza – neurogenní klaudikace – poruchy chůze – bolesti v zádech

### Key words

lumbar spinal stenosis – neurogenic claudication – gait disorders – low back pain

Autoři děkují PhDr. Mileně Košťálové za zpracování obrazové dokumentace.

### Vymezení pojmu

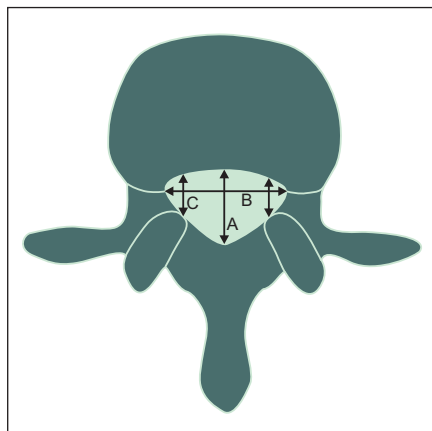
Za lumbální spinální stenózu (LSS) je označována nediskogenní komprese kaudy equinu způsobená nejčastěji spondylózními změnami, v některých případech se na klinických projevech významně podílí vrozeně úzký páteřní kanál [1]. Jde tedy o zúžení páteřního nebo kořenového kanálu osteoligamentózního původu v bederním úseku páteře [2]. Za lumbální stenózu se nepovažuje zúžení páteřního kanálu na podkladě akutního výhřezu meziobratlového disku. Typickým příznakem LSS jsou neurogenní klaudikace (NK). Někdy se LSS a NK považují za synonyma, nicméně termín LSS je vhodné spíše rezervovat pro označení morfologických změn. Pokud je páteřní kanál zúžen, ale postižení se klinicky nemanifestuje, je lépe používat termín „úzký páteřní kanál“ než „lumbální spinální stenóza“ [3]. Zúžení páteřního kanálu jako příčinu NK poprvé popsal Verbiest v roce 1954 [4].

### Epidemiologie a společenský význam

Přesné údaje o incidenci lumbální stenózy nejsou známy. Bolesti v zádech jsou druhou nejčastější chorobou po infektech horních cest dýchacích a určitý stupeň spondylózy a degenerativních změn je ve vyšším věku spíše pravidlem než výjimkou. Boden et al [5] našli na MR u 20 % asymptomatických jedinců nad 60 let známky lumbální stenózy. Tato východiska ukazují na metodické problémy při epidemiologických šetřeních. Většina autorů se domnívá a vlastní klinická praxe potvrzuje, že se jedná o častou chorobu vyššího věku. Berney [6] udává incidenci LSS v Evropě 11,5/100 tis. obyvatel/rok. Tyto údaje se nám však jeví značně podhodnocené. Degenerativní spinální stenóza je nejčastější diagnóza v chirurgii bederní páteře u osob starších 65 let [7]. Frekvence výskytu stoupá s věkem, typicky postihuje osoby starší 50 let, převažují muži [8]. Dle našich zkušeností bývá LSS poddiagnostikována, je častou příčinou bolestí dolní části zad („low back pain“) a přispívá k omezení mobility ve vyšším věku.

### Anatomické a vývojové poznámky

V axiální rovině hodnotíme tři hlavní rozměry páteřního kanálu: předozadní, transverzální (interpedikulární) a šíři laterálního recesu (obr. 1). Nejmenší sagitální rozměr



Obr. 1. Jednotlivé rozměry páteřního kanálu.

1. Předozadní, 2. Transverzální, 3. Šíře laterálního recesu.

má v bederní oblasti spinální kanál v úrovni 3. lumbálního obratle (předozadní průměr se od L1 k L3 snižuje, v úrovni L4 a L5 se opět zvyšuje) s dolním limitem normy 11,8 mm (95 %) [9]. Této hodnoty dosahuje již v časném dětství; ve věku jednoho roku má kanál na úrovni L3 a L4 90 % svého konečného „průsvitu“, což platí jak pro sagitální rozměr, tak pro plochu [10]. Jde o podobný vývoj, jaký prodělávají parametry lidského krania.

Byl studován vliv různých faktorů na primární šíři páteřního kanálu [11]: užší rozměr na úrovni L3 je asociovan s nízkou hmotností placenty, vyšším věkem matky, primiparitou, nízkou porodní hmotností a nízkým socioekonomickým stavem.

Tyto primární rozměry jsou však izolovanou příčinou LSS spíše vzácně, představují ale rizikový terén při rozvoji sekundární stenózy.

Pro sekundární stenózu je typická především redukce transverzálního (interpedikulárního) rozměru páteřního kanálu, která je projevem artrotických změn facetových kloubů a největší měrou přispívá k redukci plochy spinálního kanálu.

Tvar lumbálního kanálu je v horním bederním úseku oválný, v dolní části má spíše trojúhelníkový tvar, což je dáno především tvarem zadní plochy obratle. Akcentace této „trojúhelníkovitosti“ do tvaru přirovnávanému k třírohému klobouku nebo trojlístku („trefoilness“) je typická pro obratel L5 (někdy L4) a svědčí vždy pro získanou sekundární laterální stenózu. Spinální kanál ve tvaru trojlístku nebyl nalezen u novorozenců, v tomto věku je tvar pře-

vážně klenutý („dome-shaped“) [12]; 65 % nemocných s kanálem tvaru trojlístku má příznaky LSS. Vidíme tedy, že rozvoj LSS není spojen jen s redukcí rozměrů a plochy, ale i s tvarovou dekonfigurací kanálu.

Primární centrální vývojová stenóza je nejčastější v úrovni L3 a prakticky se nevyskytuje v úrovni L5. Získaná sekundární centrální i laterální stenóza je nejčastější v oblasti obratle L5, event. L4.

Sagitální rozměr páteřního kanálu je dále ovlivněn i dynamicky: při předklonu (flexi, anteflexi) se rozšiřuje a v záklonu (extenzi, retroflexi) se zužuje, což se klinicky projevuje jako provokační a úlevové situace u neurogenních klaudikací (viz dále). Největší vliv na zužování kanálu v extenzi má řasení žlutých vazů [13]. Tento sagitální rozměr je zužován i tzv. degenerativní spondylolistézou (tedy posunem obratlů vůči sobě v sagitální rovině), která je způsobena artrotickými změnami meziobratlových kloubů. Degenerativní skolióza (zakřivení páteře ve frontální rovině) zužuje především transverzální průsvit kanálu a foramina. Istnická spondylolistéza způsobená lýzou (přerušením) obratlového oblouku zpravidla nevede k centrální kompresi nervových struktur. Dochází naopak k rozšíření páteřního kanálu, někdy ovšem (zvláště při vzniku kalusu v místě přerušení oblouku) k tísnění v oblasti vstupu do kořenového kanálu.

Nervové kořeny tvořící kaudu equinu procházejí páteřním kanálem a postupně opouštějí tzv. kořenovým kanálem mezi jednotlivými obratli páteřní prostor (obr. 2a, b).

Kořenový kanál dělíme anatomicky na tři zóny:

1. vstupní zóna odpovídající laterálnímu recesu (mediálně od pediklu);
2. vlastní kořenový kanál (subpedikulárně);
3. výstupní zóna (laterálně od pediklu; exit zóna).

Normální výška foramina je od 20 do 23 mm, plocha je od 40 do 160 mm<sup>2</sup> [14]. Vlastní nervový kořen potom vyplňuje asi 30 %. Zmenšení foramina je primárně způsobeno degenerací disku a snížením meziobratlové ploténky. Studie na kadeverózním materiálu ukazují, že kritickou hodnotou je zadní výška disku 4 mm nebo méně a výška foramina 15 mm a méně [15]. Tato vertikální stenóza je kombinována se zužováním v sagitální rovině, kdy je nervový kořen navíc tísněn mezi horní kloubní facetou a zadní částí obratlového

těla. Nervový kořen je zpravidla utlačen mezi posterolaterálními osteofyty, které prominují do foramina, a hypertrofickými artroticky změněnými meziobratlovými klouby. Tyto statické faktory jsou potom dynamicky modifikovány – při flexi dochází k 12% zvětšení plochy a při extenzi k její 15% redukci [15]. Stenóza v prostorech L4/5 a L5/S1 tvoří 90% všech postižení. Důležitý je také vztah dorzálních spinálních ganglií ke kořenovému kanálu: ganglion kořene S1 je lokalizováno intraspinálně, kdežto ganglia kořenů L4 a L5 jsou lokalizována zpravidla intraforaminálně.

Lze tedy shrnout, že morfologickým podkladem LSS je převážně degenerace komplexu tří kloubů (disk + dva facetové klouby) spolu se změnami měkkých tkání (hypertrofie žlutých vazů) a negativním vlivem statických (skolióza, degenerativní spondylolistéza) a dynamických (retroflexe) změn. Vrozené zúžení páteřního kanálu hraje roli jen v omezeném počtu případů.

### Klasifikace a etiologie

Lumbální stenózu lze klasifikovat podle anatomické lokalizace a etiologie.

#### Anatomická klasifikace lumbální stenózy

Modifikováno dle Anderssona a McNeilla [16] a Zinreicha et al [17] (v grafické podobě ilustrují obr. 2a, b.)

##### 1. Centrální

- a) anteroposteriorní (obvykle kongenitální)
- b) transverzální (vzácně kongenitální)

##### 2. Laterální (zúžení tzv. kořenového kanálu)

- a) stenóza laterálního recesu (subartikulární)
- b) stenóza kořenového kanálu
- c) stenóza exit zóny

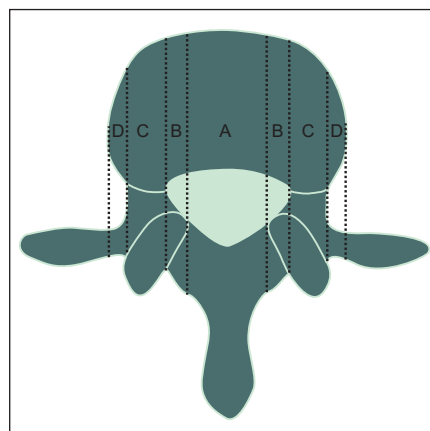
#### Etiologická klasifikace – dle Arnoldiho [18]

##### 1. Kongenitální – vývojová

- a) idiopatická
- b) achondroplastická

##### 2. Získaná

- a) degenerativní
  - degenerativní spondylolistéza (vede k centrální stenóze)
  - spondylolytická (istmická) spondylolistéza (vede k laterální stenóze)



Obr. 2a. Rozdělení jednotlivých úseků páteřního kanálu a lokalizace stenózy v transverzální rovině.

A: centrální stenóza, B: laterální stenóza (stenóza laterálního recesu), C: laterální stenóza (stenóza kořenového kanálu), D: laterální stenóza (extraforaminální).

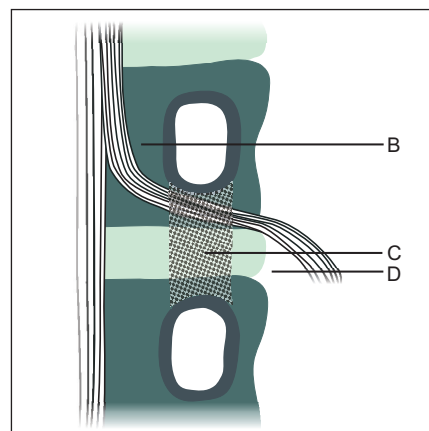
- b) iatrogenní
  - postlaminektomická
  - po fúzi
  - po chemonukleolýze
- c) potraumatická
- d) metabolická
  - Pagetova choroba

#### 3. Kombinace kongenitální a degenerativní stenózy

Získaná stenóza představuje asi 75% všech případů. Vrozená stenóza je příčinou potíží pouze ve 3–13%, u ostatních nemocných se jedná o kombinaci získané a vrozené stenózy [19].

#### Patofyziologie

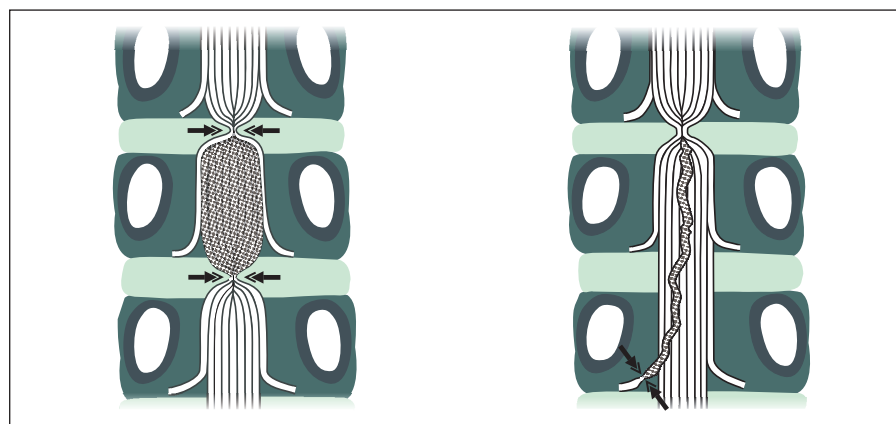
Zúžený páteřní kanál je hlavním, ale ne jediným patologickým faktorem, který vede



Obr. 2b. Topografie laterální stenózy – frontální aspekt.

B: stenóza laterálního recesu, C: stenóza kořenového kanálu, D: stenóza extraforaminální.

k neurogenním klaudikacím a dalším příznakům LSS. K tomuto závěru opravňuje, že spinální stenóza je někdy zcela asymptomatická a klaudikační příznaky jsou neobvyklé před 6. dekádou života. Porter [8] na základě experimentálních prací formuloval tzv. dvouetážovou vaskulární hypotézu vzniku NK. K jejich vzniku je třeba, aby se stenóza vyskytovala alespoň ve dvou úrovních, přičemž alespoň na jedné úrovni se musí jednat o stenózu centrální. Patofyziologickým základem neurogenních klaudikací je potom vaskulárně ischemický blok vláken kaudy způsobený venózní kongescí žilních pletení (obr. 3a, b). Vlastní klinické zkušenosti a prospektivní studie však ukazují, že pacientovy potíže i elektrofyziologické změny korelují především se stupněm stenózy v nejvíce postižené etáži. A naopak: vztah mezi počtem úrovní stenózy



Obr. 3. Grafické znázornění tzv. Porterovy hypotézy vzniku NK.

a klinickými potížemi či tíží elektrofyziologických změn nalezen nebyl [20–22].

Izolovaná foraminální stenóza bývá asymptomatická nebo způsobuje příležitostně kořenové bolesti konstantního nebo posturálně akcentovaného charakteru (posturální ischias), ale ne klaudikace. Nepříznivým faktorem, který zhoršuje poměry v páteřním kanálu, je degenerativní skolióza.

### Vzácné příčiny komprese v bederním úseku

#### Bederní lipomatóza

Jde o abnormální ukládání tuku v epidurálním prostoru. Suverénní diagnostickou metodou, která rozhodujícím způsobem přispívá k záchytu této nemoci, je magnetická rezonance. Nejčastěji se jedná o sekundární fenomén při endokrinopatiích (hypotyreoza, Cushingova choroba), léčbě kortikoidy nebo tzv. morbidní obezitě (body mass index > 40 kg/m<sup>2</sup>). Vztah mezi obezitou a epidurálním hromaděním tuku však není zcela jasný a neexistuje jasná lineární příčinná souvislost např. mezi obvodem pasu a tímto fenoménem. Velmi vzácná je tzv. idiopatická forma, při níž nenalezneme žádný z výše uvedených faktorů. Podobně jako u kostních degenerativních změn musíme posuzovat nález epidurálního tuku obezřetně, někdy jde pouze o náhodný nález bez klinické relevance. Lipomatóza se častěji vyskytuje u mužů. Léčba je konzervativní: redukce hmotnosti, nahrazení celkové aplikace kortikoidů jinými léky, úprava hormonální poruchy. Ve výjimečných případech se přistupuje k chirurgickému odstranění nahromaděného tuku.

#### Pagetova choroba

Jde o metabolické kostní onemocnění neznámé etiologie, při němž dochází k excesivní přestavbě kostí (obratlů) a tvarové dekonfiguraci páteřního kanálu. Incidence stoupá s věkem, nad 80 let se nachází až u 10 % osob. Diagnózu potvrdí prostý RTG snímek nebo CT vyšetření. Laboratorně nacházíme zvýšení alkalické fosfatázy a zvýšené hodnoty hydroxyprolinu v moči. Terapeuticky se používají bifosfonáty a kalcitonin.

#### Achondroplazie

Jde o autozomálně dědičnou poruchu, jejímž výsledkem je disproporční nanizmus. Jde o mutace v genu FGFR3 (fibroblastový

růstový faktor 3). Jedním z projevů je akcentace hrudní kyfózy a bederní lordózy a progredující transversální stenóza, která vede k projevům LSS v časně dospělosti.

### Klinický obraz

#### Subjektivní potíže

Klíčovým a nezaměnitelným (patognomickým) projevem LSS jsou neurogení klaudikace. Jde o typický fenomén, který se vyznačuje tím, že po určité době stání či chůze ve vzpřímené poloze vznikají bolesti, parestezie a následně i slabost v dolních končetinách, která může vést až k pádům. Výskyt je udáván mezi 11–100 % nemocných s LSS, průměr z 32 studií je 62 % [23]. Jak již bylo uvedeno, potíže jsou typicky přítomny u starších mužů, kteří si stěžují na nepříjemné pocity v lýtkách, stehnech a chodidlech při chůzi. Oboustranné symptomy se nacházejí častěji u mužů než u žen, a to v poměru 8 : 1, kdežto jednostranné symptomy převažují u mužů v poměru pouze 3 : 1. Pro chorobu je charakteristické, že se příznaky nevyskytují v klidu, ale až po určitém intervalu chůze nebo stání [8].

Stav je zhoršován záklonem, naopak předklon, leh a sed pacientům přináší úlevu a postupně vymizení potíží do několika minut. Větší potíže způsobuje nemocným chůze z kopce (při které dojde k retroflexi a dalšímu zúžení páteřního kanálu), než chůze do kopce. Jízda na kole nečiní potíže a tuto skutečnost nemocní často udávají. Někteří zaujímají typický úlevový postoj v předklonu se semiflexí v kolenou (postura podobná semiflekčnímu držení při Parkinsonově chorobě). Někdy se označují jako neurogení klaudikace i algie a dysestezie bez rozvoje slabosti. Pro tyto stavy je však vhodnější používat termíny jako posturální nebo pozátěžové lumbalgie a lumboischalgie. Sfincterové potíže se vyskytují zřídka, ale někteří muži mohou mít problémy s močením ve stoje. Vzácně se objevuje spolu s NK nechtěná erekce při chůzi a ve stoje, která není doprovázena libidem. Současně jsou přítomny bolesti vyzařující do kyčlí, steh a lýtek, brnění a tupost DK. Po posazení dojde k ústupu potíží a erekce během několika minut mizí. Erekcce se také může objevit po 30 min klečení [24].

Často jsou přítomny chronické nebo recidivující ataky bolestí dolní části zad a nervových kořenů kostěnými strukturami, tak

i instabilita lumbálních segmentů, popřípadě i akutní výhřez disku ve spondylotickém terénu.

### Objektivní nález

Neurologický nález na končetinách v klidu bývá variabilní: může být zcela normální, mohou být přítomny reflexologické změny, část nemocných má parézy. Změny reflexů a parézy mohou být symetrické i asymetrické.

Trvalé poškození může narůstat nenápadně a postupně, nebo má naopak charakter náhlé dekompenzace se vznikem komprese nervových kořenů.

Asymetrické projevy v typické kořenové distribuci (nejčastěji L5 a S1) nečiní diagnostické potíže. Při pozvolném rozvoji vícekořenového symetrického postižení s akrálním maximem se nejčastěji chybně uvažuje o polyneuropatii.

Napínavé manévry bývají negativní, jejich pozitivita spolu s klidovými bolestmi ukazuje na hernii disku. Výrazně bývá omezena extenze bederní páteře, flexe zůstává volná.

Cenné je objektivní vyšetření nemocného na pohyblivém chodníku („treadmill test“), které přesně kvantifikuje omezení chůze, objektivizuje neurogení klaudikace a přímo v ordinaci umožňuje přesně analyzovat potíže udávané pacientem. Omezení kapacity chůze může mít řadu příčin (dušnost, cévní klaudikace, kloubní bolesti), které mohou být někdy nesprávně interpretovány jako NK [8,25].

### Klinický obraz lze tedy shrnout do tří okruhů:

1. neurogení klaudikace;
2. bolesti dolní části zad (lumbalgie) a kořenové bolesti (lumboischalgie);
3. trvalé známky vícekořenového postižení (chronický syndrom kaudy equiny).

Variabilitu klinických projevů podle různých prací shrnuje tab. 1 [23].

K diagnostice a sledování nemocných jsou navrženy a používány různé dotazníky a hodnotící škály

Oswestry disability index (Oswestry: město v Anglii v hrabství Shropshire) hodnotí omezení běžných denních aktivit a dobře odráží přítomnost bolestí [26]. Existuje ve čtyřech revidovaných verzích

**Příloha 1. Dotazník Oswestry.**

**1. Intenzita bolesti**

- V tuto chvíli jsem bez bolesti
- V tuto chvíli je bolest velmi mírná
- V tuto chvíli je bolest střední
- V tuto chvíli je bolest docela těžká
- V tuto chvíli je bolest velmi těžká
- V tuto chvíli je bolest nejhorší, co si dokážu představit

**2. Schopnost každodenních úkonů (umývání se, oblékání se apod.)**

- Postarám se o sebe bez pocitu výraznější bolesti
- Postarám se o sebe, ale pociťuji při tom výraznou bolest
- Postarám se o sebe při pocitu bolesti a musím být pomalý a opatrný
- Potřebuji trochu pomoci, ale většinou se o sebe postarám
- Potřebuji stálou pomoc při většině běžných činností
- Bez pomoci se neobléknu, umývám se s obtížemi a většinou jsem upoután na lůžko

**3. Zvedání břemen**

- Mohu zvedat těžká břemena bez výraznější bolesti
- Mohu zvedat těžká břemena, ale s výraznější bolestí
- Bolest mi zabraňuje zvedat těžká břemena ze země, ale zvládnu to pokud jsou pohodlně umístěna, např. na stole
- Bolest mi zabraňuje zvedat těžká břemena, ale zvládnu zvednout lehčí váhu, pokud je předmět pohodlně umístěn
- Mohu zvedat jen velmi lehká břemena
- Nemohu vůbec nic zvednout nebo nést

**4. Chůze**

- Bolest mi nebrání v chůzi na jakoukoli vzdálenost
- Bolest mi zabraňuje ujít víc než 1,5 km
- Bolest mi zabraňuje ujít víc než 800 m
- Bolest mi zabraňuje ujít víc než 90 m
- Mohu jít pouze s holí nebo berlemi
- Většinu času jsem upoután na lůžko a s obtížemi se belhám na toaletu

**5. Sezení**

- Mohu sedět na jakékoli židli libovolně dlouho
- Mohu sedět pouze ve svém oblíbeném křesle libovolně dlouho
- Bolest mi zabraňuje sedět déle než 1 hod
- Bolest mi zabraňuje sedět déle než 0,5 hod
- Bolest mi zabraňuje sedět déle než 10 min
- Bolest mi úplně zabraňuje sedět

**6. Stání**

- Mohu stát libovolně dlouho bez výraznějších bolestí
- Mohu stát libovolně dlouho, ale s výraznější bolestí
- Kvůli bolesti nemohu stát déle než 1 hod
- Kvůli bolesti nemohu stát déle než 0,5 hod
- Kvůli bolesti nemohu stát déle než 10 min
- Kvůli bolesti nemohu vůbec stát

**7. Spánek**

- Bolest mi nebrání dobře spát
- Můj spánek je občas rušen bolestí
- Kvůli bolesti spím méně než 6 hod
- Kvůli bolesti spím méně než 4 hod

- Kvůli bolesti spím méně než 2 hod
- Kvůli bolesti vůbec nespím

**8. Sexuální život**

- Můj sexuální život je normální, bez pocitu bolesti
- Můj sexuální život je normální, ale s určitými bolestmi
- Můj sexuální život je téměř normální, ale velmi bolestivý
- Můj sexuální život je bolestí značně omezen
- Můj sexuální život je kvůli bolestem velmi málo častý
- Bolest mi úplně zabraňuje v sexuálním životě

**9. Společenský život**

- Můj společenský život je normální, bez výraznější bolesti
- Můj společenský život je normální, ale zhoršuje úroveň bolesti
- Bolest výrazněji neovlivňuje můj společenský život, s výjimkou náročnějších aktivit, jako sport apod.
- Bolest omezuje můj společenský život tím, že nechodím do společnosti tak často jako dříve
- Bolest omezuje můj společenský život natolik, že nechodím do společnosti
- Bolest mi zcela znemožňuje žít společenským životem

**10. Cestování**

- Mohu cestovat kamkoliv bez výraznější bolesti
- Mohu cestovat kamkoliv, ale s bolestmi
- Bolest je výrazná, ale zvládnu cesty trvající přes 2 hod
- Kvůli bolestem mohu podnikat pouze cesty netrvalé přes 1 hod
- Kvůli bolestem podnikám pouze krátké nezbytné cesty netrvalé více než 0,5 hod
- Kvůli bolestem nepodnikám jiné cesty než k lékaři nebo do nemocnice

**Hodnocení:**

Odpověď na každou otázku je bodována 0–5 body  
 Maximum je 50 bodů  
 Příklad:  $16/50 \times 100 = 32\%$   
 Pokud některou otázku nelze zodpovědět, bodování je následující:  
 $16/45 \times 100 = 35,5\%$

**Interpretace**

|          |                     |   |
|----------|---------------------|---|
| 0–20 %   | minimální postižení | Lze vykonávat většinu aktivit, léčba netřeba kromě režimových opatření a redukce váhy.  |
| 20–40 %  | střední postižení   | Obtížnější cestování a sociální život, osobní péče, sexuální život a spánek nejsou výrazně postiženy, obvykle konzervativní péče. |
| 40–60 %  | těžké postižení     | Hlavním problémem jsou bolesti, postiženo také cestování, osobní péče, sexuální a společenský život a spánek. Podrobné vyšetření. |
| 60–80 %  | ochromení           | Bolesti ovlivňují všechny aspekty života. Intervence.   |
| 80–100 % |                     | Pacient připoután na lůžko nebo zveličuje potíže. Pečlivé pozorování pacienta během vyšetření.                                    |

**Příloha 2. Škála hodnocení nezpůsobilosti při bolestech v kříži.****Dotazník nezpůsobilosti podle Rolanda a Morrise**

Když Vás bolí v kříži, může být pro Vás obtížné dělat něco z toho, co běžně děláte.

Tento seznam obsahuje věty, které lidé použili, aby popsali, jak jim je, když je bolí v kříži. Při jejich čtení můžete zjistit, že některé platí, protože popisují, jak se **právě dnes cítíte**. Při čtení seznamu uvažujte jen o tom, jak se cítíte dnes. Pokud čtete větu, která vystihuje Vaše dnešní pocity, zakřížkujte příslušné okénko. Pokud je věta nevystihuje, nechejte okénko prázdné a přejděte na další. **Pamatujte, že máte zakřížkovat jen tu větu, o níž jste si jisti, že vystihuje Vaše dnešní pocity.**

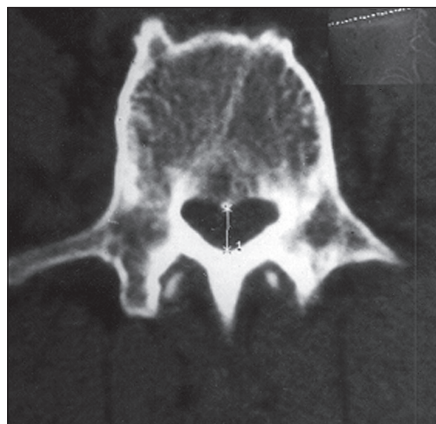1. Většinu dne zůstávám kvůli bolesti v kříži doma.
2. Často měním polohu, abych našel/a tu, v níž se mému kříži nejvíce uleví.
3. Kvůli bolesti v kříži chodím pomaleji než obvykle.
4. Kvůli bolesti v kříži nevykonávám obvyklé domácí práce.
5. Kvůli bolesti v kříži se do schodů přidržuji zábradlí.
6. Kvůli bolesti v kříži polehávám častěji než obvykle, abych si odpočinul/a.
7. Kvůli bolesti v kříži se musím něčeho přidržet, abych se zvedl/a z křesla.
8. Kvůli bolestem v kříži se snažím, aby za mě věci udělali jiní.
9. Kvůli bolestem v kříži se oblékám pomaleji než obvykle.
10. Kvůli bolestem v kříži vydržím stát jen kratší dobu.
11. Kvůli bolesti v kříži se snažím neohýbat se, ani si neklekat.
12. Je pro mne obtížné vstát kvůli bolesti v kříži ze židle.
13. V kříži mne bolí téměř stále.
14. Kvůli bolesti v kříži je pro mne těžké se obrátit v posteli.
15. Kvůli bolesti v kříži nemám chuť k jídlu.
16. Kvůli bolesti v kříži mi dělá potíže si natáhnout ponožky (punčochy).
17. Kvůli bolesti v kříži ujdu jen krátkou vzdálenost.
18. Kvůli bolesti v kříži spím méně než obvykle.
19. Kvůli bolesti v kříži se oblékám s pomocí někoho druhého.
20. Kvůli bolesti v kříži většinu dne prosedím.
21. Kvůli bolesti v kříži se doma vyhýbám těžké práci.
22. Kvůli bolesti v kříži jsem vůči ostatním podrážděnější a mám horší náladu než obvykle.
23. Kvůli bolestem v kříži jdu do schodů pomaleji než obvykle.
24. Kvůli bolestem v kříži proležím většinu dne v posteli.

Skóre je vyjádřeno jako celkový součet zaškrtnutých položek, tj. pohybuje se od 0 (bez disability) do 24 (největší disability).

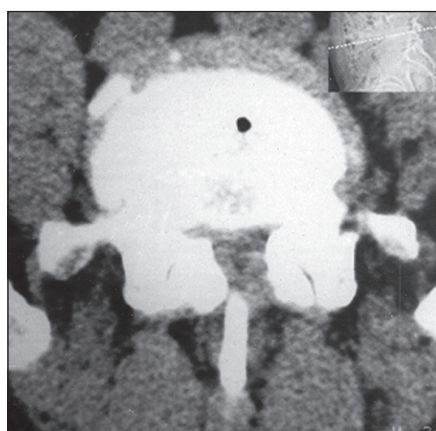
**Tab. 1. Klinické projevy LSS – souhrn podle 74 studií.**

|                             | Průměr | Procentuální výskyt<br>minimum | Maximum |
|-----------------------------|--------|--------------------------------|---------|
| neurogenní klaudikace       | 62     | 11                             | 100     |
| bolesti dolních zad         | 87     | 29                             | 100     |
| iradiace do končetiny       | 84     | 10                             | 100     |
| absence patelárního reflexu | 24     | 7                              | 53      |
| absence reflexu ŠA          | 58     | 17                             | 100     |
| napínací manévry            | 47–49* | 4–5*                           | 100     |
| senzitivní deficit          | 52     | 15                             | 91      |
| slabost                     | 51     | 14                             | 100     |
| normální neurologický nález | 18     | 0                              | 54      |
| sfinkterové poruchy         | 11     | 0                              | 36      |

\*různé modifikace



Obr. 4. Axiální CT bederní páteře. Primární stenóza (předozadní rozměr je 9mm).



Obr. 5. Axiální CT bederní páteře. Obraz sekundární stenózy páteřního kanálu.

[27–29]. Na webových stránkách věnovaných tomuto dotazníku (<http://www.orthosurg.org.uk/odi/>) je vedle celé řady jiných jazykových mutací uveden i anonymní český překlad. Sami používáme vlastní jazykovou verzi (příloha 1).

Druhým nejčastěji používaným je **Dotazník nezpůsobilosti podle Rolanda a Morrise** [30], který existuje v české verzi (<http://www.mapi-institute.com/> –

### Příloha 3. Beaujon Scoring System (Skóre lumbální stenózy).

#### Potíže a příznaky

|                             |  |   |
|-----------------------------|--|---|
| neurogenní klaudikace       | schopen chůze < 100 m                  | 0 |
|                             | schopen chůze 100–500 m                | 1 |
|                             | schopen chůze > 500 m                  | 2 |
|                             | schopen chůze bez omezení              | 3 |
| bolesti končetin v klidu    | silné trvale                           | 0 |
|                             | silné někdy                            | 1 |
|                             | slabé někdy                            | 2 |
|                             | žádné                                  | 3 |
| bolesti končetin při pohybu | silné, bezprostředně po začátku pohybu | 0 |
|                             | občas, začínají později                | 1 |
|                             | žádné                                  | 2 |
| bolesti v zádech            | silné trvale                           | 0 |
|                             | silné někdy                            | 1 |
|                             | slabé někdy                            | 2 |
|                             | žádné                                  | 3 |
| neurologický deficit        | těžký nebo sfinkterová dysfunkce       | 0 |
|                             | lehký                                  | 2 |
|                             | žádný                                  | 4 |
| potřeba medikace            | silná analgetika                       | 0 |
|                             | občas slabší analgetika                | 1 |
|                             | žádná                                  | 2 |
| kvalita života              | zcela neschopen                        | 0 |
|                             | výrazně omezené aktivity               | 1 |
|                             | lehce omezené aktivity                 | 2 |
|                             | bez omezení                            | 3 |

#### Maximální skóre

příloha 2). Oba dotazníky spolu dobře korelují [29]; vyplňují je sami pacienti a lze je použít i formou telefonického rozhovoru.

U nemocných po operaci se používá **Stuckiho dotazník spokojenosti s operačním zákrokem** [31].

Méně často je používán pro skórování LSS systém Beaujon (Beaujon: nemocnice v Clichy, Francie); (příloha 3) [32].

Míra bolesti se kvantifikuje obvykle pomocí vizuálně analogové škály. Vhodné

je rozdělit ji na bolest v zádech a bolesti v končetinách.

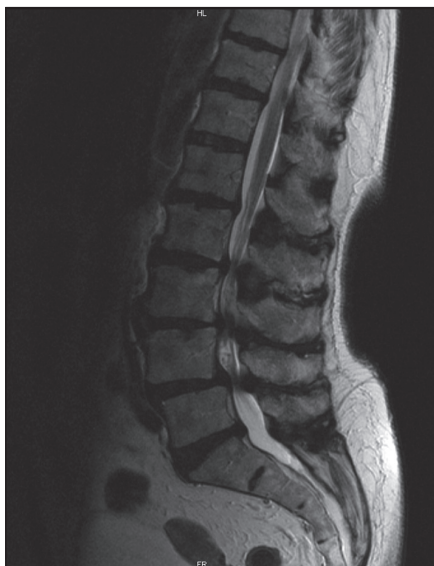### Asociované choroby a diferenciální diagnostika

Diferenciální diagnostika neurogenních klaudikací zahrnuje [8]:

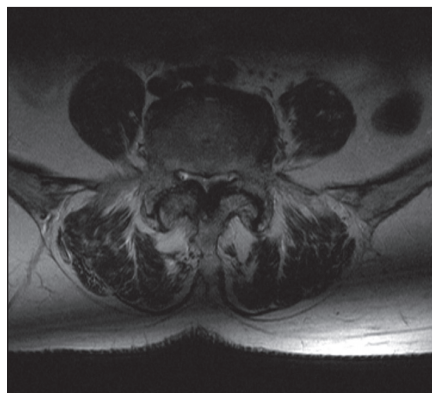
1. **Klaudikace cévního původu** při ischemické chorobě DKK (tab. 2).
2. Tzv. **klaudikace sedacího nervu** způsobené insuficiencí arteria glutealis inferior.

Tab. 2. Diferenciální diagnostika neurogenních a vaskulárních klaudikací.

|                                 | Neurogenní klaudikace          | Vaskulární klaudikace |
|---------------------------------|--------------------------------|-----------------------|
| úleva                           | sed, dřep, předklon            | zastavení, stoj       |
| chůze do kopce                  | nebolestivá                    | bolestivá             |
| chůze z kopce                   | bolestivá (zvýraznění lordózy) | nebolestivá           |
| jízda na kole                   | nebolestivá                    | bolestivá             |
| vzdálenost, kterou nemocný ujde | měnlivá                        | konstantní            |



**Obr. 6. MR bederní páteře v sagitální rovině, T2 vážený obraz.** Víceúrovňová stenóza páteřního kanálu. Dobře patrné jsou rozšířené venózní plexy, které vytváří drobné defekty v náplni durálního vaku.



**Obr. 7. MR bederní páteře v transverzální rovině, T2 vážený obraz.** Stenóza páteřního kanálu způsobená artrótickými změnami facetových kloubů a hypertrofií žlutých vazů.

3. Přenesené bolesti z lumbální krajiny (pseudoradikulární bolesti).
4. Někteří pacienti s kořenovými bolestmi při výhřezu disku pociťují zhoršení potíží při stání nebo chůzi, ale bolesti mají i v klidu. Výhřez disku se vyskytuje častěji u osob mladších 55 let, neurogenní klaudikace jsou nejčastější po 60. roce věku.
5. Klaudikační bolesti mohou být někdy příznakem psychogenním.
6. Artrózu kolen nebo kyčlí.
7. Vzácně může jít o klaudikace venózní po trombóze, klaudikace u myxedému či vzácně o klaudikace při hluboké arteriovenózní píštěli.

Neurogenní a vaskulární klaudikace se mohou vzhledem k věku pacienta vyskytovat současně, stejně je tomu u kombinace s artrózou kolen a kyčlí.

#### Zobrazovací metody

Velmi důležité je opatrné hodnocení zobrazovacích technik, protože i když je přítomna strukturální abnormalita, nemusí to znamenat, že je odpovědná za klinické příznaky, jak je to patrné z vysokého počtu abnormálních nálezů u asymptomatických jedinců [33]. Dlouhá léta byla za zlatý standard v diagnostice LSS považována kontrastní myelografie (s nálezem blokády průchodu kontrastní látky), v pozdější době doplněná vyšetřením myelo-CT s měřením plochy durálního vaku. Tyto metody jsou vzhledem k určité invazivitě a radiační zátěži v současnosti nahrazeny magnetickou rezonancí.

#### RTG

Boční a předozadní snímek bederní páteře slouží k vyloučení sekundární příčiny zúžení páteřního kanálu (tumory, metastázy, Pagetova choroba apod.). Dobře také ukáže známky tzv. degenerativních změn: především osteochondrózu a degenerativní pseudolistézu či skoliózu. Dynamické snímky v předklonu a záklonu slouží k hodnocení instability a jsou důležité pro rozhodnutí o operační strategii. Za instabilitu je považován posun o více než 4 mm nebo 10 st. mezi maximální flexí a extenzí.

#### CT

V literatuře se udává senzitivita tohoto vyšetření 70–100 %, falešná pozitivita 3,4 % [34]. Předností CT vyšetření je dobré zobrazení kostěných struktur, nevýhodou je zobrazení omezeného počtu etáží s možností „přehlédnutí“ stenózy zvláště ve vyšších etážích, méně kvalitní zobrazení stenózy způsobené měkkými tkáněmi a obtížné odlišení pooperační jizevnaté tkáně od hernie (obr. 4, 5).

Za abnormální hodnoty je považován AP rozměr < 11,5 mm, area páteřního kanálu < 1,45 mm<sup>2</sup>, interpedikulární (transverzální) rozměr < 16,0 mm [35]. Tyto údaje dobře korelují s vlastními normativními daty (tab. 3) [36].

#### Magnetická rezonance

Senzitivita vyšetření je 81–97 %, falešná pozitivita, tedy nález lumbální stenózy u asymptomatických osob, dosahuje 7 až 21 % [1]. Výhodou tohoto vyšetření je přesné zhodnocení měkkých tkání (vazivové změny, hernie, stav meziobratlových disků, hypertrofie ligamentum flavum) a zobrazení celého rozsahu bederní

**Tab. 3. Vlastní normativní data pro jednotlivé parametry lumbálního kanálu (axiální CT vyšetření).**

| Parametr                   | Průměr ± SD   | Normální limit                   |
|----------------------------|---|----------------------------------|
| předozadní průměr L4       | 15,47 ± 1,87 mm<br>muži: 15,35 ± 2,18 mm<br>ženy: 15,6 ± 1,4 mm; p > 0,05   | > 11,7 mm                        |
| interartikulární průměr L4 | 23,71 ± 3,84 mm<br>muži: 24,64 ± 4,01 mm<br>ženy: 22,65 ± 3,33 mm; p > 0,05 | > 16,0 mm                        |
| laterální recessus L4      | 7,89 ± 1,31 mm<br>muži: 8,34 ± 1,65 mm<br>ženy: 7,67 ± 0,85 mm; p = 0,062   | > 5,2 mm<br>> 5,0 mm<br>> 5,9 mm |

páteře, a tedy větší citlivost v detekci vícečetné lumbální stenózy (obr. 6, 7). Výhodou MR myelografie je, že nevyžaduje podání kontrastní látky. Při MR vyšetření jsou často dobře patrné rozšířené venózní pleteně nad místem stenózy. Tento nález bývá někdy méně zkušeným pozorovatelem hodnocen jako AV malformace.

Rozhodujícím parametrem při hodnocení vyšetření MR je plocha durálního vaku v mm<sup>2</sup>. Za absolutní stenózu kanálu v bederním úseku je považována hodnota plochy durálního vaku < 75 mm<sup>2</sup>, hodnota pod 100 mm<sup>2</sup> se hodnotí jako relativní [3].

Tato hodnota se mění podle toho, zda je vyšetření prováděno s pokrčenými nebo nataženými koleny. Při natažených DK dochází k zvýraznění bederní lordózy, a tím i k zmenšení plochy durálního vaku [37,38]. Tento test slouží k zvýšení senzitivity vyšetření, zvl. v případě hraničních hodnot [39]. Neexistuje ale jednotný názor, zda míra redukce plochy durálního vaku koreluje s rozsahem klinických potíží či ne [40,41].

### Elektrofyzilogie

Elektrodiagnostické vyšetření u pacientů s LSS je zaměřeno na průkaz postižení lumbosakrálních kořenů (radikulopatie). Za nejprůkaznější vyšetření při průkazu radikulopatie je shodně považována elektromyografie, a to zejména jehlová EMG. U pacientů s LSS může být EMG nález rozličný. Nejčastěji (asi u 50 % nemocných) to je oboustranná vícečetná lumbosakrální radikulopatie (postižení kaudy equiny). Nález je často asymetrický, dominuje postižení dolních lumbosakrálních kořenů, zejména kořene S1. V jehlové EMG převládají akční potenciály motorické jednotky (MUAP) se známkami chronické reinervace a abnormální spontánní aktivita je často omezena na distální svaly postiženého myotomu. Přibližně u 20 % pacientů se vyskytují známky monoradikulopatie, většinou L5 nebo S1. U části pacientů bývají EMG abnormality neinstruktivní. Častá je oboustranná absence H reflexu zm. soleus s normálním senzitivním neurogramem a normální jehlovou EMG z dolních končetin. Někdy se vyskytují fibrilace v jednom svaly z dolní končetiny, nejčastěji inervovaného z kořene S1. U některých pacientů může být EMG nález normální [42].

Ve vlastním souboru s klinicky symptomatickou LSS byla prokázána radikulopatie

pomocí EMG (kondukční studie doplněné jehlovou EMG) u 70 % pacientů, převážovalo vícekořenové postižení (46 %) nad monoradikulárním (24 %). Postižení kořene L4 bylo prokázáno u 37 % pacientů, kořene L5 u 52 % a kořene S1 u 51 % pacientů s LSS [43].

Dále se v různé míře využívá vyšetření somatosenzitivních a motorických evokovaných potenciálů. Názory na význam evokovaných potenciálů v diagnostice LSS nejsou dosud ustáleny, ale jejich praktický význam je v této indikaci malý [44]. Dle výsledků naší vlastní studie je vyšetření evokovaných potenciálů (MEP a SEP) diagnosticky přínosné pouze u pacientů s normálním EMG, protože snížilo počet negativních elektrofyziologických nálezů z 19 na 13 % [43].

V literatuře se objevují i práce o využití pozátěžového elektrofyziologického vyšetření. Princip vyšetření spočívá v zjištění, zda bezprostředně po zátěži chůzi dochází k reverzibilním změnám elektrofyziologických parametrů, které by odrážely ischemický kondukční blok vláken kaudy equiny vznikající při chůzi. Po zátěži chůzi byly popsány změny následujících elektrofyziologických parametrů na dolních končetinách: F vlna, H reflex zm. soleus, SEP a MEP [45–51]. Naše vlastní studie prokazují, že u pacientů s LSS dochází po zátěži chůzi ke změnám v elektrofyziologických parametrech (prolongace minimální latence F vlny n. tibialis a latence H reflexu zm. soleus), ale tyto změny jsou nevýznamné. Pozátěžové elektrofyziologické vyšetření tedy může přispět k vysvětlení patofyziologie NK u LSS, ale z praktického hlediska přínos tohoto vyšetření v diferenciální diagnostice LSS je omezen pro nemožnost stanovení hraničních hodnot [52].

Elektrofyzilogické vyšetření u LSS se z diferenciálně diagnostického hlediska používá k vyloučení jiného periferně neurogenního postižení (např. plexopatie, mononeuropatie, polyneuropatie), jehož symptomy se mylně přisuzují radikulopatii. V elektrofyziologické praxi se často setkáváme s požadavkem na odlišení polyneuropatie od postižení kořenů při LSS. Klinické odlišení lumbosakrálního vícekořenového postižení (typické pro LSS) a axonální distální polyneuropatie (typické např. pro pacienty s diabetem) může být obtížné. Obě nemoci se často objevují u starších pacientů, mohou

se projevovat horší citlivostí a mravenčným nohou a typické klinické příznaky pro LSS, jako je bolest v kříži, proximální slabost a iradiace bolesti do dolních končetin, mohou chybět [53]. Zobrazovací vyšetření tento problém rovněž nemusí vyřešit vzhledem k časté přítomnosti degenerativních změn páteře i u asymptomatických jedinců. Z elektrofyziologického vyšetření je nejspolehlivější metodou k odlišení těchto dvou nemocí vyšetření horních končetin. U nemocných s lehčí formou LSS přispívá k diagnostice i vyšetření dolních končetin, kdy u nemocných s diabetem nacházíme významnější prolongaci minimální latence F vlny n. tibialis, H reflexu m. soleus a spinální latence MEP km. abductor hallucis a nižší amplitudu SNAP (senzitivní nervový akční potenciál) n. suralis [54]. Elektrofyziologické vyšetření je rovněž přínosné při výskytu komplikujících faktorů, jako je hystérie, simulace a postižení horního motoneuronu. Dále často odhalí přítomnost subklinické radikulopatie (elektrofyzilogický nález prokáže mnohdy vícekořenové postižení, přičemž v klinickém obraze dominuje postižení jednoho kořene), pomáhá při sledování dynamiky postižení a při určení rozsahu případné operace bederní páteře, kdy je nutné stanovit etáž, resp. etáže bederní páteře, ze kterých stenotické změny způsobují pacientovy obtíže.

V souhrnu lze konstatovat, že elektrofyziologické vyšetření doplňuje klinické neurologické vyšetření, pomáhá potvrdit klinickou relevanci radiologicky suspektní LSS a je schopno detekovat neuromuskulární onemocnění napodobující LSS [55–58].

### Terapie

Waddell a Gibson [59] shrnuli vědecké důkazy o terapii LSS do nepřilíh optimistických závěrů:

1. neexistují žádné akceptovatelné vědecké důkazy o efektivitě jakéhokoli typu chirurgické či konzervativní léčby ve srovnání s přirozeným průběhem či placebem;
2. chybí důkazy, zda je nějaká terapie (chirurgická či konzervativní) efektivní ve smyslu návratu pracovní schopnosti;
3. nejsou důkazy o nákladové efektivitě jakékoli terapie;
4. existují omezené důkazy o relativní efektivitě různých chirurgických postupů u různých typů patologií.

Přes tento pesimistický závěr můžeme formulovat určitý pohled na současné terapeutické možnosti.

### Konzervativní terapie

U lehkých a středních forem bez progresu je doporučována konzervativní léčba: cvičení, ortézy, při bolestech analgetika, nesteroidní antiflogistika, myorelaxancia. Zkoušelo se také podávání kalcitoninu. To vedlo ke zmírnění bolesti a zlepšení chůze nejen u pacientů s Pagetovou chorobou, ale i u některých nemocných s klaudikacemi bez Pagetovy choroby. Mechanismus efektu této léčby není znám [8]. Léčba bolesti se řídí obecnými zásadami analgetického žebříčku WHO, doporučení většinou vycházejí z obecných doporučení pro léčbu bolesti v zádech. Mezi nemocnými s bolestmi v bederní páteři představují pacienti s LSS většinou starší věkovou kohortu: k tomuto faktu je třeba přihlížet při volbě farmakoterapie a sledování nežádoucích účinků.

Efekt epidurální aplikace steroidů, které jsou široce používány, je dlouhodobě předmětem kontroverzí. Někteří autoři upozorňují na závažné vedlejší účinky, které převažují nad možným benefitem [60]. Poslední metaanalýza [61] přisoudila epidurální aplikaci steroidů určitý význam na úrovni důkazů třídy II. Pro léčbu chronických bolestí a dalších potíží u nemocných s LSS, ale neexistuje žádná randomizovaná klinická studie, která by jasně efekt prokázala.

### Operace

U těžších forem s progresí je léčebnou metodou operace: posterolaterální dekomprese doplněná v indikovaných případech stabilizací s instrumentací či bez ní. Při správné indikaci operace dosahuje až u 85 % osob zlepšení, 12 % se nezlepší a 3 % se zhorší [62].

Některé práce však ukazují na podstatně horší výsledky operací: Airaksinen et al [63] prokázali v retrospektivní studii zlepšení pouze u 62 % osob, špatný nebo velmi špatný výsledek v 38 %. Prediktorem dobrého výsledku byly jasné známky stenózy dle perimyelografie, žádné předchozí chirurgické intervence, nepřítomnost diabetu a artrózy kyčlí a absence předoperačních fraktur bederní páteře.

Je třeba, aby dekomprese byla dostatečná, ale na druhé straně je nebezpečí

zvýšení instability, zejména v případě degenerativní spondylolistézy. Sporným cílem operace je zabránit potenciální progresi choroby, protože potíže nemocných s neurogenními klaudikacemi po dosažení určitého plateau obvykle neprogredují.

V roce 2000 publikovali Amundsen et al [64] první klinickou studii, ve které byly randomizovány podskupiny pacientů pro chirurgickou a konzervativní léčbu. Soubor se skládal ze 100 osob, doba sledování byla 10 let. Na základně rozhodnutí lékaře bylo 19 pacientů vybráno pro chirurgickou léčbu, 50 pro léčbu konzervativní a skupina 31 pacientů se středními symptomy, u kterých byly pochyby o nejlepší léčbě, byla randomizována pro operační (n = 13) nebo konzervativní léčbu (n = 18). Konzervativní léčba zahrnovala nošení bederního pásu a jednoměsíční pobyt na nemocničním rehabilitačním oddělení.

Prokázalo se, že po čtyřech letech pacienti randomizovaní pro chirurgickou léčbu měli signifikantně lepší výsledek (v 90 % dobrý) než randomizovaní pro konzervativní léčbu (v 47 % dobrý). Při kontrole po 10 letech však došlo k setřetí rozdílu: všichni pacienti randomizovaní ke konzervativnímu léčení měli dobrý výsledek, stejně jako 91 % pacientů, kteří byli vybráni pro operaci. Ve skupině, která podstoupila operaci (u níž selhala konzervativní léčba), nebyl pozorován negativní vliv odkladu operace. To je druhé důležité poselství této průkopnické práce.

V roce 2008 publikovala rozsáhlá skupina výzkumníků vedená Jamesem Weinsteinem studii SPORT (Spine Patients Outcomes Research Trial) [65], v níž bylo randomizováno 289 pacientů a observováno dalších 365 nemocných. Délka sledování byla dva roky. Podle autorů vykázali operovaní nemocní signifikantně lepší výsledek než léčení konzervativně. Za hlavní slabiny této rozsáhlé práce lze považovat krátký čas sledování, poměrně velký odpad během studie (z 289 randomizovaných dokončilo studii 221 osob) a prakticky malý rozdíl mezi léčenými skupinami (i když statisticky signifikantní).

Z výše uvedeného vyplývá, že zatím stále nemáme dost spolehlivých ukazatelů, jak stratifikovat pacienty vhodné k operačnímu řešení tak, aby z výkonu maximálně profitovali.

Existuje rozsáhlé a stále expandující písemnictví, které hodnotí jednotlivé chi-

urgické postupy a metody [68,69]. Tyto práce však neodpovídají na otázku, zda je z dlouhodobého hlediska nějaký typ operace lepší než konzervativní postup a přirozený průběh.

Při zvažování léčebné strategie u starších nemocných hraje významnou roli posuzování dalších komorbidit, jako jsou kardiovaskulární choroby, diabetes či chronická obstrukční plicní nemoc. Také posouzení psychického stavu (deprese, nerealistické očekávání) hraje při rozhodování významnou roli.

Častým problémem je také současný výskyt LSS a artrózy nosných kloubů (asociace se týká asi poloviny nemocných). Nelze-li jednoznačně určit, zda je porucha mobility způsobena postižením páteře či kyčlí nebo kolen, je vhodnější upřednostnit řešení problematiky nosných kloubů před operací páteře.

### Průběh a prognóza

Přirozený průběh choroby není znám (nebyly provedeny rozsáhlejší prospektivní studie), dostupné údaje u většiny nemocných ukazují na spíše stacionární průběh [64,66,67].

### Závěr

Lumbální stenóza je choroba, jejíž výskyt stoupá s věkem a významně se podílí na omezení mobility a zhoršení kvality života především seniorské populace. Po více než půlstoletí od Verbiestova popisu [4] nahromadily lékařské týmy rozsáhlou sumu poznatků z oblasti anatomie, patofyziologie a všech aspektů diagnostiky LSS. Současné možnosti zobrazovacích vyšetření umožňují přesné a rychlé stanovení rozsahu a stupně komprese. Došlo k významnému pokroku v léčbě bolesti, spondylochirurgických operačních technikách, anesteziologii i pooperační péči. Stále však není jasně rozřešena klíčová otázka: kdy, koho a jakým postupem léčit.

### Použité zkratky

|         |                                       |
|---------|---------------------------------------|
| CT      | výpočetní tomografie                  |
| DK, DKK | dolní končetina, dolní končetiny      |
| EMG     | elektromyografie                      |
| LSS     | lumbální spinální stenóza             |
| MEP     | motorické evokované potenciály        |
| MR      | magnetická rezonance                  |
| NK      | neurogenní klaudikace                 |
| SEP     | somatosenzorické evokované potenciály |

## Literatura

1. O'Duffy JD. Spinal stenosis: development of the lesion, clinical classification, and presentation. In: Frymoyer JW (ed). *The adult spine: principles and practice*. 2nd ed. Philadelphia: Lippincott-Raven Publishers 1997: 769–779.
2. Postacchini F. Management of lumbar spinal stenosis. *J Bone Joint Surg Br* 1996; 78(1): 154–164.
3. Schönström N, Willén J. Imaging lumbar spinal stenosis. *Radiol Clin North Am* 2001; 39(1): 31–53.
4. Verbiest H. A radicular syndrome from developmental narrowing of the lumbar vertebral canal. *J Bone Joint Surg Br* 1954; 36-B(2): 230–237.
5. Boden SD, Davis DO, Dina TS, Patronas NJ, Wiesel SW. Abnormal magnetic-resonance scans of the lumbar spine in asymptomatic subjects. A prospective investigation. *J Bone Joint Surg Am* 1990; 72(3): 403–408.
6. Berney J. Epidemiologie des canaux lombaires étroits. *Neurochirurgie* 1994; 40(3): 174–178.
7. Turner JA, Ersek M, Herron L, Deyo R. Surgery for lumbar spinal stenosis. Attempted meta-analysis of literature. *Spine* 1992; 17(1): 1–8.
8. Porter RW. Spinal stenosis and neurogenic claudication. *Spine* 1996; 21(17): 2046–2052.
9. Lee HM, Kim NH, Kim HJ, Chung IH. Morphometric study of the lumbar spinal canal in the Korean population. *Spine* 1995; 20(15): 1679–1684.
10. Papp T, Porter RW, Aspden RM. The growth of the lumbar vertebral canal. *Spine* 1994; 19(24): 2770–2773.
11. Papp T, Porter RW, Craig CE, Aspden RM, Campbell DM. Significant antenatal factors in the development of lumbar spinal stenosis. *Spine* 1997; 22(16): 1805–1810.
12. Atilla B, Yazici M, Kopuz C, Bariş S, Balçık C. The shape of the lumbar vertebral canal in newborns. *Spine* 1997; 22(21): 2469–2472.
13. Hansson T, Suzuki N, Hebelka H, Gaulitz A. The narrowing of the lumbar spinal canal during loaded MRI: the effects of the disc and ligamentum flavum. *Eur Spine J* 2009; 18(5): 679–686.
14. Jennis LG, An HS. Spine update: lumbar foraminal stenosis. *Spine* 2000; 25(3): 389–394.
15. Hasegawa T, An HS, Haughton VM, Nowicki BH. Lumbar foraminal stenosis: critical heights of the intervertebral discs and foramina. A cryomicrotome study in cadavera. *J Bone Joint Surg Am* 1995; 77(1): 32–38.
16. Andersson GB, McNeill TW. *Lumbar Spine Syndromes. Evaluation and Treatment*. 1st ed. Wien, New York: Springer-Verlag 1989.
17. Zinreich SJ, Heithoff KB, Herzog RJ. Computed tomography of the spine. In: Frymoyer SW (ed). *The adult spine. Principles and practice*. 2nd ed. Philadelphia: Lippincott-Raven Publishers 1997: 467–522.
18. Arnoldi CC, Brodsky AE, Cauchoix J, Crock HV, Dommissie GF, Edgar MA et al. Lumbar spinal stenosis and nerve root entrapment syndromes. Definition and classification. *Clin Orthop Relat Res* 1976; 115: 4–5.
19. Amundsen T, Weber H, Lilleås F, Nordal HJ, Abdelnoor M, Magnaes B. Lumbar spinal stenosis. Clinical and radiologic features. *Spine* 1995; 20(10): 1178–1186.
20. Adamová B, Vohánka S., Bednařík J, Kadaňka Z, Dušek L. Lumbar spinal stenosis: correlation between clinical and radiological data. *J Neurol* 2001; 248 (Suppl 2): II/85.
21. Vohánka S, Adamová B, Bednařík J, Kadaňka Z, Dušek L. Lumbar spinal canal stenosis: correlation between radiological and electrophysiological data. *J Neurol* 2001; 248 (Suppl 2): II/101.
22. Ogikubo O, Forsberg L, Hansson T. The relationship between the cross-sectional area of the cauda equina and the preoperative symptoms in central lumbar spinal stenosis. *Spine* 2007; 32(13): 1423–1428.
23. Turner JA, Ersek M, Herron L, Deyo R. Surgery for lumbar spinal stenosis. Attempted meta-analysis of literature. *Spine* 1992; 17(1): 1–8.
24. Hopkins A, Clarke C, Brindley G. Erections on walking as a symptom of spinal canal stenosis. *J Neurol Neurosurg Psychiatry* 1987; 50(10): 1371–1374.
25. Adamova B, Vohanka S, Dusek L. Differential diagnostics in patients with mild lumbar spinal stenosis – the contributions and limits of various tests. *Eur Spine J* 2003; 12(2): 190–196.
26. Baker D, Pynsent P, Fairbank J. The Oswestry Index revisited. In: Roland J, Jenner J, eds. *Back pain: New Approaches to Rehabilitation and Education*. Manchester, UK: Manchester University Press 1989: 174–186.
27. Fairbank J, Couper J, Davies J, O'Brian JP. The Oswestry low back pain questionnaire. *Physiotherapy* 1980; 66(8): 271–273.
28. Fairbank JC, Pynsent PB. The Oswestry disability index. *Spine* 2000; 25(22): 2940–2953.
29. Roland M, Fairbank J. The Roland-Morris Disability Questionnaire and the Oswestry Disability Questionnaire. *Spine* 2000; 25(24): 3115–3124.
30. Roland M, Morris R. A study of the natural history of back pain. Part 1. Development of a reliable and sensitive measure of disability in low-back pain. *Spine* 1983; 8(2): 141–144.
31. Stucki G, Daltroy L, Liang MH, Lipson SJ, Fossel AH, Katz JN. Measurement properties of a self-administered outcome measure in lumbar spinal stenosis. *Spine* 1996; 21(7): 796–803.
32. Guigui P, Benoist M, Delecourt C, Delhoume J, Deburge A. Motor deficit in lumbar spinal stenosis: A retrospective study of a series of 50 patients. *J Spinal Disord* 1998; 11(4): 283–288.
33. Greenberg JO, Schnell RG. Magnetic resonance imaging of the lumbar spine in asymptomatic adults. Cooperative study – American Society of Neuroimaging. *J Neuroimaging* 1991; 1(1): 2–7.
34. Wiesel SW, Tsourmas N, Feffer, HL, Citrin CM, Patronas N. A study of computer-assisted tomography I. The incidence of positive CT scans in an asymptomatic group of patients. *Spine* 1984; 9(6): 549–551.
35. Karantanas AH, Zibis AH, Papaliaga M, Georgiou E, Rousogiannis S. Dimensions of the lumbar spinal canal: variations and correlations with somatometric parameters using CT. *Eur Radiol* 1998; 8(9): 1581–1585.
36. Adamová B, Bednařík J, Šmardová L, Moravcová E, Chvátalová N, Prokeš B et al. Asociace mezi cervikální a lumbální stenózou páteřního kanálu. *Cesk Slov Neurol N* 2000; 5: 261–267.
37. Danielson B, Willén J. Axially loaded magnetic resonance image of the lumbar spine in asymptomatic individuals. *Spine* 2001; 26(23): 2601–2606.
38. Willén J, Danielson B. The diagnostic effect from axial loading of the lumbar spine during computed tomography and magnetic resonance imaging in patients with degenerative disorders. *Spine* 2001; 26(23): 2607–2614.
39. Cheng WY, Ming JC, Ying WC, Yun CH, Chien HY, Jen WY et al. Dynamic effects of axial loading on the lumbar spine during magnetic resonance imaging in patients with suspected spinal stenosis. *J Formos Med Assoc* 2008; 107(4): 334–339.
40. Lohman CM, Tallroth K, Kettunen JA, Lindgren KA. Comparison of radiologic signs and clinical symptoms of spinal stenosis. *Spine* 2006; 31(16): 1834–1840.
41. Vohánka S, Adamová B, Dušek L. Lumbar spinal stenosis: correlation between the degree of narrowing and walking ability. *J Neurol* 2003; 250 (Suppl 2): 77.
42. Wilbourn AJ, Aminoff MJ. AAEM minimonograph 32: the electrodiagnostic examination in patients with radiculopathies. *Muscle Nerve* 1998; 21(12): 1612–1631.
43. Micankova Adamova B, Vohanka S. The results and contribution of electrophysiological examination in patients with lumbar spinal stenosis. *Scr Med (Brno)* 2009; 82(1): 38–45.
44. Dvorak J, Herdmann J, Vohanka S. Neurophysiologic Assessment in Patients with Lumbar Spinal Stenosis. In: Gunzburg R, Szpalski M (eds). *Lumbar Spinal Stenosis*. Philadelphia: Lippincott Williams & Wilkins 2000: 125–135.
45. Pastor P, Valls-Sole J. Recruitment curve of the soleus H reflex in patients with neurogenic claudication. *Muscle Nerve* 1998; 21(8): 985–990.
46. London SF, England JD. Dynamic F waves in neurogenic claudication. *Muscle Nerve* 1991; 14(5): 457–461.
47. Manganotti P, Zanette G, Tinazzi M, Polo A. Dynamic F wave from lower limbs: value and clinical application. *Electromyogr Clin Neurophysiol* 1995; 35(6): 323–329.
48. Bal S, Celiker R, Palaoglu S, Cila A. F wave studies of neurogenic intermittent claudication in lumbar spinal stenosis. *Am J Phys Med Rehabil* 2006; 85(2): 135–140.
49. Wallbom AS, Geisser ME, Haig AJ, Koch J, Guido C. Alterations of F wave parameters after exercise in symptomatic lumbar spinal stenosis. *Am J Phys Med Rehabil* 2008; 87(4): 270–274.
50. Kondo M, Matsuda H, Kureya S, Shimazu A. Electrophysiological studies of intermittent claudication in lumbar stenosis. *Spine* 1989; 14(8): 862–866.
51. Baramki HG, Steffen T, Schondorf R, Aebi M. Motor conduction alterations in patients with lumbar spinal stenosis following the onset of neurogenic claudication. *Eur Spine J* 1999; 8(5): 411–416.
52. Adamova B, Vohanka S, Dusek L. Dynamic electrophysiological examination in patients with lumbar spinal stenosis: Is it useful in clinical practice? *Eur Spine J* 2005; 14(3): 269–276.
53. Berger AR, Sharma K, Lipton RB. Comparison of motor conduction abnormalities in lumbosacral radiculopathy and axonal polyneuropathy. *Muscle Nerve* 1999; 22(8): 1053–1057.
54. Adamova B, Vohanka S, Dusek L. Differential diagnostics in patients with mild lumbar spinal stenosis: the contributions and limits of various tests. *Eur Spine J* 2003; 12(2): 190–196.
55. Haig AJ, Tong HC, Yamakawa KS, Quint DJ, Hoff JT, Chiodo A et al. The sensitivity and specificity of electrodiagnostic testing for the clinical syndrome of lumbar spinal stenosis. *Spine* 2005; 30(23): 2667–2676.
56. Haig AJ, Geisser ME, Tong HC, Yamakawa KS, Quint DJ, Hoff JT et al. Electromyographic and magnetic resonance imaging to predict lumbar stenosis, low-back pain, and no back symptoms. *J Bone Joint Surg Am* 2007; 89(2): 358–366.
57. Haig AJ, Tong HC, Yamakawa KS, Quint DJ, Hoff JT, Chiodo A et al. Spinal stenosis, back pain, or no symptoms at all? A masked study comparing radiologic and electrodiagnostic diagnoses to the clinical impression. *Arch Phys Med Rehabil* 2006; 87(7): 897–903.
58. Egli D, Hausmann O, Schmid M, Boos N, Dietz V, Curt A. Lumbar spinal stenosis: Assessment of cauda equina involvement by electrophysiological recordings. *J Neurol* 2007; 254(6): 741–750.
59. Waddell G, Gibson JN. Scientific evidence on the Management of Lumbar Spinal stenosis. In: Gunzburg R, Szpalski M (eds). *Lumbar Spinal Stenosis*. Philadelphia: Lippincott Williams & Wilkins 2000: 367–371.
60. Nelson DA, Landau WM. Intraspinal steroids: history, efficacy, accidentality, and controversy with review

## LUMBÁLNÍ SPINÁLNÍ STENÓZA A NEUROGENNÍ KLAUDIKACE

of United States Food and Drug Administration reports. *J Neurol Neurosurg Psychiatry* 2001; 70(4): 433–443.

61. Conn A, Buenaventura RM, Datta S, Abdi S, Diwan S. Systematic Review of Caudal Epidural Injections in the Management of Chronic Low Back Pain. *Pain Physician* 2009; 12(1): 109–135.

62. Katz JN, Lipson SJ, Lew RA, Grobler LJ, Weinstein JN, Brick GW et al. Lumbar laminectomy alone or with instrumented or noninstrumented arthrodesis in degenerative lumbar spinal stenosis. Patient selection, costs, and surgical outcomes. *Spine* 1997; 22(10): 1123–1131.

63. Airaksinen O, Herno A, Turunen V, Saari T, Suomlainen O. Surgical outcome of 438 patients treated

surgically for lumbar spinal stenosis. *Spine* 1997; 22(19): 2278–2282.

64. Amundsen T, Weber H, Nordal HJ, Magnaes B, Abdelnoor M, Lilleås F. Lumbar spinal stenosis: conservative or surgical management? A prospective 10-year study. *Spine* 2000; 25(11): 1424–1436.


65. Weinstein JN, Tosteson TD, Lurie JD, Tosteson AN, Blood E, Hanscom B et al. Surgical versus nonsurgical therapy for lumbar spinal stenosis. *N Engl J Med* 2008; 358(8): 794–810.

66. Johnsson K, Rosén I, Udén A. The natural course of lumbar spinal stenosis. *Acta Orthop Scand* 1990; 251 (Suppl): 67–68.

67. Herno A, Airaksinen O, Saari T, Luukkonen M. Lumbar spinal stenosis: a matched-pair study of operated and non-operated patients. *Br J Neurosurg* 1996; 10(5): 461–465.

68. Hrabálek L, Rešková I, Bučil J, Vaverka M, Houdek M. Použití titanových a PEEKových implantátů při ALIF stand-alone u degenerativního onemocnění lumbosakrální páteře – prospektivní studie. *Cesk Slov Neurol N* 2009; 72/105(1): 38–44.

69. Hrabálek L, Novotný J, Kolouchová J, Vaverka M, Kalita O, Langová K. Změny parametrů páteře po implantaci bederní interspinózní rozpěrky DIAM. *Cesk Slov Neurol N* 2009; 72/105(4): 337–342.



### MUDr. Stanislav Vohánka, CSc, MBA

Dr. Vohánka promoval na Masarykově univerzitě v roce 1982, erudici zahájil na Klinice dětské neurologie FN Brno, od roku 1989 pracuje na Neurologické klinice LF MU a FN Brno, kde je od roku 1993 zástupcem přednosty pro LPP. Dlouhodobě se věnuje problematice nervosvalových onemocnění a chorobám bederní páteře. Vhled do této problematiky získal při pobytu na spinální jednotce Schulthessovy kliniky v Zurichu pod vedením prof. Dvořáka. Je zakládajícím členem Neuromuskulární sekce České neurologické společnosti a od roku 2005 jejím předsedou. Prezentoval 250 přednášek a posterů a je autorem nebo spoluautorem 220 publikací.

# Vědomostní test

## 1. Při primární stenóze je páteřní kanál:

- a) zúžen v rovině sagitální
- b) zúžen v rovině transverzální
- c) má tvar trojlístku
- d) tato forma neexistuje

## 2. Sekundární stenóza páteřního kanálu je nejčastěji v úrovni obratle:

- a) L3
- b) L4
- c) L5
- d) S1

## 3. Při záklonu dochází k:

- a) rozšíření páteřního kanálu
- b) zúžení páteřního kanálu
- c) žádným změnám
- d) posunu meziobratlové ploténky

## 4. Příčinou neurogenních klaudikací je:

- a) tísnění nervových kořenů kostními změnami
- b) vaskulárně ischemický blok vláken kaudy
- c) omezení cirkulace likvoru
- d) napínání vláken kaudy při chůzi

## 5. K lumbální stenóze přispívá:

- a) osifikace zadního podélného vazů
- b) hypertrofie žlutých vazů
- c) istmická spondylolistéza
- d) ateroskleróza aorty

## 6. Mezi vzácné příčiny LSS nepatří:

- a) Pagetova choroba
- b) bederní lipomatóza
- c) achondroplazie
- d) ankylozující spondylitida

## 7. Neurogenní klaudikace:

- a) jsou patognomické pro LSS

- b) vyskytují se i u cervikální myelopatie
- c) mají záchvatový charakter
- d) odhalíme pomocí EMG

## 8. Neurogenní klaudikace:

- a) jsou přítomny při jízdě na kole
- b) zhoršují se při chůzi do kopce
- c) zhoršují se při chůzi z kopce
- d) jsou lokalizovány převážně v lýtkách

## 9. K hodnocení lumbální stenózy se nepoužívá:

- a) dotazník Oswestry
- b) dotazník podle Rollanda a Morrise
- c) vizuální analogová škála bolesti
- d) škála Japonské ortopedické asociace (JOA)

## 10. Mezi obvykle používané zobrazovací metody v diagnostice LSS nepatří:

- a) nativní RTG
- b) CT bederní páteře
- c) MR bederní páteře
- d) scintigrafie

## 11. Za absolutní stenózu je považována plocha durálního vaku menší než:

- a) 100 mm<sup>2</sup>
- b) 75 mm<sup>2</sup>
- c) 50 mm<sup>2</sup>
- d) 25 mm<sup>2</sup>

## 12. Diabetickou polyneuropatii a LSS lze elektrofyziologicky spolehlivě odlišit:

- a) jehlovou EMG z DKK
- b) vyšetřením HKK
- c) pozátěžovým vyšetřením
- d) vyšetřením H reflexu m. soleus

## 13. Léčebnou alternativou u LSS není:

- a) operace
- b) podávání analgetik
- c) nošení bederního pásu
- d) aplikace venofarmak

## 14. Lumbální stenóza není asociována s:

- a) artrózou kolen
- b) artrózou kyčlí

- c) ischemickou chorobou dolních končetin
- d) Bechtěrevovou nemocí

## 15. U nemocného s LSS a coxartrózou:

- a) řešíme nejprve operativně problematiku kyčlí, potom páteře
- b) indikujeme nejprve operaci bederní páteře, potom artrózu
- c) takový pacient je kontraindikován k jakémukoliv chirurgickému řešení
- d) podáváme chondroprotektiva

## 16. K operačnímu zákroku nejsou indikováni nemocní:

- a) s lehkou formou LSS
- b) bez degenerativní spondylolistézy
- c) s degenerativní skoliózou
- d) s ischemickou chorobou DKK

## 17. Nejčastější příčinou LSS je:

- a) primární stenóza páteřního kanálu
- b) sekundární stenóza páteřního kanálu na podkladě degenerativních změn
- c) istmická spondylolistéza
- d) achondroplastický nanizmus

## 18. Pacient zaujímá při neurogenních klaudikacích úlevovou polohou:

- a) v předklonu s pokrčenými koleny
- b) v záklonu
- c) vleže na břiše
- d) vestoje s napjatými koleny

## 19. Primární stenóza je nejčastější v úrovni obratle

- a) L2
- b) L3
- c) L4
- d) L5

## 20. Přirozený průběh LSS

- a) je vždy postupně progredientní
- b) je stacionární
- c) není přesně znám
- d) většinou dochází k postupnému samovolnému zlepšování

Správná je jedna odpověď.

Za správné vyřešení testu získá řešitel 5 kreditů ČLK. Test můžete vyplnit na: [WWW.CSNN.EU](http://WWW.CSNN.EU)