proLékaře.cz | 24.8.2025

Oční manifestace u pituitární apoplexie – kazuistika

Ocular Manifestation in Pituitary Apoplexy – a Case Report

Souhrn

Pituitární apoplexie (PA) je vzácné onemocnění, které vzniká při akutním krvácení do hypofýzy. Jedná se o stav potenciálně ohrožující život a projevující se různou neurologickou, endokrinologickou a neurooftalmologickou symptomatikou. Autoři prezentují v kazuistickém sdělení případ hypofyzární apoplexie u 53letého muže, kdy jedním z prvních příznaků byla rychle se rozvíjející paréza zevních očních svalů, spojená s náhle vzniklou diplopií, cefaleou a poruchou vědomí. Cílem sdělení bylo poukázat na problémy diagnostiky tohoto závažného stavu, který se svým rychlým nástupem a symptomatikou podobal subarachnoideálnímu krvácení z mozkové výdutě, a dále zjistit stav po 1,5ročním sledování.

Abstract

Pituitary apoplexy (PA) is a rare illness that arises upon acute bleeding into the hypophysis. This is a condition that is potentially life-threatening and is accompanied by various forms of neurological, endocrinological and neuroophtalmological symptoms. In the report the authors present a case of pituitary apoplexy in a 53-year-old male; one of his first symptoms was quickly developing paresis of the extraocular muscles accompanied by sudden development of diplopia, cephalalgy and disturbance of consciousness. The aim of this presentation was to demonstrate the problems associated with diagnosing this serious condition, which resembles subarachnoidal bleeding from a cerebral aneurysm due to its rapid onset and symptoms. Another aim was to examine the condition following one and a half year of monitoring.

M. Macháčková[1], I. Látr[2], D. Hejcmanová[1]

[1] Oční klinika LF UK a FN Hradec Králové
[2] Neurochirurgická klinika LF UK a FN Hradec Králové

✉
doc. MUDr. Dagmar Hejcmanová, CSc.
Oční klinika
LF UK a FN Hradec Králové
Sokolská 158
500 05 Hradec Králové
e-mail: hejcmanovad@lfhk.cuni.cz

Přijato k recenzi: 29. 1. 2009
Přijato do tisku: 15. 7. 2009

Klíčová slova

pituitární apoplexie – adenom hypofýzy – obrna hlavových nervů – subarachnoidální krvácení – addisonská krize – transnazální hypofyzektomie

Key words

pituitary apoplexy – hypophysis adenoma – head nerves paralysis – subarachnoidal bleeding – Addisonian crisis – transnasal hypophysectomy

proLékaře.cz | 24.8.2025

Úvod

Pituitární apoplexie (PA) je neobvyklá klinická jednotka s neurologickou a neurooftalmologickou symptomatikou, která vzniká při akutním krvácení do pituitárního adenomu [1]. Jako příčina tohoto stavu se udává léčba antikoagulačními preparáty, ischemie při vazospazmech, použití stimulačních testů při vyšetřování funkce adenohypofýzy nebo se objeví i po operacích mimo centrální nervový systém, jako jsou aortokoronární bypass [2], ale i po zdánlivě nenáročných operacích, jako cholecystektomie nebo po operaci velkých kloubů. Dále jsou popisovány případy vzniku PA i při terapii dopaminergními agonisty nebo při kombinované chemoterapii pro jiné nádorové onemocnění [3]. Mezi predisponující faktory patří také úrazy hlavy, těhotenství nebo ozařování. Za příčinu apoplexie se považuje torze hypofyzární stopky spolu s cévami způsobená supraselární propagací nádoru; postiženy bývají hlavně makroadenomy. Ve 2–10 % případů se vyskytuje jako komplikace operací nádorů v této lokalizaci. Obvykle se jedná o apoplexii do hypofyzárního adenomu, který byl dosud klinicky němý, ale může jít i o hemoragii do zdravé hypofýzy, jako např. po porodu spojeném obvykle s větší ztrátou krve, kdy se manifestuje jako tzv. Sheehanův syndrom. Krvácení může být jen drobné a pak se diagnostikuje často až během operačního výkonu, ale může být i masivní, provázené bouřlivými příznaky a sekundární addisonskou krizí. Krvácení při hypofyzární apoplexii se projeví náhlou bolestí hlavy, alterací celkového stavu, zrakovými symptomy a hormonální dysfunkcí. Bolest hlavy je náhlá a krutá, je vyvolána drážděním meningeálních větví trigeminu v oblasti tureckého sedla a často je doprovázena zvracením. Tyto symptomy nutí myslet především na subarachnoideální krvácení z intrakraniálního aneuryzmatu a vynucují akutní diagnostické kroky, protože krvácející aneuryzma, stejně jako těžká hypofyzární apoplexie bezprostředně ohrožují život nemocného, přičemž terapie je diametrálně odlišná. Zrakové symptomy zahrnují oboustranné zhoršení zrakové ostrosti (ZO) a defekty zorného pole (ZP) při expanzi nádoru do chiazmatu, optického traktu nebo optického nervu. Výpady v ZP se projevují klasickou bitemporální horní kvadrantovou hemianopsií, optický trakt je postižen méně často, komprese zrakového nervu je vzácná. Obrny okohybných nervů spojené s akutně vzniklou diplopií jsou důsledkem komprese nervů v kavernózním sinu při vzestupu tlaku vlivem náhle zvýšeného intraselárního objemu. Nejčastější je obrna třetího hlavového nervu (n. III), méně častá je alterace čtvrtého hlavového nervu (n. IV), vzácně je postižen nervus abducens (n.VI). Může být utlačována i první větev pátého hlavového nervu (n. V/1) s hypestezií v dané oblasti nebo naopak při jeho dráždění vzniká obličejová bolest. Dále se může objevit Hornerův syndrom z poškození sympatických vláken v oblasti kavernózního sinu. Meningizmus se projevuje v důsledku prosakování krve a nekrotických tkání do subarachnoideálního prostoru. Destrukce zbývající zdravé části adenohypofýzy způsobí endokrinologický deficit, při zasažení hypotalamu se může objevit porucha termální regulace, minerální rozvrat nebo diabetes insipidus. Likvorový tlak je zvýšený, typická je pleocytóza, zvýšený počet krvinek a xantochromie.

Diagnózu hypofyzární apoplexie stanoví především počítačová tomografie (CT) nebo vyšetření magnetickou rezonancí (MR). Ta má v porovnání s CT vyšší citlivost a přitom je současně schopna prokázat nebo vyloučit případné aneuryzma. Zároveň je nutno provést laboratorní vyšetření. Zahrnuje zjištění hladiny elektrolytů, glukózy a také hladinu hormonů předního laloku hypofýzy v krvi, protože bývá patologicky snížena pro poruchu hypotalamo-hypofyzární osy. Nejčastějším histologickým nálezem je hemoragická nekróza nádoru hypofýzy. V případech, kdy je objem krvácení malý, je nalezena posthemoragická pseudocysta.

Pacienta s apoplexií hypofýzy je nutné nejprve stabilizovat vysokými dávkami kortikosteroidů, kontinuálně monitorovat hladinu elekrolytů a glukózy. V dalším průběhu je někdy indikován i chirurgický zákrok, především při nastupujících okohybných či zrakových poruchách a při tlaku na spodinu třetí komory. V následné péči je důležité sledování metabolického stavu, hormonálních hladin a zrakových funkcí. Prognosticky se jedná o vážný, život ohrožující stav.

Kazuistika

53letý muž s týdenní anamnézou neurčitých obtíží je hospitalizován od 10. 4. 2007 pro krutou bolest hlavy s nauzeou a úporným zvracením na Neurologické klinice Fakultní nemocnice Hradec Králové (FN HK). Provedené CT mozku (12. 4. 2007) prokazuje supraselární proces podezřelý z adenomu hypofýzy. Následující den je vyšetřen na oční klinice pro částečný pokles horního víčka vpravo a náhle vzniklé dvojité vidění. Pacient je v těžkém celkovém stavu, s krutou bolestí hlavy lokalizovanou retroorbitálně, s nauzeou a zvracením, letargií, závratěmi. Současně přítomná masivní meningeální symptomatika nevylučuje možnost krvácení z intrakraniálního aneuryzmatu.

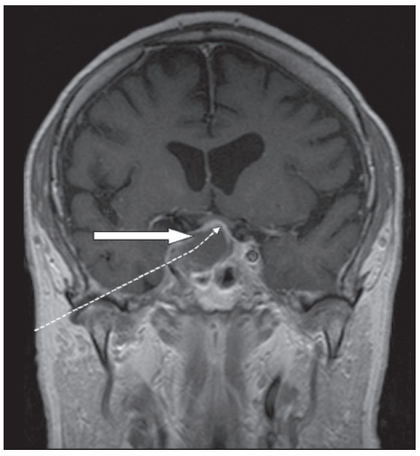

Obr. 1. Magnetická rezonance.

T1 vážený obraz, koronární řez po kontrastu před operací. Plná šipka ukazuje na prokrvácený adenom, tečkovaná na zvednuté chiazma. Na pravé straně je patrno šíření do kavernózního sinu.

Oční vyšetření

Na pravém oku (OP) je patrná semiptóza horního víčka zasahující až do dolní třetiny zornice a mírná protruze pravého bulbu (Hertl: 22/114/18). Bulbus je zcela nepohyblivý při pohledu vpravo, vpravo nahoru a vpravo dolů, omezeně pohyblivý nahoru, dolů a vlevo. Zevní oční segment je bez patologického nálezu, nápadná je široká, nereagující zornice. Bilaterálně jsou lomná prostředí čirá, na očním pozadí je fyziologický nález. Zrakové funkce včetně vizu a zorného pole jsou oboustranně normální. Nález je uzavřen jako kompletní paréza n. VI a parciální paréza n. III vpravo. Na základě výsledků očního vyšetření je k upřesnění diagnózy provedena MR (14. 4. 2007), která prokazuje makroadenom hypofýzy prominující supraselárně, nadzvedávající chiazma a šířící se do kavernózního sinu vpravo, kde poněkud odtlačuje karotidu laterálně. Svou dolní

proLékaře.cz | 24.8.2025

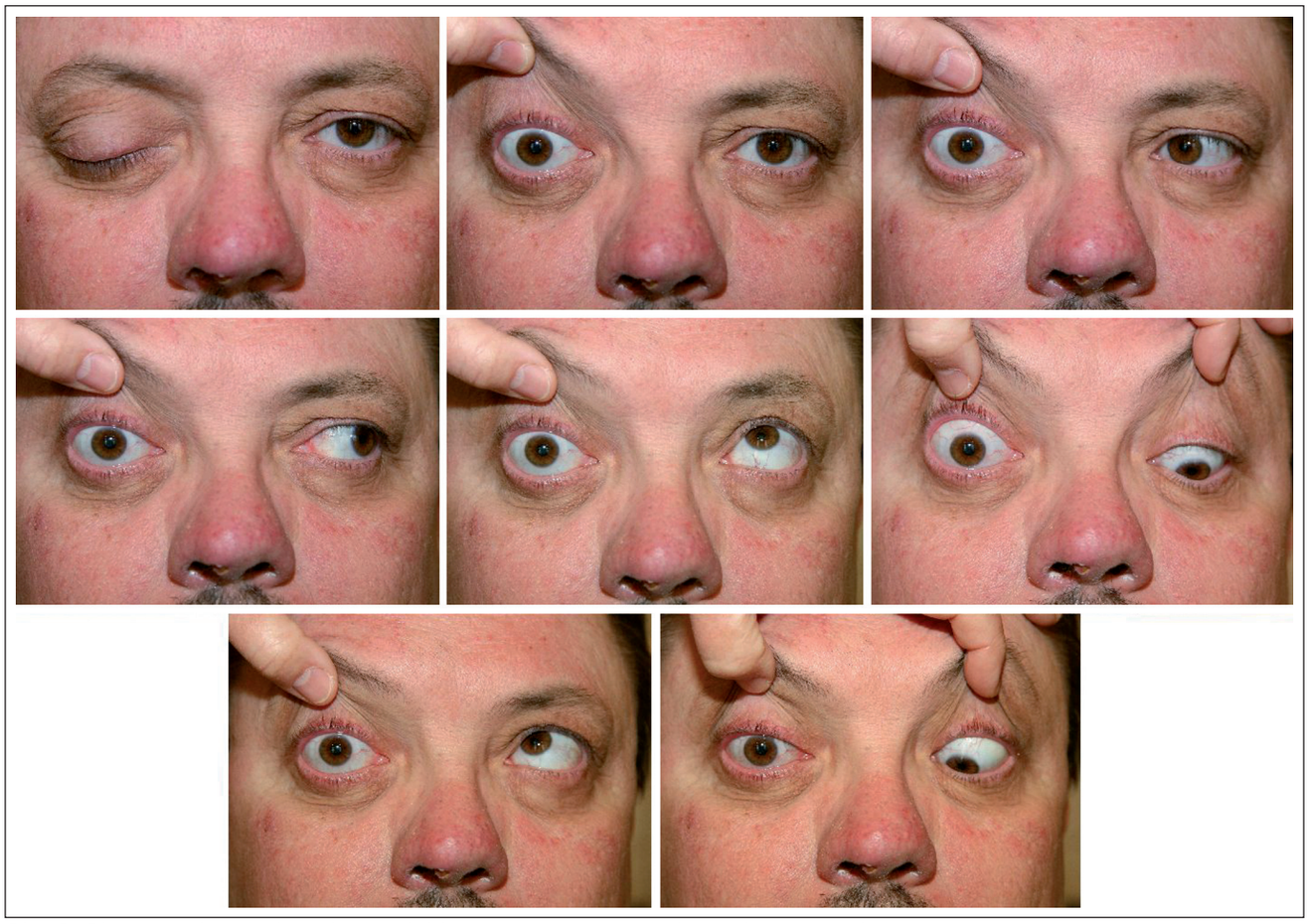

Obr. 2. Obraz totální oftalmoplegie a lehké protruze vpravo jeden týden po resekci tumoru.

částí se vyklenuje zejména vůči pravé části sfenoideálního sinusu. Centrální část adenomu je regresivně změněna (obr. 1). Je patrná určitá protruze pravého očního bulbu, v. s. v souvislosti se stázou v důsledku šíření expanze do oblasti kavernózního sinu vpravo. Následně je pacient akutně přeložen na Neurochirurgickou kliniku FN HK. Bolesti hlavy ustupují, oční nález se nemění, z celkových příznaků je v popředí únavnost, z laboratorních nálezů těžká hyponatremie (116 mmol/l) a hladina kortizolu v séru je snížená (18 nmol/l). Pacient je okamžitě léčen vysokými dávkami kortikosteroidů, dále je předoperačně a pooperačně monitorována hladina glukózy a minerálů, které se upravují k normálním hodnotám (tab. 1).

19. 4. 2007 je provedena transnazální resekce supraselárního cystického tumoru hypofýzy; histologicky se jedná o gonadotropní adenom s nekrózou staršího data, která je superponována čerstvou hemoragií do tumoru.

Kontrolní MR provedená týden po operaci ukazuje podstatnou regresi tumoru, vymizela cystická složka expanze a supraselární propagace, zbytek solidního tumoru se propaguje paraselárně vpravo.

Po operaci nalézáme úplnou ptózu horního víčka vpravo, při pasivním otevření oční štěrbiny je pravý bulbus zcela nepohyblivý a pacient udává diplopii ve všech pohledových směrech (obr. 2). Protruze pravého bulbu je stejného rozsahu jako předoperačně, zornice širší, nereaguje na osvit. Korneální reflex je bilaterálně výbavný. Vizus, zorné pole i nitrooční nález jsou oboustranně v mezích normy. Jedná se o kompletní oftalmoplegii vpravo. Neurologické vyšetření neprokazuje známky paréz nebo poruchy čití na končetinách. Nemocný je propuštěn do domácího ošetření s celkovou léčbou: Prednison 5 mg (1-1-0), Simvacard 20 mg (0-0-1), Ulcosan 150 mg (1-0-1). V následné péči je monitorován metabolický status (glykemie, minerály, urea a kreatinin). Při kontrolním

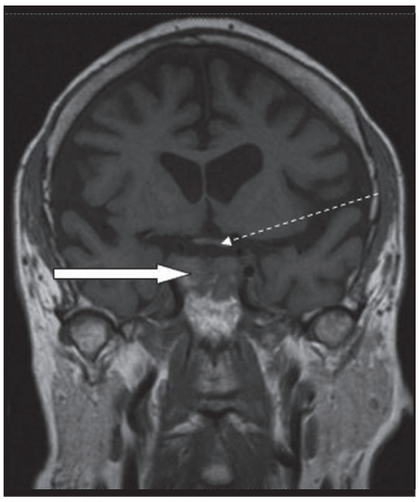

Obr. 4. Magnetická rezonance.

T1 vážený obraz, koronární řez nativně po operaci. Plná šipka ukazuje na oblast původního adenomu, kde je zřejmá smíšená denzita krve, pooperačního detritu a uzávěru spodiny sedla fascií. Tečkovaná šipka ukazuje na uvolněné chiazma.

proLékaře.cz | 24.8.2025

Obr. 3. Oční motilita tři týdny pooperačně – mírné omezení jen při pohledu vpravo nahoru.

Tab. 1. Změny hladiny hypofyzárních hormonů, předoperačně a v pooperačním průběhu: tyreotropní hormon (TSH), tyroxin (T4), trijodtyronin (T3), folikulostimulující hormon (FSH), luteotropní hormon (LH).

	Hladiny hormonů			
	předoperační	pooperační 1 týden	pooperační 3 měsíce	meze norma
TSH	0,03 mIU/l	1,157 mIU/l	0,723 mIU/l	(0,15–5)
T4	7,97 pmol/l	10,63 pmol/l	14,60 pmol/l	(11–25)
T3	3,598 pmol/l	3,38 pmol/l	4,30 pmol/l	(2,5–5,8)
LH	0,64 U/l	2,90 U/l	2,20 U/l	(0,7–7,8)
FSH	2,46 U/l	4,35 U/l	4,50 U/l	(1,1–9,4)

očním vyšetření po třech týdnech zjišťujeme, že oční nález se postupně upravuje, jak ukazuje obr. 3, jen pravé oko více slzí. Oční štěrbiny jsou již stejně široké, bulby v paralelním postavení, zůstává nepatrná protruze vpravo, bulby jsou volně pohyblivé, pouze při pohledu vpravo nahoru v krajní poloze přetrvává diplopie. Na OP je diagnostikována snížená citlivost rohovky s drobnými tečkovitými defekty epitelu rohovky v dolní polovině, zornice zůstává širší, reagující již částečně na osvit. Stav uzavíráme jako neuroparalytickou keratopatii pravého oka a je doporučena substituce umělými slzami. Neurologické vyšetření prokazuje pouze lehkou nejistotu při chůzi o širší bázi s titubací při chůzi se zavřenýma očima.

Při posledním kontrolním vyšetření MR (9. 9. 2008) přetrvává reziduum makroadenomu hypofýzy intraselárně v pravé polovině selly a paraselárně vpravo, velikosti 17 × 11 mm, stacionární velikosti (obr. 4). Infundibulum je mírně odtlačeno doleva, supraselární prostory jsou volné. Endokrinologické vyšetření neprokazuje klinické známky hypopituitarizmu, z testu na kortikotropní osu je zřejmé, že není nutná substituce kortikoidy, pouze se jedná o parciální gonadotropní insuficienci, pro kterou je nasazen Undestor 40 mg tbl (1-0-1). Nemocný je nyní v dobrém klinickém stavu, pravidelně je sledován na oční, neurochirurgické, neurologické a endokrinologické klinice.

Diskuze

Pituitární apoplexie je ne příliš časté onemocnění u dospělých. Jedná se o akutní stav, potenciálně ohrožující život s velkou variabilitou klinické prezentace. První případ popsal Bailey v roce 1898 [4], název

proLékaře.cz | 24.8.2025

„pituitary apoplexy" však pochází od Broughama z roku 1950 [5]. Vaphiades [6] udává, že se vyskytuje asi u 1,5–27,7 % pacientů s hypofyzárním adenomem, je častější u mužů než u žen, kolísá od 2 : 1 až k 7 : 2, především ve věku 37–57 let. V symptomatice PA převažují okohybné poruchy v 78–82 %, bolesti hlavy v 88–95 %, meningeální symptomatologie je méně častá [7–9]. Jindy může symptomatika napodobovat frontální sinusitidu [10]. Pestrost příznaků má za následek, že je toto onemocnění zpočátku nepoznáno [11]. Rozsáhlý přehled příznaků přinášejí Kashkouli et al [12].

Diagnóza hypofyzární apoplexie může být obtížná. V diferenciální diagnostice je nutné myslet na rupturu intrakraniálního aneuryzmatu (bolesti hlavy, strnulá šíje, fotofobie, okuloparéza), zatímco horečka, meningizmus a letargie mohou svědčit pro bakteriální nebo virovou meningitidu. Periorbirální edém z komprese venózního plexu s nehybností bulbu vzniká při trombóze kavernózního sinu nebo při karotidokavernózní píštěli. Jednostranná paréza n. III může být vyvolána i tlakem aneuryzmatu z oblasti a. comm. posterior, 33–56 % nemocných s aneuryzmatem na této tepně mají izolovanou ptózu víčka [13]. Pestrá symptomatika je popsána i v naší literatuře [14,15].

Hypopituitarizmus je variabilní, vyskytuje se u velké většiny pacientů s apoplexií. Změněná hladina hormonů je výsledkem intraselárního útlaku hypofýzy adenomem nebo přímo její destrukcí. Diabetes insipidus není běžný, je odrazem rozdílné vaskularizace hypofýzy a hypotalamu. CT vyšetření ukazují hyperdenzní ložisko v tureckém sedle při akutní hemoragii během prvních 3–4 dnů, které má později smíšenou denzitu. Častější záchyt apoplexie je při vyšetření MR, a to v 88 % případů, při vyšetření počítačovou tomografií (CT) pouze v 21 % [9]. Analýza cerebrospinálního moku není příliš přínosná. Recidiva apoplexie je velice vzácná [8].

Ayuk et al [16] upozorňují, že se jedná o vzácné onemocnění, u kterého proto nejsou dány jasné standardy optimální léčby. Pituitární apoplexie vyžaduje dynamické testování TSH (tyreostimulační hormon), ACTH (adrenokortikotropní hormon), FSH (folikuly stimulující hormon), LH (luteinizační hormon) a STH (somatotropní hormon). Ve většině případů je nutná léčba kortikoidy (82 %), substituce TSH (89 %), a testosteronu (64 %) [17]. TSH a gonadotrofiny jsou z hormonů předního laloku hypofýzy nejvíc fragilní. Definitivní léčbou je dekomprese kavernózních nebo supraselárních struktur endonazálním přístupem, zvláště v případech porušené ZO, defektů ZP nebo okuloparézy. Chirurgická intervence v průměru do 2,2 dnů od začátku obtíží optimalizuje šanci restituce endokrinních funkcí. Výsledky ukazují, že s reverzibilitou zrakových funkcí lze počítat, pokud bude chirurgická dekomprese provedena do jednoho týdne od akutní příhody [8]. Pooperačně se udává zlepšení ZO v 88 %, ZP v 57–95 % a u očních paréz úprava až v 100 % [7,11].

Závěr

Jedná se o vzácné, život ohrožující onemocnění, u kterého diagnostika není vždy snadná. Dobrá znalost celkových a očních příznaků a správně načasované grafické vyšetření výrazně přispěje ke včasné diagnóze, a tím i k rychlému řešení tohoto život ohrožujícího stavu. Dokonce za devět dní po nástupu akutních příznaků může dojít k dobrému návratu okohybných i endokrinních poruch. V dalším průběhu je nutná edukace pacienta, která zahrnuje seznámení nemocného nejen s obtížemi spojenými s komplikacemi daného stavu, ale i následné dlouhodobé léčby.

Literatura

1. Lubina A, Olchovsky D, Berezin M, Ram Z, Hadani M, Shimon I. Management of pituitary apoplexy: clinical experience with 40 patients. Acta Neurochir (Wien) 2005; 147(2): 151–157.

2. Czajkowski M, Dąbrowski W, Rzecki Z, Biernacka J. Pituitary apoplexy after coronary artery bypass grafting surgery. Case Rep Clin Pract Rev 2005; 6: 182–185.

3. Davies JS, Rees DA, Evans LM, Scanlon MF. Pituitary apoplexy following combination chemotherapy – a case report. Endocrine-Related Cancer 1998; 5(2): 151–153.

4. Bailey P. Pathological report of a case of akromegaly, with especial reference to the lesions in the hypophysis cerebri and in the thyroid gland: and a case of hemorrhage into the pituitary. Philadelphia Med J 1898; 1: 789–792.

5. Brougham M, Heusner AP, Adams RD. Acute degenerative changes in adenomas of the pituitary body-with special reference to pituitary apoplexy. J Neurosurg 1950; 7(5): 421–439.

6. Vaphiades MS. Pituary Apoplexy 2007. Dostupné z URL: http://www.emedicine.com/oph/topic471.htm.

7. Bills DC, Meyer FB, Laws ER jr, Davis DH, Ebersold MJ, Scheithauer BW et al. A retrospective analysis of pituitary apoplexy. Neurosurgery 1993; 33(4): 602–608.

8. Verrees M, Arafah BM, Selman WR. Pituitary Tumor Apoplexy: Characteristics, Treatment, and Outcomes 2004. Dostupné z URL: http://www.medscape.com/viewarticle/474903

9. Randeva HS, Schoebel J, Byrne J, Esiri M, Adams CB, Wass JA. Classical pituitary apoplexy: clinical features, management and outcome. Clin Endocrinol (Oxf) 1999; 51(2): 181–188.

10. Xenellis J, Stivaktakis J, Karpeta N, Rologis N, Ferekidis E. Pituitary apoplexy: a pathologic entity from an otolaryngologist's view. ORL J Otorhinolaryngol Relat Spec 2003; 65(2): 121–124.

11. Abbott J, Kirkby GR. Acute visual loss and pituitary apoplexy after surgery. BMJ 2004; 329(7459): 218–219.

12. Bahmani Kashkouli M, Khalatbari MR, Yahyavi ST, Borghei-Razavi HB, Soltan-Sanjari MS. Pituitary Apoplexy Presenting as Acute Painful Isolated Unilateral Third Cranial Nerve Palsy. Arch Iran Med 2008; 11(4): 466–468.

13. Cho WJ, Joo SP, Kim TS, Seo BR. Pituitary Apoplexy Presenting as Isolated Third Cranial Nerve Palsy with Ptosis: Two Case Reports. J Korean Neurosurg Soc 2009; 45(2): 118–121.

14. Česák T, Náhlovský J, Látr I et al. Nádorová onemocnění hypofýzy. In: Náhlovský et al (eds). Neurochirurgie. Praha: Galén 2006.

15. Otradovec J, Jindrová M. Pituitární apoplexie. Česk Oftal 1972; 28(6): 329–333.

16. Ayuk J, McGregor EJ, Mitchell RD, Gittoes NJ. Acute management of pituitary apoplexy-surgery or conservative management? Clin Endocrinol (Oxf) 2004; 61(6): 747–752.

17. Chuang CC, Chang CN, We KC, Liao CC, Hsu PW, Huang YC et al. Surgical treatment for severe visual compromised patients after pituitary apoplexy. J Neurooncol 2006; 80(1): 39–47.

www.mhwa.cz