

# Mikrodialýza v neurochirurgii

## Microdialysis in Neurosurgery

### Souhrn

Mikrodialýza je nová invazivní monitorovací metoda využívaná v experimentálních i klinických studiích. Jejím principem je monitorování oxidativního metabolismu glukózy s cílem včasného záchytu ischemie vyšetřované tkáně. Doposud byla aplikována v různých odvětvích medicíny, jako jsou neurochirurgie, intenzivní medicína, kardiochirurgie, plastická chirurgie, farmakologie apod. Právě však v neurochirurgii a neurointenzivní medicíně je mikrodialýza využívána absolutně nejvíce. Podáváme souhrn literárních dat i našich tříletých zkušeností s využitím mikrodialýzy v klinické praxi na neurochirurgii.

### Abstract

Microdialysis is a new invasive monitoring method used in experimental and clinical studies. The principle is to monitor the oxidative metabolism of glucose, an early marker of tissue ischemia. It has been implemented in various fields of medicine, such as neurosurgery, intensive care, cardiosurgery, plastic surgery, pharmacology, etc. Microdialysis has been predominantly used in neurosurgery and neurocritical care. We summarize data from literature and our institutional's 3-years experience using microdialysis in clinical neurosurgical practice.

### A. Hejčl, M. Sameš

Neurochirurgická klinika UJEP  
a Krajská zdravotní, a.s., Masarykova  
nemocnice v Ústí nad Labem, o.z.



**MUDr. Aleš Hejčl**  
Neurochirurgická klinika  
Masarykova nemocnice  
a UJEP v Ústí nad Labem  
Sociální péče 12A  
401 13 Ústí nad Labem-Bukov  
e-mail: ales.hejcl@mnul.cz

Přijato k recenzi: 9. 7. 2009

Přijato do tisku: 21. 8. 2009

### Klíčová slova

mikrodialýza – neurointenzivní péče –  
monitoring – poranění mozku – sub-  
arachnoidální krvácení

### Key words

microdialysis – neurointensive care  
– monitoring – traumatic brain injury –  
subarachnoid haemorrhage

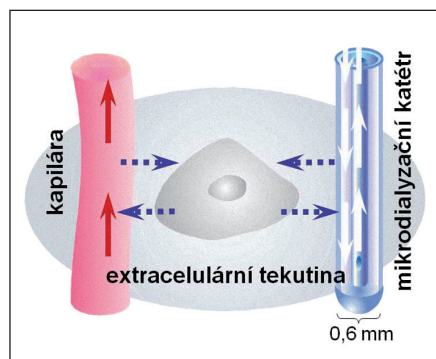
Práce byla podpořena grantem IGA MZČR NR/8851-4/2006.

### Úvod

Mikrodialýza je nová invazivní monitorovací metoda, jejíž význam v klinické neurochirurgické praxi v posledních deseti letech roste. Přestože v literatuře stále dominují práce experimentální, v rámci neurointenzivní péče, převážně pak v oblasti monitorování neurotraumat a subarachnoidálních krvácení (SAK), se její užití přínosné i v rámci klinické péče jako časný ukazatel rozvíjejícího se sekundárního poškození. V České republice je tento přístroj využíván ve třech centrech (Ústí nad Labem, Hradec Králové, Praha – Endokrinologický ústav). Právě v Ústí nad Labem používáme tuto metodu v neurointenzivní péči v klinické praxi od roku 2006, hlavně u pacientů s neurotraumaty. V následujících odstavcích popisujeme vývoj mikrodialýzy, její princip a možnosti využití v neurochirurgické problematice.

### Historie mikrodialýzy v neurointenzivní péči

Historie mikrodialýzy je přibližně 40 let stará [1]. V 60. letech 20. století profesor Ungerstedt hledal způsob, jak vyšetřovat funkci centrálního nervového systému. Původním cílem bylo vyšetřování hladin neurotransmiterů, jako např. dopaminu. Díky technologickým pokrokům v té době získal dutá vlákna. Ta měla napodobit princip kapiláry ve tkáni, aby bylo možno odebírat metabolity z extracelulárního prostoru a vyhodnocovat je. Vývoj běžel několik dalších desetiletí a mikrodialýza byla využívána převážně v laboratorních podmínkách. V 90. letech v Lundu ve Švédsku neurochirurgové pod vedením prof. Nordströma zaváděli do praxe tzv. Lundský kon-



Obr. 1. Princip funkce mikrodialyzačního katétru. Mikrodialyzační katétra s dvojitým lumen napodobuje funkci cévy při výměně metabolitů s extracelulárním prostředím CNS.

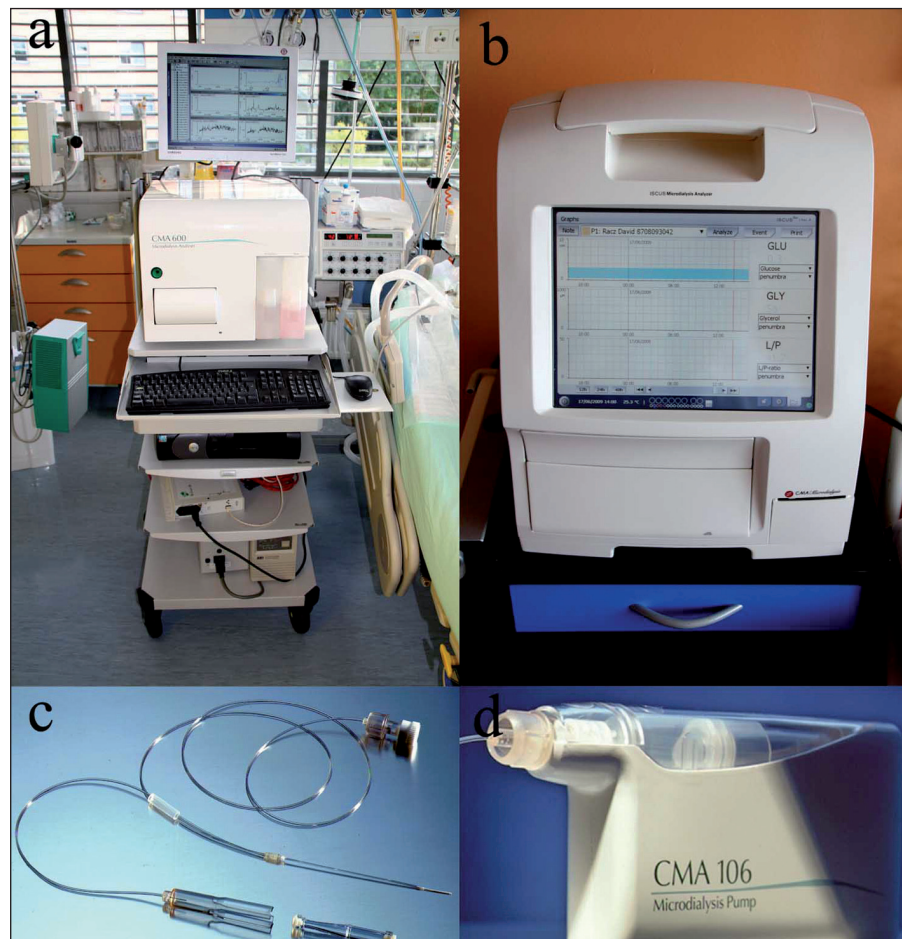
cept léčby traumatického poranění mozku, který je založen na základních principech fyziologie krevního objemu v intrakraniálním a periferním mozku. V 90. letech byl tento nový koncept velmi revoluční. Jedním z požadavků jeho autorů bylo právě zajistit přímé monitorování mozkové tkáně k posouzení vlivu této terapie. Mikrodialýza nabízela ideální řešení. Od 90. let se proto začala využívat standardně v klinické praxi poprvé právě v Lundu v neurointenzivní péči u traumatu mozku [2].

### Princip mikrodialýzy

Základ mikrodialýzy tvoří katétra implantovaná do tkáně (mozek, podkožní tuk, transplantovaná kožní lalok, srdeční stěna apod.). Tyto katétrů jsou tvořeny dvojitě dutými membránami. Do katétru je vložena tekutina na bázi Ringerova roztoku. Zatímco v experimentálních aplikacích je

roztok vstříknut do katétru vnitřním lumenem a vnějším se pak dostává zpět, v klinických aplikacích je tomu přesně obráceně. Katétrů principiálně napodobují kapiláry v tkáni centrálního nervového systému (CNS). Přes vnější membránu katétru dochází k difuzi látek a metabolitů z extracelulárního prostředí CNS (obr. 1). Katétra tak do jisté míry odráží situaci tkáně v jeho nejbližším okolí. Jedná se tedy o lokální, nikoliv globální monitorovací metodu. Průměr katétru je 0,6 mm; jde o miniinvazivní techniku.

Roztok je do katétru vstříknut standardní rychlostí 0,3 µl/min pomocí perфуzní pumpy. Při této rychlosti získáváme přibližně 70 % reálných koncentrací měřených metabolitů extracelulárního prostředí CNS. Nižší rychlost či delší katétra by zajistily vyšší zlomek reálných hodnot, nicméně by to bylo na úkor praktického využití mikro-

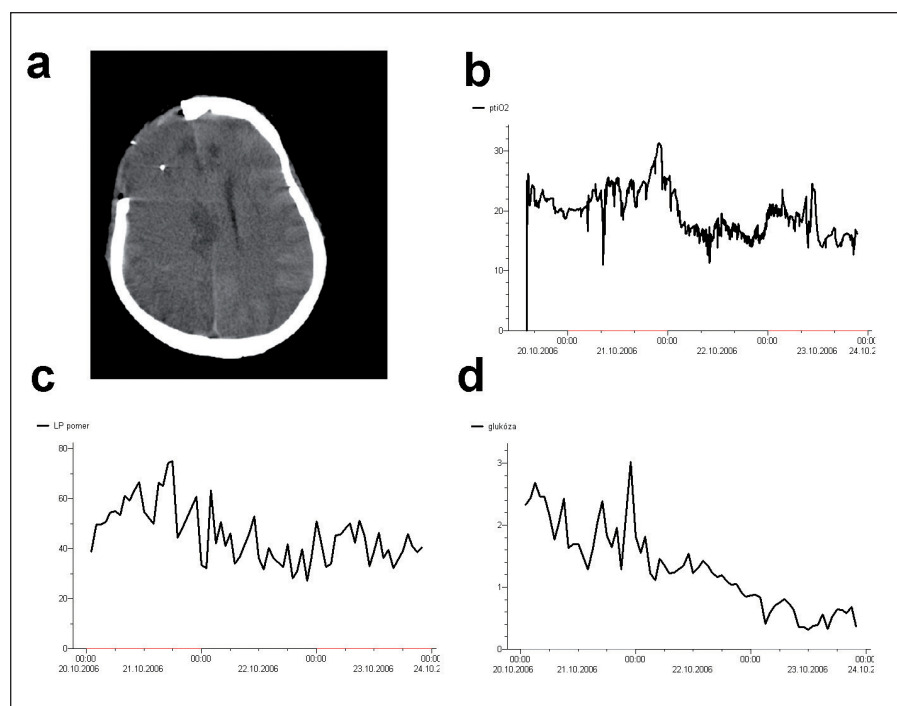


Obr. 2. Mikrodialýza. Původní přístroj ke klinickému využití CMA 600 (A). Nová generace mikrodialyzačního přístroje, tzv. ISCUS flex (B). Mikrodialyzační katétra. Nahoře je závit k připojení k perфуzní pumpě, uprostřed katétra, který se aplikuje do mozkové tkáně a v dolní části obrázku pak koncovka k napojení mikroampulky (C). Mikrodialyzační pumpa CMA 106 s konstantní rychlostí 0,3 µl/min (D).

dialýzy. Naopak vyšší rychlosti se používají v případech, kdy chceme pozorovat rychlejší změny, např. během neurochirurgické operace či po podání léku. Roztok se pak vnitřním lumen dostává až na druhý konec duté membrány, která je zakončena jehlou s krytem. Do tohoto krytu se aplikují kónické mikroampulky (jehla propíchně při aplikaci jejich gumovou zátku). Ty se při standardní rychlosti 0,3  $\mu\text{l}/\text{min}$  vyměňují jednou za hodinu, při vyšších rychlostech průplachu pak častěji. Každou hodinu je v mikroampulce 18  $\mu\text{l}$  roztoku (jedná se o přibližnou hodnotu, ne vždy je množství stejné), který se následně vyšetřuje v analyzátoru, jenž se nachází u postele pacienta. Starší analyzátor CMA 600 má tvar věže na kolečkách, nový analyzátor ISCUS flex je přenosný (obr. 2). Běžně užívané katétry mají tzv. hodnotu „cut-off“ 20 kDa. Nelze jimi hodnotit metabolity s vyšší molekulární hmotností. Pro tyto případy jsou k dispozici katétry s hodnotou 100 kDa.

### Základní ukazatele mikrodialýzy a jejich význam v diagnóze sekundárního postižení mozku – ischemie

Základních pět metabolitů, které se vyšetřují pomocí mikrodialýzy, jsou: glukóza, laktát, pyruvát, glycerol a glutamát. Existují standardní komerční sety, které umožní vyšetření právě těchto látek. Glukóza jako základní a jediný zdroj energie pro mozkovou tkáň. Pyruvát jakožto intermitentní metabolit glukózy. V případě fyziologicky probíhajícího energetického metabolismu (za aerobních podmínek) je pyruvát zavazat do mitochondrií a zde zpracován v Krebsově cyklu s čistým ziskem 36 molekul ATP. V případě ischemie se však glukóza a pyruvát zpracovávají v anaerobní části energetického metabolismu glukózy a pyruvát se mění na laktát. Významnou hodnotou je tedy poměr mezi laktátem a pyruvátem (LP poměr). Zatímco vysoká hodnota laktátu může znamenat probíhající hypermetabolismus, vysoký poměr mezi laktátem a pyruvátem indikuje probíhající ischemii. V případě závažné ischemie se také nedostává energie iontovým kanálům buněčných membrán, které udržují fyziologické množství intracelulární koncentrace vápníku. Jeho vysoké hodnoty v buňce tak vedou k aktivaci fosfolipáz, které degradují buněčné membrány. Z nich se vyplavuje glycerol jakožto základní stavební kámen fosfoli-



**Obr. 3. Mikrodialýza u pacientky se subarachnoidálním krvácením a edémem mozku.** CT mozku pacientky po zasvorkování prasklého aneuryzmatu střední mozkové arterie vpravo. Vzhledem k perioperačnímu edému byla vlastní kraniotomie široká a kostní ploténka nebyla na konci operace vrácena. Mikrodialyzační katétr je patrný v pravém frontálním laloku (a). I přes relativně dobré hodnoty tkáňové oxymetrie (b) je patrná probíhající ischemie mozkové tkáně dle vysokých hodnot LP poměru (c) a rychlému poklesu koncentrací glukózy (d).

pidů. Glutamát, excitační neurotransmitter, se vyplavuje z neuronů v průběhu ischemie a je jedním ze spouštěcích mechanismů vtoku kalcia do buněk. Jeho elevace je tedy nepřímou známkou poškození buněk.

Zajímavý je jistě i způsob, jak byly získány fyziologické hodnoty těchto základních metabolitů v mozku. Byly naměřeny u devíti neurochirurgických pacientů v Lundu koncem 90. let 20. století. Tito pacienti byli operováni pro benigní nádor v zadní jámě lební; zároveň bylo vyloučeno jakékoliv patologické ložisko supratentoriálně. Všichni pacienti měli normální intrakraniální tlak. Na operačním sále byl nejdříve implantován katétr mikrodialýzy do kůry frontálního laloku (považováno za normální tkáň) a následně provedena operace tumoru v zadní jámě lební. Katétr mikrodialýzy byl ponechán i v rámci postoperačního období po několik dnů [3].

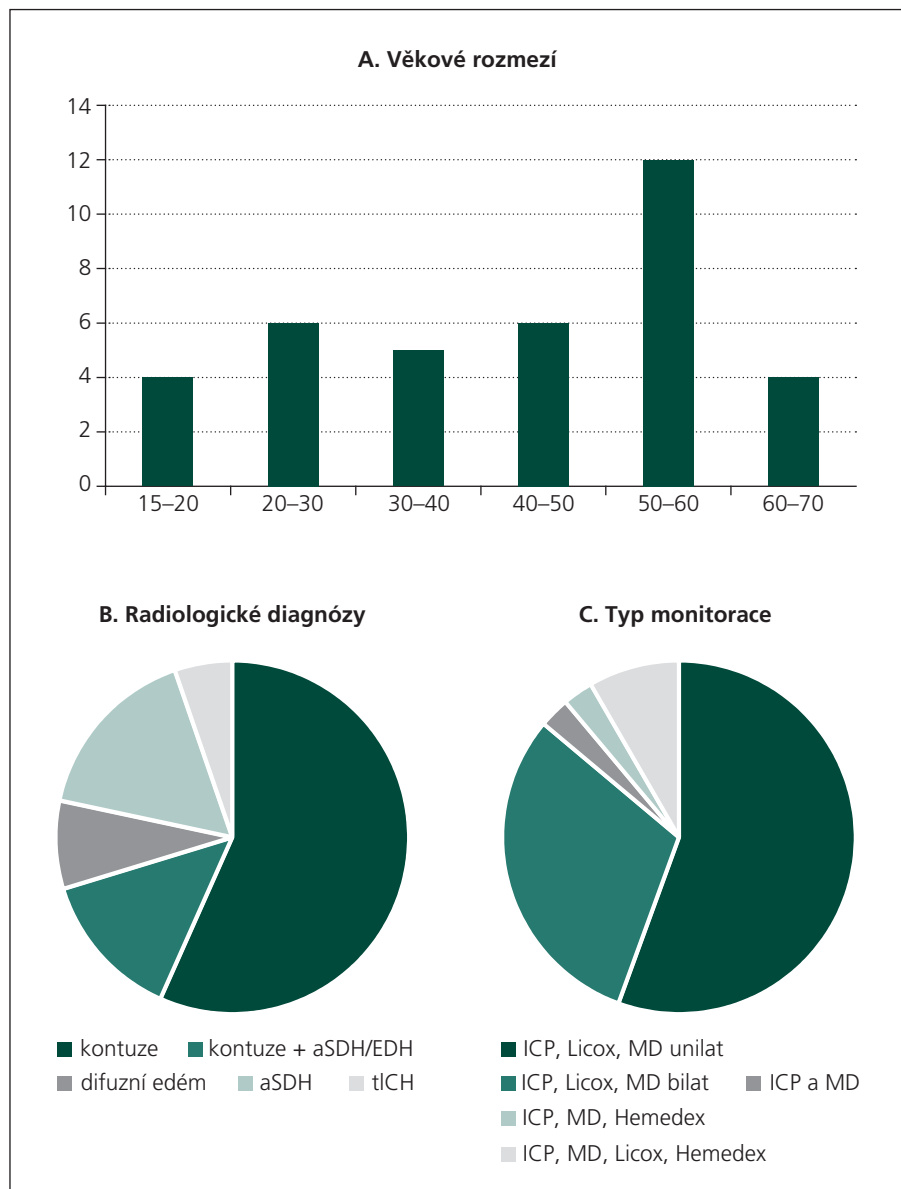
### Klinické využití mikrodialýzy v neurochirurgii

První písemné sdělení na téma mikrodialýza vyšlo v roce 1974 [1] a od té doby

bylo napsáno přes 12 tis. publikací, jak experimentálních, které stále dominují, tak i klinických. V rámci klinických aplikací je nejčastěji užívána v neurointenzivní péči. Možnosti mikrodialýzy jsou poměrně velké, nicméně v neurochirurgii (resp. neurointenzivní péči) se nejvíce užívá u pacientů se subarachnoidálním krvácením a těžkým traumatickým poraněním mozku. U ostatních diagnóz je pak její využití hlavně na úrovni experimentu.

### Využití mikrodialýzy u pacientů se subarachnoidálním krvácením

Využití mikrodialýzy u pacientů se SAK spočívá v časně diagnóze pozdního neurologického deficitu (Delayed Ischemic Neurological Deficit, DIND), nejčastěji na podkladě vazospasmů. Dle konsenzu z roku 2004 je doporučeno aplikovat katétr mikrodialýzy do povodí mateřské tepny aneuryzmatu, tedy oblasti s nejvyšším rizikem rozvoje vazospasmů [4,5]. Skjøth-Rasmussen et al sledovali u 42 pacientů se SAK parametry mikrodialýzy (LP poměr, poměr mezi laktátem a glukózou – LG poměr,



**Graf 1. Souhrn našich pacientů (n = 37) s kraniocerebrálním traumatem a multimodální monitorací.** Věkové rozmezí (A), dominující diagnózy dle CT mozku (B) a složení monitorace mozku (C). aSDH: akutní subdurální hematoma, EDH: epidurální hematoma, tICH: traumatický intracerebrální hematoma.

koncentrace glycerolu). Za indikátory ischemie mozkové byly považovány elevace LP poměru a LG poměru o 20 % následované zvýšením koncentrace glycerolu o více než 20 % v průběhu 24 hod. U 17 pacientů z 18 s rozvojem DIND zjistili, že došlo k elevaci LP a LG poměru více než 20 hod a k elevaci koncentrace glycerolu 7 hod před rozvojem klinických změn. Unterberg et al porovnávali specifitu mikrodialýzy, transkraniální dopplerometrie (TCD) a digitální substrakční angiografie (DSA) v diagnostice DIND. Jako definici sekundární neurologické deteriorace dle mi-

krodialýzy považovali hodnoty laktátu nad 4 mM a glutamátu nad 3 μM po dobu nejméně 6 hod. Specifita rozvoje DIND dle mikrodialýzy je 89 % a senzitivita 82 % [6]. Ve své studii ukazují, že mikrodialýza má nejvyšší pozitivní prediktivní hodnotu pro rozvoj DIND u pacientů se SAK při ruptuře aneuryzmatu [7]. Časný záchyt rozvíjející se ischemie na podkladě vazospazmů může vést k indikaci intenzivní tzv. 3H terapie či endovaskulární intervence (intraarteriální aplikace nimodipinu, intrakraniální perkutánní balónková angioplastika). Interpretace ukazatelů mikrodialýzy u roz-

voje vazospazmů je jednodušší v porovnání s problematikou traumatu mozku. Právě díky jednotné patofyziologii ischemie mozku na podkladě vazospazmů má mikrodialýza dobré šance většího rozvoje v běžné klinické praxi u pacientů s diagnózou SAK.

Další podskupinou subarachnoidálních krvácení, kde se zdá smysluplné implantovat mikrodialýzu, jsou pacienti s objemným intracerebrálním hematomem při ruptuře aneuryzmatu, nejčastěji pak v oblasti bifurkace arteria cerebri media. I po evakuaci hematomu je temporální lalok často edematózní. Tito pacienti jsou ohroženi ischemií často celé hemisféry díky kombinaci vazospazmů a progredujícího edému (obr. 3). V následujících dnech tak může dojít ke „střetu“ léčby vazospazmů s terapií intrakraniální hypertenze. Léčba vazospazmů spočívá v medikamentózně navozené hypertenzi a hypervolemii, avšak nadměrná elevace perfuzního tlaku může vést ke zhoršení edému. Pomocí monitoringu mozku pak můžeme léčbu lépe titrovat.

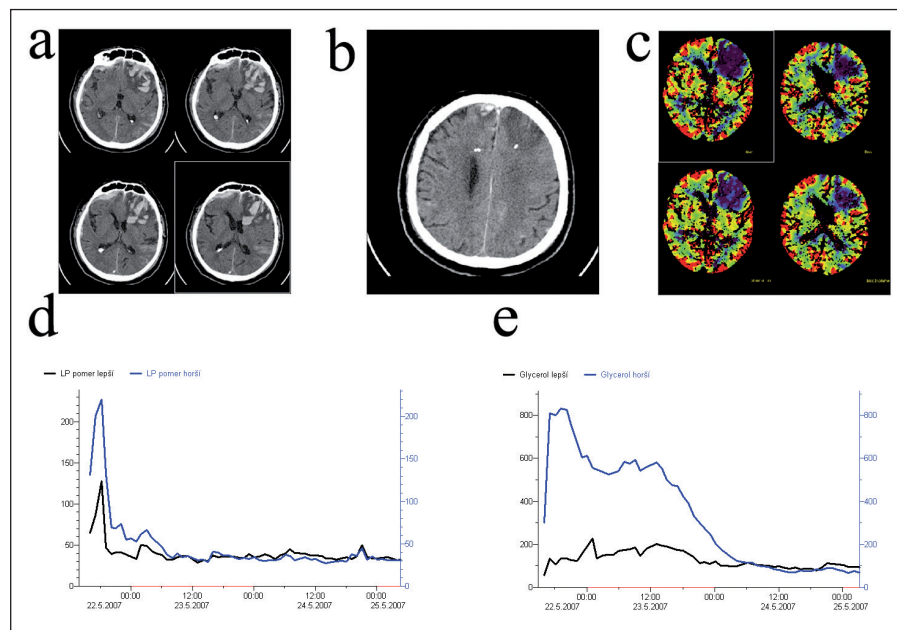
Navíc mikrodialýza nabízí i možnosti identifikace dalších markerů, které lze v současnosti brát za čistě experimentální. Skupina z Heidelbergu mající velké zkušenosti s užitím mikrodialýzy u pacientů se SAK zjistila, že u pacientů s rozvojem DIND dojde k elevaci různých izoform glycerolaldehyd-3-fosfát dehydrogenázy (GAPDH) a poklesu heat-shock cognate 71 kDa proteinu (HSP7C) v porovnání s pacienty bez DIND. Tyto změny přitom byly zaznamenány téměř čtyři dny před rozvojem DIND [8]. Tyto informace by v budoucnu mohly pomoci při selekci pacientů k časné agresivní terapii vazospazmů, a tím zlepšit výsledky léčby.

### Využití mikrodialýzy u pacientů s traumatickým poraněním mozku

Další významnou oblastí využití mikrodialýzy je neurotraumatologie [9]. Problematika interpretace hodnot tkáňového metabolismu v neurointenzivní péči u kraniotraumat je poněkud obtížnější. Důležitá je opět lokalizace aplikovaného katétru mikrodialýzy. U fokálních traumat (kontuze) se dle mezinárodního konsenzu doporučuje aplikovat katétr mikrodialýzy do oblasti poblíž tohoto ložiska, do oblasti tzv. biochemické penumbry [10]. U pacientů s difuzním edémem mozku se pak doporučuje implantovat čidlo do pravého

frontálního laloku [4]. Základním přínosem této metody by měla být časná informace o rozvíjejícím se sekundárním traumatu mozku, která by předcházela elevaci intrakraniálního tlaku (ICP). Získali bychom tak delší „terapeutické okno“. Dle dosavadních literárních dat je nejvýznamnějším ukazatelem poměr laktátu a pyruvátu (LP poměr). Belli et al zjistili, že patologická elevace LP poměru (nad 25) v 89% předpověděla elevaci intrakraniálního tlaku nad 20 mmHg [11]. Adamides et al ve studii na 14 pacientech s těžkým poraněním mozku s monitorováním ICP a tkáňového metabolismu zjistili, že elevace hodnot tkáňového laktátu, poměru laktát/pyruvát a glycerolu o více než 2 hod předcházely elevacím ICP [12].

Od roku 2006 máme zkušenosti s aplikací mikrodialýzy u 37 pacientů s neurotraumatem. Věkový rozptyl činil od 15 do 68 let, nejčastěji v rozmezí od 50 do 60 let. V našem souboru bylo 31 mužů a 6 žen. Dominují pacienti s kontuzemi mozku. Spolu s mikrodialýzou používáme i čidlo ke sledování tkáňové oxymetrie (Licox®, Integra Neurosciences, Plainsboro, NJ, USA) a toku krve mozkem (Hemedex®, Anspach Companies, Gloucester, MA, USA – graf 1). Čidla aplikujeme převážně pomocí trojcestného šroubu, který zajišťuje dobrou fixaci katétrů a eliminuje riziko extrakce. Nevýhodou je pak náročnější cílení hrotu čidla při aplikaci. Čidla mikrodialýzy implantujeme do oblasti „biochemické penumbry“. Rizikem je aplikace čidla do takové tkáně, která již není viabilní, tedy například hematomu či prokrvácené kontuze, což se v našem souboru stalo jednou. U 11 pacientů jsme provedli implantaci čidel mikrodialýzy a tkáňové oxymetrie do obou hemisfér, tedy jednu sérii čidel do oblasti penumbry a druhou do kontralaterální („zdravé“) hemisféry. Cílem bylo získání „globálního“ pohledu na mozkovou tkáň a zároveň vyvarování se nepodložených terapeutických kroků při monitoringu jen jednoho malého okruhu mozkové tkáně. V oblasti penumbry jsme citlivěji detekovali průběh poranění mozku, zatímco v kontralaterální („zdravé“) hemisféře byl průběh často bez jakýchkoliv změn (obr. 4). V oblasti penumbry pozorujeme často vyšší hodnoty LP poměru, glycerolu a nižší hodnoty glukózy v porovnání s fyziologickými hodnotami. Proto se řídíme nejen absolutními hodnotami, ale především trendy ve vývoji tkáňových metabolitů



**Obr. 4. Bilaterální monitorace.** Pacient s velkou kontuzí v levém frontálním laloku a drobným subdurálním hematomem a drobnou kontuzí v pravém frontálním laloku (a). Čidla mikrodialýzy a tkáňové oxymetrie byla implantována do obou frontálních laloků (b). Perfuzní CT mozku po implantaci ukazuje poruchu perfuze v oblasti kontuze (c). Hodnoty tkáňového metabolismu byly v levé hemisféře (horší) byly zpočátku patologické a vyšší v porovnání s pravou (lepší) hemisférou. V průběhu další monitorace jsme díky minimalizaci sekundárních inzultů pozorovali stabilizaci hodnot tkáňového metabolismu v levém, horším frontálním laloku. Zatímco hodnoty LP poměru v levé hemisféře se srovnaly s hodnotami v pravé hemisféře po 15 hod (d), hodnoty glycerolu se srovnaly s levou hemisférou až po 37 hod (e).

[4]. Vzhledem k našim výsledkům u těchto 11 pacientů považujeme za zásadní monitoring právě v oblasti penumbry, zatímco monitoring „zdravé“ hemisféry za spíše doplňkový.

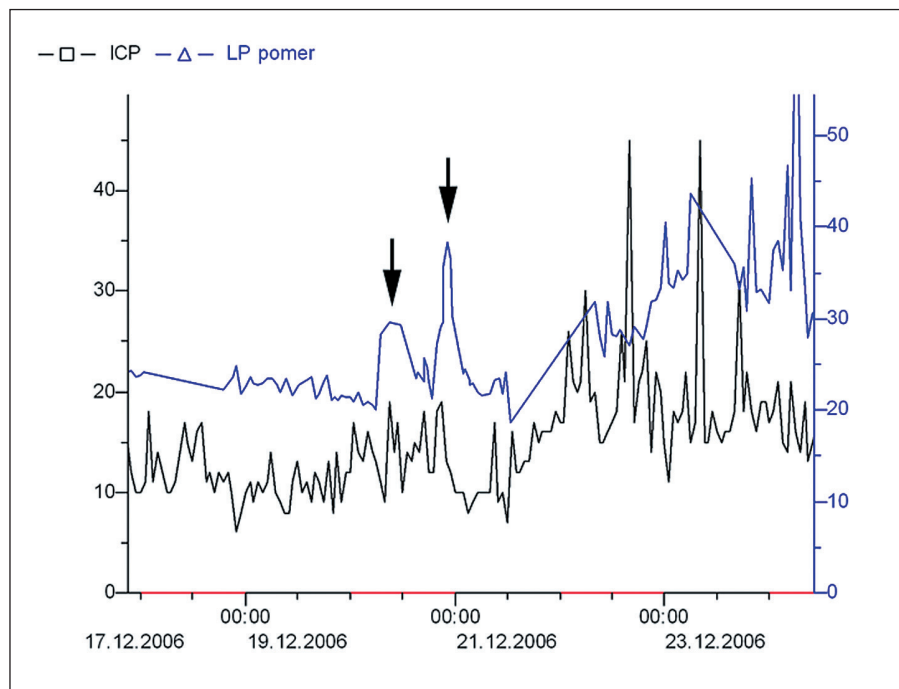
V neurotraumatologii by měla mikrodialýza sloužit jako časné varování sekundárního poškození mozku před rozvojem intrakraniální hypertenze. Tím může zajistit prodloužení terapeutického okna. V naší databázi jsme měli pouze dva pacienty, u kterých elevace LP poměru předcházela rozvoji intrakraniální hypertenze (obr. 5). Přitom jsme pozorovali, že hodnoty glycerolu a glukózy se významně měnily až spolu s elevací intrakraniálního tlaku [13]. LP poměr je tedy i dle našich zkušeností tím ukazatelem, který může v některých případech s předstihem varovat před rozvojem intrakraniální hypertenze. Je však nutno říci, že v oblasti neurotraumatologie je vzhledem ke složitější patofyziologii v porovnání s vazospazmy u SAK někdy obtížné interpretovat hodnoty mikrodialýzy a podle nich vést jednoznačně další léčbu. V neurotraumatologii je dle na-

šich zkušeností jednodušší a klinicky praktičtější využití tkáňové oxymetrie, podle které lze často lépe terapeuticky zasáhnout. Rostoucí význam této metody je patrný i v rámci ČR [14,15]. Nicméně naše schopnost interpretace hodnot tkáňového metabolismu, a tedy i možnosti intervence při monitorování mozku mikrodialýzou, se s narůstajícími zkušenostmi zlepšují.

### Jiné diagnózy v neurochirurgii a mikrodialýza

Mikrodialýza byla použita i u jiných neurochirurgických diagnóz, nicméně ve významně menším měřítku. U těchto diagnóz se objevují pouze ojedinělé studie publikované v literatuře [16–22].

Mikrodialýza v neuroonkologii se využívá např. k posouzení farmakokinetiky chemoterapeutik v adjuvantní terapii u maligních gliomů. Blakeley et al hodnotili distribuci metotrexátu u pacientů opeřovaných pro recidivu vysokostupňového gliomu. Zjistili, že hodnota metotrexátu byla významně vyšší v postkontrastně barvící se oblasti tumoru v porovnání s ne-



**Obr. 5. Prediktivní význam LP poměru pro rozvoj intrakraniální hypertenze u pacienta s kraniotraumatem.** Hodnoty LP poměru byly v prvních dnech monitorace stabilní ve fyziologickém rozmezí (kolem 25), stejně jako hodnoty ICP (5–18 mmHg). 20. 12. pak došlo ke dvěma elevacím (v 9 a 22 hod) do patologických hodnot (viz šipky). Následující den jsme pak pozorovali jak elevaci LP poměru, tak i nárůst intrakraniálního tlaku k hodnotám kolem 20 mmHg se dvěma vzestupy až ke 45 mmHg. Hodnoty LP poměru byly v tomto období dvojnásobné, tedy mezi 40 a 50.

barvící se okolní tkáni. V obou oblastech však byla dostatečně vysoká koncentrace metotrexátu k zajištění dávky LD50 [16]. Pomocí mikrodialýzy lze hodnotit vliv radioterapie na metabolismus vysokostupňových gliomů. Hodnoty glukózy, glutamátu a LP poměru byly významně vyšší v tumoru v porovnání s okolní mozkovou tkání. V průběhu pěti dnů aktinoterapie nedošlo přitom k žádným významným změnám jakéhokoliv z monitorovaných parametrů [17]. Mikrodialýza byla také použita k hodnocení koncentrace p-borofenylalaninu (BPA) v nádoru, okolním mozku a normální mozkové tkáni během boronové terapie [18]. Přesto však většina prací týkající se problematiky mikrodialýzy v neuroonkologii je na úrovni laboratorních experimentů [19].

Jednou z diagnóz, která byla studována pomocí mikrodialýzy, je spontánní intracerebrální krvácení, resp. tkáň v okolí intracerebrálního hematomu. Miller et al po odsátí intracerebrálního hematomu implantovali katétr mikrodialýzy do přilehlé tkáně. Zjistili zvýšené hodnoty glutamátu a normální hodnoty LP poměru v okolní

tkáni. Potvrdili tak výsledky jiných studií, které ukazují, že intracerebrální hematomy nejsou obklopeny tkání se známkami ischemické penumbry, ale spíše oblast hyperexcitační aktivity [20].

Jedna skupina autorů se zabývá užitím mikrodialýzy u pacientů vyšetřovaných pro normotenzní hydrocefalus (NPH) [21,22]. Použili mikrodialýzu spolu s tkáňovou oxymetrií v průběhu lumbálního infuzního testu. Během infuze pozorovali elevaci ICP k hodnotám 35–45 mmHg. Tyto hodnoty byly provázeny reverzibilním, avšak statisticky významným poklesem koncentrací glukózy, laktátu a pyruvátu. Nedošlo přitom ke změně LP poměru či koncentrace glutamátu. Nebyly tedy pozorovány známky ischemie tkáně. Také hodnoty tkáňové oxymetrie byly po dobu infuze v normě, poklesly pak v průběhu drenáže mozkomíšního moku. Časté elevace ICP mohou dle autorů vést k poruše funkce axonů a následným projevům NPH.

### Závěr

Mikrodialýza v neurochirurgii nabízí nové možnosti přímé diagnostiky poškození

CNS. V současnosti je využívána především v neurovaskulární a neurotraumatologické problematice. V těchto oblastech se již dnes nejedná jen o experimentální práce, ale v řadě center s mnohaletými zkušenostmi s mikrodialýzou je již využívána v běžné klinické praxi. V ostatních oblastech neurochirurgie je její uplatnění dosud převážně experimentální.

### Seznam použitých zkratk

ATP	adenosin trifosfát
BPA	p-borofenylalanin
DIND	Delayed Ischemic Neurological Deficit
GAPDH	glyceraldehyd-3-fosfát dehydrogenázy
ICP	Intracranial Pressure (nitrolební tlak)
kDa	kilodalton
LD50	smrtelná dávka určité látky u 50 % případů daného živočicha
LG poměr	poměr laktátu a glukózy
LP poměr	poměr laktátu a pyruvátu
NPH	Normal Pressure Hydrocephalus (normotenzní hydrocefalus)
SAK	subarachnoidální krvácení
TCD	transkraniální dopplerometrie
„3H“ terapie	hypervolemie, hypertenze, hemodiluce

### Literatura

1. Ungerstedt U, Pycocck C. Functional correlates of dopamine neurotransmission. *Bull Schweiz Akad Med Wiss* 1974; 30(1–3): 44–55.
2. Ståhl N, Ungerstedt U, Nordström CH. Brain energy metabolism during controlled reduction of cerebral perfusion pressure in severe head injuries. *Intensive Care Med* 2001; 27(7): 1215–1223.
3. Reinstrup P, Ståhl N, Mellergård P, Uski T, Ungerstedt P, Nordström CH. Intracerebral microdialysis in clinical practice: baseline values for chemical markers during wakefulness, anesthesia, and neurosurgery. *Neurosurgery* 2000; 47(3): 701–710.
4. Bellander BM, Cantais E, Enblad P, Hutchinson P, Nordström CH, Robertson C et al. Consensus meeting on microdialysis in neurointensive care. *Intensive Care Med* 2004; 30(12): 2166–2169.
5. Rabinstein AA, Weigand S, Atkinson JL, Wijidicks EF. Patterns of cerebral infarction in aneurysmal subarachnoid hemorrhage. *Stroke* 2005; 36(5): 992–997.
6. Skjøth-Rasmussen J, Schulz M, Kristensen SR, Bjerre P. Delayed neurological deficits detected by an ischemic pattern in the extracellular cerebral metabolites in patients with aneurysmal subarachnoid hemorrhage. *J Neurosurg* 2004; 100(1): 8–15.
7. Unterberg AW, Sakowitz OW, Sarrafzadeh AS, Benndorf G, Lanksch WR. Role of bedside microdialysis in the diagnosis of cerebral vasospasm following aneurysmal subarachnoid hemorrhage. *J Neurosurg* 2001; 94(5): 740–749.
8. Maurer MH, Haux D, Sakowitz OW, Unterberg AW, Kuschinsky W. Identification of early markers for symptomatic vasospasm in human cerebral microdialysate after subarachnoid hemorrhage: preliminary results of a proteome-wide screening. *J Cereb Blood Flow Metab* 2007; 27(10): 1675–1683.
9. Hejčl A, Bartoš R, Humhej I, Bolcha M, Bejšovec D, Procházková J et al. Dekompresivní kraniektomie v léčbě posttraumatického edému mozku a přínos nových monitorovacích metod. *Čas Lék Česk* 2007; 146(4): 307–312.
10. Ståhl N, Schalén W, Ungerstedt U, Nordström CH. Bedside biochemical monitoring of the penumbra

zone surrounding an evacuated acute subdural haematoma. *Acta Neurol Scand* 2003; 108(3): 211–215.

11. Belli A, Sen J, Petzold A, Russo S, Kitchen N, Smith M. Metabolic failure precedes intracranial pressure rises in traumatic brain injury: a microdialysis study. *Acta Neurochir (Wien)* 2008; 150(5): 461–469.

12. Adamides AA, Rosenfeldt FL, Winder CD, Pratt NM, Tippett NJ, Lewis PM et al. Brain tissue lactate elevations predict episodes of intracranial hypertension in patients with severe traumatic brain injury. *J Am Coll Surg* 2009; 209(4): 531–539.

13. Hejčl A, Bolcha M, Procházka J, Sameš M. Multimodální monitorace mozku u pacientů s těžkým kraniocerebrálním traumatem a subarachnoidálním krvácením v neurointenzivní péči. *Cesk Slov Neurol N* 2009; 72/105(4): 383–387.

14. Smrčka M, Ďuriš K, Juráň V, Neuman E, Kýr M. Peroperační monitoring tkáňové oxymetrie a peroperační užití hypotermie v chirurgii mozkových ane-

uryzmat. *Cesk Slov Neurol N* 2009; 72/105(3): 245–249.

15. Filaun M, Horáček M, Steindler J, Pekař L, Cvachovec K. Monitorování mozkové oxygenace. *Cesk Slov Neurol N* 2008; 71/104 (6): 657–663.

16. Blakeley JO, Olson J, Grossman SA, He X, Weingart J, Supko JG. New Approaches to Brain Tumor Therapy (NABTT) Consortium. Effect of blood brain barrier permeability in recurrent high grade gliomas on the intratumoral pharmacokinetics of methotrexate: a microdialysis study. *J Neurooncol* 2009; 91(1): 51–58.

17. Tabatabaei P, Bergström P, Henriksson R, Bergenheim AT. Glucose metabolites, glutamate and glycerol in malignant glioma tumours during radiotherapy. *J Neurooncol* 2008; 90(1): 35–39.

18. Bergenheim AT, Capala J, Roslin M, Henriksson R. Distribution of BPA and metabolic assessment in glioblastoma patients during BNCT treatment: a microdialysis study. *J Neurooncol* 2005; 71(3): 287–293.

19. Dukic SF, Heurtaux T, Kaltenbach ML, Hoizey G, Lallemand A, Vistelle R. Influence of schedule of administration on methotrexate penetration in brain tumours. *Eur J Cancer* 2000; 36(12): 1578–1584.

20. Miller CM, Vespa PM, McArthur DL, Hirt D, Etchepare M. Frameless stereotactic aspiration and thrombolysis of deep intracerebral hemorrhage is associated with reduced levels of extracellular cerebral glutamate and unchanged lactate pyruvate ratios. *Neurocrit Care* 2007; 6(1): 22–29.

21. Agren-Wilsson A, Roslin M, Eklund A, Koskinen LO, Bergenheim AT, Malm J. Intracerebral microdialysis and CSF hydrodynamics in idiopathic adult hydrocephalus syndrome. *J Neurol Neurosurg Psychiatry* 2003; 74(2): 217–221.

22. Agren-Wilsson A, Eklund A, Koskinen LO, Bergenheim AT, Malm J. Brain energy metabolism and intracranial pressure in idiopathic adult hydrocephalus syndrome. *J Neurol Neurosurg Psychiatry* 2005; 76(8): 1088–1093.



## MEZINÁRODNÍ WORKSHOP FUNKČNÍ MAGNETICKÉ REZONANCE

OLOMOUC, 25. 3.–26. 3. 2010

[www.fmri2010.upol.cz](http://www.fmri2010.upol.cz)

## NEUROVASKULÁRNÍ KONGRES 2010

OLOMOUC, 10.–12. 6. 2010

[www.neuro2010.upol.cz](http://www.neuro2010.upol.cz)

## 6. OLOMOUCKÉ NEUROIMUNOLOGICKÉ SYMPOZIUM S MEZINÁRODNÍ ÚČASTÍ

OLOMOUC, 23. 9.–24. 9. 2010

[www.ms2010.upol.cz](http://www.ms2010.upol.cz)