

Korelace transkraniální barevné duplexní sonografie, CT angiografie a digitální subtrakční angiografie u pacientů s aterosklerotickým postižením mozkových tepen v běžné klinické praxi

The Correlation of Transcranial Colour-Coded Duplex Sonography, CT Angiography and Digital Subtraction Angiography in Patients with Atherosclerotic Disorders of Cerebral Arteries in Common Clinical Practice

Souhrn

Úvod: K detekci intrakraniálních vaskulárních patologií mohou být použity různé diagnostické metody. Cílem studie bylo srovnat nálezy na intrakraniálních tepnách u pacientů s cévním onemocněním mozku získané pomocí tří různých diagnostických metod – transkraniální barevnou duplexní sonografií (TCCS), CT angiografií (CTA) a digitální subtrakční angiografií (DSA) – v rozmezí dvou měsíců v běžné klinické praxi. **Metody:** Do monocentrické retrospektivní studie bylo zařazeno 35 pacientů (25 mužů, 10 žen, věk 23–79, průměr 59,7 ± 12,2 let). Všichni pacienti byli hospitalizováni v průběhu 12 měsíců (leden 2007–prosinec 2007) a všichni podstoupili TCCS, CTA a DSA v rozmezí maximálně dvou měsíců mezi jednotlivými metodami. V rámci vyšetření byly hodnoceny sifon a. carotis interna, M1 segment a. cerebri media, A1 segment a. cerebri anterior a P1 segment a. cerebri posterior na obou stranách. Nálezy byly rozděleny do čtyř skupin: normální nález, stenóza < 50 %, stenóza 50–99 % a okluze. Ke srovnání všech tří metod byly statisticky vyhodnoceny senzitivita, specifická, pozitivní (PPV) a negativní (NPV) prediktivní hodnoty a Cohenův kappa koeficient. **Výsledky:** Z technických důvodů či nedostatečného temporálního okna bylo hodnotitelných 226 z celkově 280 tepen. Senzitivita, specifická, PPV, NPV u CT angiografie a TCCS ve srovnání s DSA jako „zlatým standardem“ byly 75,0; 98,6; 80,0 a 98,1 %, resp. 81,3; 96,2; 61,9 a 98,5 %. Shoda mezi jednotlivými metodami byla: CTA a DSA 96,02 % ($\kappa = 0,694$), TCCS a DSA 94,25 % ($\kappa = 0,628$), CTA a TCCS 94,25 % ($\kappa = 0,619$). Nejčastější neshodou (11 z 16 neshod) byla detekce stenózy do 50 %, která byla detekována pouze jednou z metod. **Závěr:** Byla shledána výrazná shoda mezi třemi výše uvedenými metodami. Shoda mezi dvěma metodami se zdá být zcela dostačující k detekci patologie v intrakraniálních tepnách. V případě neshody mezi dvěma metodami by měla být doplněna k verifikaci nálezu metoda třetí.

Studie prezentována formou posteru na 13th Meeting of European Neurological Societies v Miláně, Itálie, 20.–24. 6. 2009.

M. Roubec¹, D. Školoudík^{1,2},
R. Herzig², M. Bar¹, T. Jonszta³,
V. Procházka³, J. Chmelová³,
T. Fadrná¹, K. Langová⁴

¹ Neurologická klinika FN Ostrava

² Neurologická klinika LF UP
a FN Olomouc

³ Ústav radiodiagnostický FN Ostrava

⁴ Ústav lékařské biofyziky
LF UP v Olomouci



MUDr. Martin Roubec
Neurologická klinika FN Ostrava
Tř. 17. listopadu 1790
708 52 Ostrava-Poruba
e-mail: martin.roubec@fnspo.cz

Přijato k recenzi: 27. 7. 2009

Přijato do tisku: 22. 9. 2009

Klíčová slova

stenóza – okluze – transkraniální barevná duplexní sonografie – CT angiografie – digitální subtrakční angiografie

Key words

stenosis – occlusion – transcranial color-coded duplex sonography – CT angiography – digital subtraction angiography

Abstract

Objectives: Atherosclerotic affection of cervical and cerebral arteries is one of the most common causes of ischemic stroke. Various neuroimaging methods may be used in the detection of vascular pathology. The aim of the study was to compare intracranial vessel findings in stroke patients arising out of three different examination methods: transcranial colour-coded sonography (TCCS), CT angiography (CTA) and digital subtraction angiography (DSA) within two months of entering common clinical practice. **Methods:** A single-centre retrospective study was performed. Thirty-five patients fulfilling inclusion criteria were admitted to the study (25 males, 10 females, age 23–79, mean 59.7 ± 12.2 years). All patients were hospitalized in the course of the 12 months (January 2007 through December 2007) and all of them underwent TCCS, CTA and DSA angiography within two months. The internal carotid artery, M1 section of middle cerebral artery (M1), A1 section of anterior cerebral artery and P1 section of posterior cerebral artery (P1) were examined on both sides. Findings were divided into four groups: normal, stenosis < 50%, stenosis 50–99%, and occlusion. Sensitivity, specificity, positive (PPV) and negative (NPV) predictive values and Cohen's kappa were statistically evaluated for comparison of the three methods. **Results:** Technical circumstances or insufficient temporal bone window meant that of a total of 280 vessels, 226 were evaluated. Sensitivity, specificity, PPV, NPV of CTA and TCCS in comparison with gold standard DSA were 75.0; 98.6; 80.0; 98.1%, and 81.3; 96.2; 61.9; 98.5%, respectively. Methods were in concordance: CTA and DSA 96.02% ($\kappa = 0.694$), TCCS and DSA 94.25% ($\kappa = 0.628$), CTA and TCCS 94.25% ($\kappa = 0.619$). **Conclusion:** Substantial agreement was established between all three methods. Two of the evaluated methods are sufficient for diagnosis when consenting, when the third method need not be undertaken.

Úvod

Zúžení nebo uzávěr patří k nejčastěji detekovatelným patologiím mozkových tepen [1–8]. Hlavními příčinami zúžení průsvitu intrakraniálních tepen jsou stenózy a vazospazmy. Stenóza mozkové tepny je více než v 90 % způsobena aterosklerotickým plátem, méně často vaskulitidou či disekcí (do 10 %). Uzávěr (okluze) mozkové tepny trombozou v místě stenózy či trombembolií je pak nejčastější příčinou iCMP [1].

K detekci patologií intrakraniálních tepen byla jako první používána klasická angiografie, následně pak digitální subtrakční angiografie (DSA). Jelikož se jedná o metody invazivní s relativně velkým procentem komplikací (1,0–6,9 %), je pochopitelná snaha nahradit tuto metodu neinvazivní nebo minimálně invazivní metodou [9–11]. V současnosti je možno využít více takovýchto vyšetřovacích metod. Jsou to CT angiografie (CTA), MR angiografie (MRA), transkraniální dopplerovská sonografie (TCD) a transkraniální barevné kódovaná sonografie (TCCS). Vzhledem k jejich limitacím žádnou z nich nelze považovat za zlatý standard jako DSA v diagnostice stenóz karotických tepen. Cílem studie bylo retrospektivně porovnat nálezy na intrakraniálních tepnách u pacientů s cévním onemocněním mozku získané pomocí tří různých diagnostických metod – TCCS, CTA a DSA – v běžné klinické praxi.

Metodika

Do monocentrické observační retrospektivní studie byli zařazeni všichni pacienti, u kterých byla provedena vyšetření intrakraniálních mozkových tepen pomocí tří vyšetřovacích metod – CTA, DSA a TCCS – v průběhu 12 měsíců (od ledna 2007 do

prosince 2007). U všech pacientů byla vyšetření provedena z indikace průkazu stenózy či uzávěru krční nebo intrakraniální tepny. U jednotlivých pacientů nepřesahovalo časové rozmezí mezi všemi třemi vyšetřeními dva měsíce. Vyšetření proběhla na pracovištích radiodiagnostického ústavu (CTA, DSA) a v ultrazvukové laboratoři neurologické kliniky (TCCS).

U všech pacientů byla provedena DSA až na základě výsledků neinvazivního či semiinvazivního vyšetření krčních a mozkových tepen (TCCS, CTA) k potvrzení nálezu stenózy krční či intrakraniální tepny a eventuálnímu endovaskulárnímu či operačnímu výkonu. Do studie nebyli zařazeni pacienti s jinou detekovanou cévní patologií (aneuryzma, cévní malformace, patologická vaskularizace tumoru).

Studie byla proběhla ve shodě s Helsinskou deklarací z roku 1975 a jejími revizemi z let 1983 a 2004.

Vyšetřovací metody

U všech metod byly hodnoceny tyto intrakraniální cévní úseky: karotický sifon, M1 úsek střední mozkové tepny, A1 úsek přední mozkové tepny a P1 úsek zadní mozkové tepny. Nálezy byly hodnoceny oboustranně, bylo-li to technicky možné. Celkově tedy bylo hodnoceno osm intrakraniálních tepen u každého pacienta. Nebyla-li tepna zobrazena, nebylo-li možno danou tepnu spolehlivě hodnotit ve všech třech vyšetřovacích metodách, nebyla do hodnocení zahrnuta.

Transkraniální duplexní barevná sonografie

U všech zařazených pacientů bylo uskutečněno duplexní sonografické vyšet-

ření krčních tepen pomocí lineární sondy (L12–5) a TCCS vyšetření intrakraniálních tepen přes temporální kostní okno pomocí transkraniální sondy (P4-2) na přístroji Philips HDI 5000 (Philips, Bothel, WA, USA) zkušeným sonografistou s minimálně pětiletou praxí v ultrazvukové diagnostice. Při TCCS vyšetření byly zobrazeny a hodnoceny následující tepny: intrakraniální úsek a. carotis interna, a. cerebri media (M1 a M2 úsek), a. cerebri anterior (A1 segment) a a. cerebri posterior (P1 segment). Echokonstrastní látka (Optison, GE Healthcare, USA nebo SonoVue, Bracco, Itálie) byla použita u pěti pacientů, u nichž nebylo možno zobrazit všechny vyšetřované intrakraniální tepny pro nedostatečné temporální kostní okno, neklid pacienta nebo podezření na okluzi intrakraniální tepny.

Hlavním kritériem pro diagnostiku intrakraniální stenózy do 50 % bylo lokální zrychlení průtoku v oblasti stenózy o 50–150 % (PSV index 1,5–2,5) ve srovnání s průtokovou rychlostí před stenózou či za ní [1]. Hlavním kritériem pro diagnostiku intrakraniální stenózy nad 50 % bylo lokální zrychlení průtoku v oblasti stenózy o více než 150 % (PSV index > 2,5) ve srovnání s průtokovou rychlostí před stenózou [1]. Vedlejšími kritérii pro diagnostiku stenózy byly turbulentní tok v místě stenózy, aliasing fenomén v barevném obraze a viditelné zúžení tepny v energetickém módu (obr. 1) [1]. Hlavním přímým kritériem pro detekci okluze intrakraniální tepny byla nepřítomnost průtokového signálu v tepně při dobré zobrazitelnosti toku v ostatních tepnách. Při detekci okluze ACM byla vedlejším kritériem vyšší echogenita tepny ve srovnání s kontrala-

terální tepnou. V rámci hodnocení neurosonologického nálezu byly vyšetřeny i krční tepny. V případě průkazu ovlivnění toku v intrakraniálních tepnách patologií v krčních tepnách nebyl pacient do studie zařazen.

CT angiografie

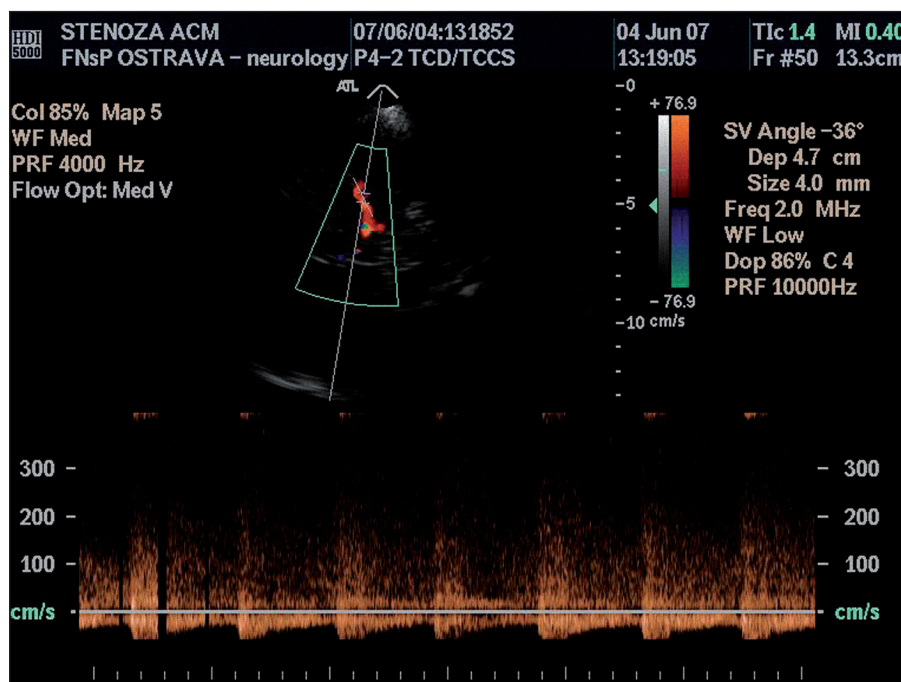
Spirální CTA vyšetření bylo provedeno na přístroji Siemens Sensation 16 (Siemens Medical Systems, Erlangen, Německo). Po nativním CT bylo aplikováno injektorem 50–100 ml neionické kontrastní látky (Omnipaque 350 nebo Visipaque 320) rychlostí 4 ml/s. Množství kontrastní látky záviselo na rychlosti plnění monitorovaného oblouku aorty (tzn. na srdeční frekvenci, ejekční frakci a krevním tlaku pacienta). Zobrazeny byly cévy od oblouku aorty kraniálně až po periferní úseky intrakraniálních tepen. Axiální řezy byly přepočítány po 5 mm a poté po 0,75 mm. Řezy tvořily podklad pro postprocesing – trojrozměrné MIP (Maximum Intensity Projection) a VRT (Volume Rendering Technique) s možností rekonstrukce snímků v libovolných rovinách. Měření zúžení tepen bylo provedeno ze zdrojových i rekonstruovaných obrazů (obr. 2).

Hodnocení stupně stenózy bylo provedeno vždy v rovinném zobrazení kolmém na směr proudění krve v tepně geometrickým měřením zúžení tepny v procentech – poměr průměru zbytkového lumina v místě stenózy a průměru tepny mimo stenózu (obdobně jako hodnocení stenózy vnitřní karotidy dle NASCET kritérií) [12]. Stenózy byly rozděleny na stenózy < 50 % a stenózy 50–99 %. Okluze tepny byla hodnocena při kompletním výpadu plnění lumina tepny (obr. 3). Definitivní zhodnocení nálezu uskutečnil nezávislý radiolog ve druhém čtení.

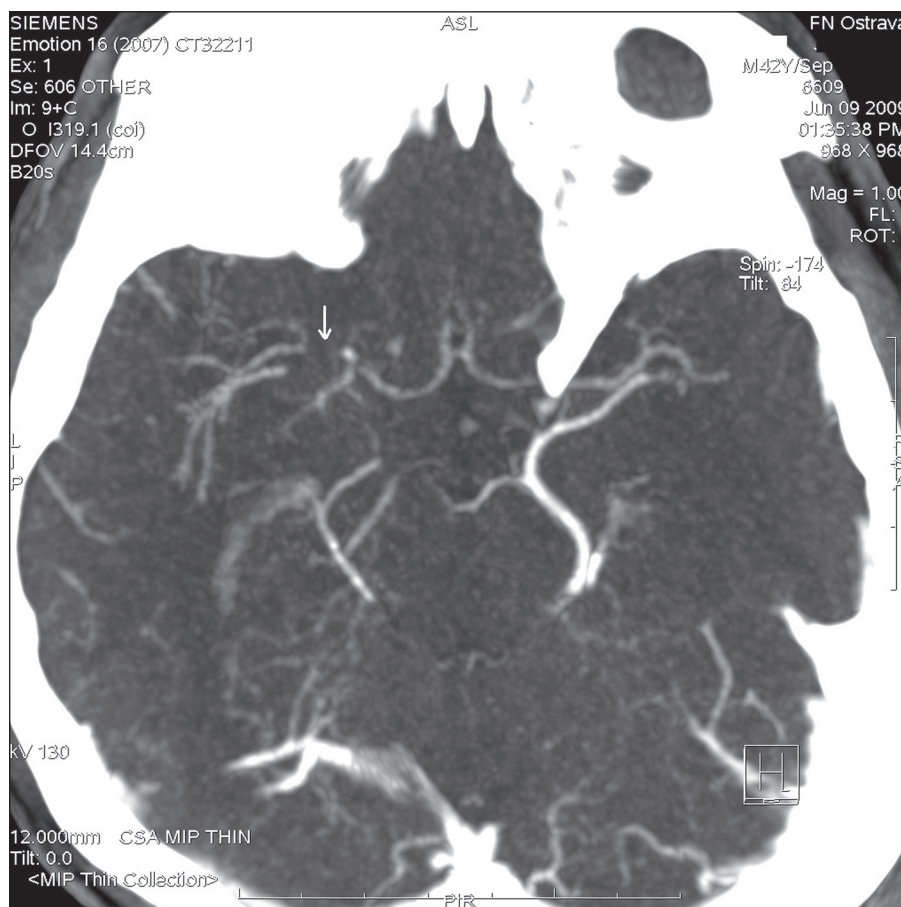
DSA

DSA bylo provedeno Seldingerovou metodou z třísla cestou a. femoralis, kdy po selektivní katetrizaci mozkových tepen byla aplikována jodová kontrastní látka Omnipaque (GE HealthCare, USA). Vyšetření proběhla pomocí přístroje General Electric Innova 4100 (GE HealthCare, USA).

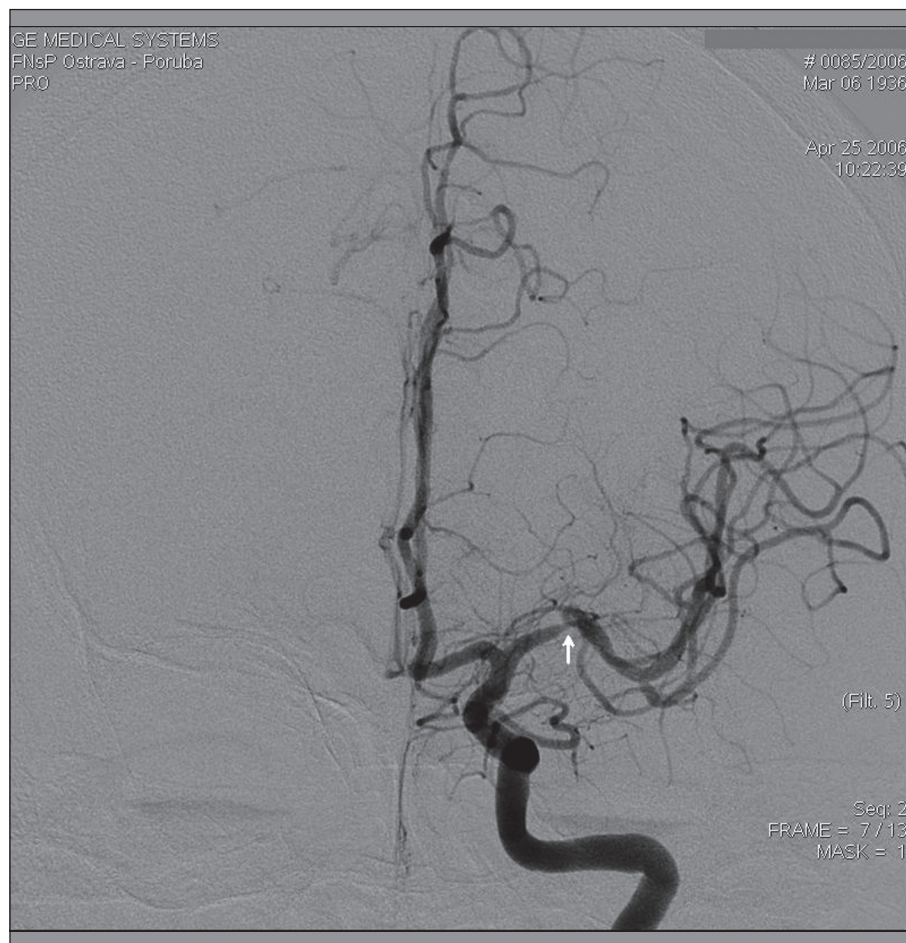Stenózy byly podobně jako u CTA hodnoceny jako poměr průměru zbytkového lumina v místě stenózy a průměru tepny mimo stenózu (obdobně jako hodnocení stenózy vnitřní karotidy) [12]. Okluze tepny byla hodnocena při kompletním vý-



Obr. 1. Stenóza kmene a. cerebri media detekovaná pomocí transkraniální barevné duplexní sonografie – zrychlený turbulentní tok v dopplerovském módu.



Obr. 2. Stenóza kmene a. cerebri media (šipka) detekovaná pomocí CT angiografie.



Obr. 3. Stenóza distálního kmene a. cerebri media (šipka) detekovaná pomocí digitální subtrakční angiografie.

Tab. 1. Senzitivita, specifická, pozitivní prediktivní hodnota, negativní prediktivní hodnota CT angiografie v detekci intrakraniální cévní patologie ve srovnání s DSA jako zlatým standardem.

CT angiografie	%	95% interval shody (CI, Confidence Interval)
senzitivita	0,75	75,0
specifická	0,986	98,6
pozitivní prediktivní hodnota	0,8	80,0
negativní prediktivní hodnota	0,981	98,1

Tab. 2. Senzitivita, specifická, pozitivní prediktivní hodnota, negativní prediktivní hodnota transkraniální barevné duplexní sonografie v detekci intrakraniální cévní patologie ve srovnání s DSA jako zlatým standardem.

TCCS	%	95% interval shody (CI, Confidence Interval)
senzitivita	0,813	81,3
specifická	0,962	96,2
pozitivní prediktivní hodnota	0,619	61,9
negativní prediktivní hodnota	0,985	98,5

padku plnění lumina tepny. Všechny nálezy byly před stanovením definitivního nálezu kontrolovány druhým radiologem.

Statistické hodnocení

Hodnocení nálezů na intrakraniálních tepnách bylo shodné u všech tří srovnávaných metod, nálezy byly rozděleny do čtyř skupin:

- normální nález,
- stenóza < 50 %,
- stenóza 50–99 %,
- okluze.

Nálezy jednotlivých patologií detekovaných pomocí neinvazivní TCCS a semiinvazivní CTA byly srovnány s nálezy DSA jako „zlatým standardem“ a následně byla vypočtena senzitivita, specifická, pozitivní prediktivní hodnota (PPV) a negativní prediktivní hodnota (NPV) pro obě metody. Korelace nálezů všech tří metod byla provedena pomocí Cohenova kappa koeficientu pro všechny tři metody s vypočtením procenta shody.

Statistické hodnocení proběhlo pomocí programu SPSS verze 14.0 (SPSS Inc., Chicago, IL, USA).

Výsledky

V roce 2007 bylo uskutečněno ve FN Ostrava celkem 3 340 neurosonologických vyšetření (duplexní vyšetření krčních tepen a TCCS), 2 142 CTA a 1 054 DSA krčních a mozkových tepen. Z nich 35 pacientů (25 mužů, 10 žen, věk 23–79, průměr $59,7 \pm 12,2$ let) splnilo všechna vstupní kritéria a jejich data byla statisticky zpracována. Osmnáct pacientů bylo nejprve vyšetřeno CTA a 17 pacientů nejprve TCCS. Dvacet z těchto pacientů bylo indikováno k DSA pro potvrzení patologie na krčních tepnách, u 11 pacientů byla indikací stenóza či okluze jedné intrakraniální tepny a u čtyř pacientů byla DSA indikována k vyloučení patologie krčních či intrakraniálních tepen i přes normální nález na CTA či TCCS.

Z technických důvodů (47 tepen u 11 pacientů nebylo zobrazeno pro nástřik pouze jedné strany při DSA) či nedostatečně kvalitního temporálního kostního okna (nezobrazeno osm tepen u tří pacientů) bylo hodnotitelných všemi třemi metodami 226 z celkových 280 tepen. Senzitivita, specifická, PPV a NPV pro CTA a TCCS ve srovnání s DSA jako zlatým standardem jsou uvedeny v tab. 1 a 2.

CTA, TCCS i DSA se shodly v hodnocení nálezu u 210 (92,92 %) tepen. U 24 z 35 pacientů (68,5 %) byla shoda hodnocení ve všech tepnách. CTA a DSA nálezy se neshodly u 9 pacientů (9 tepen), shoda byla v 96,02 % hodnocených tepen, kappa koeficient 0,694. Shoda nálezu při TCCS a DSA byla obdobná, a to u 94,25 % hodnocených tepen, kappa koeficient 0,628. Obě metody se neshodly jen u 7 pacientů (13 tepen). CTA a TCCS nálezy byly ve shodě u 94,25 % hodnocených tepen (shoda nebyla u 13 tepen, 9 pacientů), kappa koeficient 0,619.

Pouze u 15 tepen (6,6 %) jsme našli shodu jen mezi dvěma metodami, z toho v 11 případech šlo o stenózu do 50 % detekovanou jednou z metod, kdy ostatní metody zobrazily normální nálezy, a v jednom případě CTA diagnostikovalo okluzi tepny a další dvě metody ukázaly normální nálezy. Ve třech případech dvě metody diagnostikovaly okluzi tepny a třetí metoda hodnotila nálezy jako stenózu nad 50 %. V jednom případě (0,44 %) byl zjištěn nesoulad v diagnóze mezi všemi třemi metodami u pacienta se stenózou v oblasti sifonu a. carotis interna vlevo.

Diskuze

Z výsledků studie je patrná vysoká shoda nálezu všech tří vyšetřovacích metod. CTA a TCCS dosahují v detekci intrakraniálních cévních patologií téměř shodné specifity a NPV ve srovnání s DSA jako zlatým standardem, TCCS vykazuje dle našich pozorování vyšší senzitivitu, CTA vyšší PPV.

Z dostupných zdrojů v mezinárodních databázích autoři nenalezli obdobnou studii, která by srovnávala všechny tři výše uvedené metody v hodnocení intrakraniálních tepen u většího počtu pacientů. Dosud provedené studie srovnávají převážně jen dvě diagnostické metody mezi sebou (TCCS vs DSA, CTA vs DSA, MRA vs DSA) u obdobného počtu pacientů [2–4].

Klötzsch et al [2] srovnávali intrakraniální nálezy detekované pomocí TCCS a DSA u 40 pacientů a dosáhli obdobné shody s Cohenovým kappa koeficientem 0,764 jako v naší studii, kde jsme dosáhli shody v hodnocení 94,25 % zobrazených tepen (Cohenovo kappa 0,628). Hou et al [3] dosáhli lehce nižší korelace (Cohenovo kappa 0,56) mezi TCCS a DSA, přičemž senzitivita, specifita, PPV a NPV byly 72,9; 82,9; 78,2; 79,4 %. Některé studie však srovnávaly místo TCCS s DSA druhou

ultrazvukovou metodu, a to TCD. Demchuk et al [7] dosáhli senzitivity, specifity, PPV a NPV 83,0 %, 94,4 %, 83,0 %, 94,4 %. Výsledky pro TCD byly tedy obdobné jako pro TCCS v naší studii.

Bash et al [13] ve své korelační studii srovnávali shodu CTA a DSA u pacientů se stenózou či okluzí intrakraniálních tepen a dosáhli senzitivity CTA pro intrakraniální stenózy 98 %, PPV byla 93 %. V detekci intrakraniálních okluzí dosáhli dokonce senzitivity a PPV 100 %. Nguyen-Huynh et al [4] dosáhli obdobné výsledky prokazující vysokou senzitivitu a PPV CTA především pro okluzi a stenózy nad 50 %. Výsledky těchto studií jsou tedy obdobné jako námi zjištěná data. Nižší senzitivita a vyšší PPV CTA v naší studii byla dána především neshodou v detekci stenóz intrakraniálních tepen do 50 %.

Celkově jsme zaznamenali z 226 hodnocených tepen pouze v 15 (6,6 %) případech shodu jen mezi dvěma metodami, z toho v 11 případech jedna z metod detekovala stenózu do 50 % a další dvě ji nepotvrdily. V jednom případě CTA diagnostikovalo okluzi tepny a další dvě metody ukázaly normální nálezy, což mohlo být způsobeno časnou rekanalizací tepny v době mezi provedením CTA a ostatních dvou metod nebo falešně pozitivním nálezem na CTA. Ve třech případech dvě metody diagnostikovaly okluzi tepny a třetí metoda hodnotila nálezy jako stenózu nad 50 %. Z výsledků vyplývá, že převážná většina neshod byla u stenóz do 50 %. Baumgartner et al [5] v tomto ohledu zjistili obdobné rozdělení neshod.

V prezentované studii byl jen v jednom (0,44 %) případě z 226 hodnocených tepen zjištěn nesoulad v diagnóze mezi všemi třemi metodami – jednalo se o pacienta se stenózou v oblasti sifonu a. carotis interna vlevo, kdy TCCS detekovalo stenózu do 50 % a DSA nálezy hodnotilo jako stenózu nad 50 %. CTA bylo v tomto případě falešně negativní, pravděpodobně z důvodu kostních artefaktů v oblasti petrózního úseku a. carotis interna.

Kromě výše zmíněných metod lze využít k hodnocení intrakraniálních tepen MRA. Jedná se o semiinvasivní, resp. zcela neinvazivní metodu, která umožňuje zobrazení extrakraniálního i intrakraniálního řečiště po podání kontrastní látky či dokonce bez nutnosti její aplikace. Dle dostupných studií dosahuje MRA lehce nižší senzitivity a PPV než CTA. Dle Bashe et al [6] byla

senzitivita a PPV u CTA 98 a 93 % oproti 70 a 65 % u MRA. Zlatým standardem v této studii byla DSA. Hlavním důvodem nezařazení MRA do prezentované studie byl velmi nízký počet takto vyšetřených pacientů na našem pracovišti.

Díky výše zmíněnému rozvoji diagnostických metod se v současné době výrazněji mění diagnostický algoritmus u pacientů s podezřením na patologii v intrakraniálních tepnách. Stále více je patrný odklon od čistě diagnostické angiografie, a to nejen pro její invazivitu, ale především pro vysoký počet komplikací (až 6,9 %) a nutnosti hospitalizace [9–11]. Také ji nelze provést u pacientů s alergií na jódomovou kontrastní látku či při nepříznivých koagulačních parametrech pacienta. V případě plánovaného endovaskulárního výkonu je také nutná přítomnost zkušeného intervenčního radiologa. Z těchto důvodů je DSA stále častěji nahrazována neinvazivními či semiinvasivními metodami.

Jako vyšetření první volby se stále více začíná indikovat TCD nebo TCCS. Jedná se o zcela neinvazivní (či minimálně invazivní při užití echoktrastní látky), levnou, rychlou a reprodukovatelnou metodu, kterou lze provést i u lůžka pacienta. Omezením TCD a TCCS je však závislost na zkušenosti vyšetřujícího a kvalitě kostního okna. Tuto limitaci lze v současné době snížit na minimum obdobně jako při TCD použitím pulmostabilních echoktrastních látek, což ovšem významně zvyšuje náklady na vyšetření [1]. V neposlední řadě je potřeba zmínit se také o závislosti na přístrojovém vybavení.

Semiinvasivní CTA, event. MRA jsou další rozvíjející se metody, které lze použít jako metody první volby. Kromě obecných limitací CTA, kterými jsou alergie na jódy či neklid pacienta, je potřeba uvést také obtížné hodnocení tepenných úseků v oblasti kostí, především karotického sifonu, pro kostní artefakty. MRA je oproti CTA nákladnější; přesností vyšetření, senzitivitou a specificitou jsou obě metody srovnatelné. MRA má také svá omezení; kromě implantovaného kardiostimulátoru či kovových materiálů a klaustrofobie je opět limitující neklid pacienta.

Hlavním omezením prezentované studie je její retrospektivní charakter. Díky tomu byly hodnoceny jen nálezy u malého procenta (1,0–3,5 %) pacientů vyšetřených jednotlivými metodami, což mohlo vést k ovlivnění bias. Druhou limitací studie je

hodnocení CTA a DSA nezaslepeným radiologem. Pro objektivitu výsledku byl nález zhodnocen také druhým radiologem v časovém odstupu v druhém čtení. Na druhou stranu je možno výsledky brát jako shodu v běžné klinické praxi. Jelikož nebyli pacienti do studie vybráni podle předem stanovených klinických příznaků, ale podle toho, zda u nich byly použity všechny tři diagnostické metody a navíc dvě ze tří metod byly u jednotlivých pacientů provedeny jako první (TCCS u 17 pacientů, CTA u 18 pacientů), nelze brát vypočtené hodnoty senzitivity, specificity, PPV a NPV pro TCCS a CTA jako hodnoty pro skrínigové vyšetření. Avšak jelikož DSA byla u těchto pacientů indikována pro patologie jen u 11 z celkem 226 hodnocených intrakraniálních tepen, lze chápat jako orientační nejen hodnoty specifity a PPV, ale také senzitivitu a NPV.

Z našich výsledků a výsledků dalších studií je patrné, že TCCS i CTA lze využít jako neinvazivní či semiinvazivní metody v diagnostice intrakraniálních cévních patologií s vysokou korelací nálezů s DSA. V případě podezření na intrakraniální cévní patologii může s výhodou posloužit jak TCCS, tak CTA. Jsou-li tyto metody ve shodě,

lze tuto skutečnost považovat za dostačující pro definitivní diagnózu. DSA by pro riziko komplikací mělo být indikováno jen u pacientů s nekorelujícími nálezy neinvazivních či semiinvazivních vyšetřovacích metod a pro pacienty indikované k endovaskulárnímu cévnímu výkonu.

Závěr

Ve studii byla prokázána velmi dobrá shoda mezi CTA, TCCS a DSA v diagnostice stenózy či okluze intrakraniální tepny. Dvě hodnocené metody jsou k diagnostice dostačující, jsou-li ve shodě. Nemá-li shoda mezi těmito dvěma metodami, měla by k verifikaci nálezu přistoupit metoda třetí.

Literatura

1. Školoudík D, Škoda O, Bar M, Brozman M, Václavík D. Neurosonologie. Praha: Galén 2003: 198–274.
2. Klötzsch C, Popescu O, Sliwka U, Mull M, Noth J. Detection of stenoses in the anterior circulation using frequency-based transcranial color-coded sonography. *Ultrasound Med Biol* 2000; 26(4): 579–584.
3. Hou WH, Liu X, Duan YY, Wang J, Sun SG, Deng JP et al. Evaluation of transcranial color-coded duplex sonography for cerebral artery stenosis or occlusion. *Cerebrovasc Dis* 2009; 27(5): 479–484.
4. Nguyen-Huynh MN, Wintermark M, English J, Lam J, Vittinghoff E, Smith WS et al. How accurate is CT an-

giography in evaluating intracranial atherosclerotic disease? *Stroke* 2008; 39(4): 1184–1188.

5. Baumgartner RW, Mattle HP, Schroth G. Assessment of $\geq 50\%$ and $< 50\%$ intracranial stenoses by transcranial color-coded duplex sonography. *Stroke* 1999; 30(1): 87–92.

6. Bash S, Villablanca JP, Jahan R, Duckwiler G, Tillis M, Kidwell C et al. Intracranial vascular stenosis and occlusive disease: evaluation with CT angiography, MR angiography, and digital subtraction angiography. *AJNR Am J Neuroradiol* 2005; 26(5): 1012–1021.

7. Demchuk AM, Christou I, Wein TH, Felberg RA, Malloff M, Grotta JC et al. Accuracy and criteria for localizing arterial occlusion with transcranial Doppler. *J Neuroimaging* 2000; 10(1): 1–12.

8. Školoudík D, Šajerová I, Václavík D, Chudoba V. Stenózy intrakraniálních tepen – rizikové faktory a riziko cévní mozkové příhody. *Cesk Slov Neurol N* 2002; 65/98(5): 334–339.

9. Warnock NG, Gandhi MR, Bergvall U, Powell T. Complications of intraarterial digital subtraction angiography in patients investigated for cerebral vascular disease. *Br J Radiol* 1993; 66(790): 855–858.

10. Waugh JR, Sacharias N. Arteriographic complications in the DSA era. *Radiology* 1992; 182(1): 243–246.

11. Herzig R, Burval S, Krupka B, Vlachová I, Urbánek K, Mares J. Comparison of ultrasonography, CT angiography, and digital subtraction angiography in severe carotid stenoses. *Eur J Neurol* 2004; 11(11): 774–781.

12. Ferda J. CT angiografie. Praha: Galén 2004: 3–112.

13. Bash S, Villablanca JP, Jahan R, Duckwiler G, Tillis M, Kidwell C et al. Intracranial vascular stenosis and occlusive disease: evaluation with CT angiography, MR angiography, and digital subtraction angiography. *AJNR Am J Neuroradiol* 2005; 26(5): 1012–1021.

www.kardiologickarevue.cz