

Vyšetřovací metody cerebrovaskulární rezervní kapacity v nukleární medicíně a ostatní komplementární metody

Nuclear Medicine Examination of Cerebrovascular Reserve Capacity and Other Complementary Methods

Souhrn

Vyšetření cerebrovaskulární rezervní kapacity (CVRC) mozku u pacientů s okluzivním postižením arteria carotis interna patří k základním vyšetřením před plánovaným revaskularizačním zákrokem. Autoři předkládají metodiku vyšetření, se kterou mají vlastní zkušenosti – zátěžový SPECT mozku s použitím CO₂. Dále jsou uvedeny základní informace o dalších dvou metodách patřících do oboru nukleární medicíny – SPECT mozku s použitím plynu ¹³³Xe a pozitronové emisní tomografii mozku s použitím ¹⁵O. Posledně jmenovaná metoda je považována za zlatý standard ve vyšetřování CVRC. Zmínka je věnována i dalším neradionuklidovým zobrazovacím metodám – transkraniální sonografii, perfuznímu CT mozku a funkční magnetické rezonanci.

Abstract

The assessment of the cerebrovascular reserve capacity (CVRC) of the brain in patients with occlusion of the internal carotid artery is one of the procedures that is included in the planning of revascularization bypass surgery. The authors present an examination method of which they have experience – stress brain single photon emission computed tomography (SPECT) with carbon dioxide. Basic information regarding two nuclear medicine methods, brain SPECT using the ¹³³Xe and positron emission tomography using the ¹⁵O, are also presented. The latter method is considered the gold standard in CVRC examination. Other nonradionuclide imaging methods, transcranial Doppler sonography, perfusion computed tomography of the brain, and functional magnetic resonance imaging, are also mentioned.

P. Širůček, O. Kraft

Klinika nukleární medicíny
FN Ostrava



MUDr. Pavel Širůček

Klinika nukleární medicíny
FN Ostrava

17. listopadu 1790

708 52 Ostrava-Poruba

e-mail: pavel.sirucek@fnspo.cz

Přijato k recenzi: 21. 12. 2009

Přijato do tisku: 22. 3. 2010

Klíčová slova

cerebrovaskulární rezervní kapacita –
SPECT mozku – hyperkapnie – acetazolamid

Key words

cerebrovascular reserve capacity – brain
SPECT – hypercapnia – acetazolamide

Úvod

Cerebrovaskulární rezervní kapacita neboli vazoreaktivita je schopnost mozkového tepenného řečiště zajišťovat dostatečné prokrvení mozku po vazodilatačním podnětu a s tím související perfuzní tlak s minimálními výkyvy. Tato autonomní regulace má za cíl udržovat vitalitu mozkových buněk. Cerebrovaskulární rezervní kapacita se začíná uplatňovat významně za patologických okolností. Ty mohou být podmíněny změnami intracerebrálními – náhlá okluze, rychle progredující stenóza intrakraniální arterie, vazospasmus či disekce, ale taktéž extracerebrálními postiženími, mezi které patří pokles systémového tlaku, kardiální patologie spojené s poklesem ejekční frakce atd. Pokud dojde k těmto patologickým okolnostem, uplatňuje se vazodilatace a kolaterální spojky, které umožňují zvýšení mozkové perfuze. Mezi nejvýznamnější kolaterální spojky patří oftalmická cirkulace, přední a zadní komunikanta Willisova okruhu či leptomeningeální spojky [1].

Cévní mozkové příhody (CMP) patří k nejčastějším příčinám smrti či těžké invalidizace nemocného [2]. Jsou třetí nejčastější příčinou smrti po onemocněních kardiovaskulárního systému a zhoubných nádorech [3]. V počtu cévních mozkových příhod je Česká republika na jednom z předních míst ve světě. Roční incidence ischemického iktu je u nás 400/100 000 obyvatel. V desetimilionové populaci naší republiky je tímto onemocněním tedy postiženo kolem 40 000 osob. S postupným nárůstem populace seniorů je nutno počítat v nejbližších letech s dalším zvýšením, neboť incidence CMP se zvyšuje se stoupajícím věkem. Mortalita na CMP je v našem státě vysoká, více než 1/3 nemocných umírá do jednoho roku a z těch, kteří přežijí, je polovina významně hendikepována a odkázána na péči sociálních ústavů, v lepším případě na péči rodiny [3]. Problematice ischemie mozku není stále v České republice věnována adekvátní pozornost, jakou by si zasloužila např. ve srovnání s péčí o nemocné s infarktem myokardu.

Okluze vnitřní karotidy je nejčastější patologie, při které je indikováno vyšetření CVRC. Uzávěr vnitřní krkavice může proběhnout asymptomaticky, ale taktéž může být provázen tranzitorní ischemickou atakou, přechodnou slepotou či ischemickou CMP.

K poklesu revaskularizačních operací došlo po publikaci mezinárodní rando-

mizované studie Barnettem v roce 1985. Studie neprokázala účinek extra-intrakraniálního bypassu (EC-IC bypassu) v prevenci iktu. Zpětně můžeme říci, že to bylo způsobeno neselektivním výběrem a indikací pacientů chirurgického zákroku u všech okluzí i stenóz karotid. V dnešní době prožívají EC-IC bypassy renezanci. Důvodem je již známá skutečnost, že z revaskularizačních výkonů mohou profitovat pacienti, u kterých je snížená CVRC.

CVRC lze vyšetřit několika způsoby. V zásadě jde o porovnání průtoku krve za bazálních podmínek a po vazodilatačním podnětu. Vazodilatačním podnětem je vzestup parciálního tlaku CO_2 a toho můžeme dosáhnout několika způsoby: inhalací vzduchu obohaceného o CO_2 , zadržetím dechu (apnea test) nebo i.v. aplikací acetazolamidu [4–7]. Pokud dojde k relativnímu zhoršení perfuze v postiženém okrsku po vazodilatačním podnětu ve srovnání s nativními podmínkami, hovoříme o snížení či vyčerpání CVRC. V případě vyčerpání této rezervní kapacity se zvyšuje riziko ischemického iktu ve srovnání s pacienty, jež mají normální CVRC [4,8–11].

Radionuklidové vyšetřovací metody CVRC

Zátěžový SPECT mozku s použitím techneciových radiofarmak

Jednou z metod registrace mozkové perfuze je jednofotonová emisní tomografie (SPECT). Po i.v. aplikaci radiofarmaka je provedeno střádání dat, která získáme pomocí scintilační kamery za použití konvergentních kolimátorů typu fan beam s detektorem rotujícím okolo hlavy pacienta. Tím vznikne série planárních projekcí, které počítač rekonstruuje a vytvoří řady řezů v rovině transversální, koronární a sagitální. Hodnocení výsledků je vizuální.

V České republice jsou dostupná dvě radiofarmaka značená techneciem ($^{99\text{m}}\text{Tc}$), která lze použít k vyšetření SPECT mozku. Je to $^{99\text{m}}\text{Tc}$ -HMPAO (hexa-methyl-propylen-amino-oxim, např. preparát BRAIN SPECT[®] firmy Medi-radiopharma Ltd., Érd, Maďarsko nebo CERETEC[®] firmy GE Health Care, GE Healthcare Ltd., Little Chalfont, Velká Británie) a dále $^{99\text{m}}\text{Tc}$ -ECD (etyl-cysteinát-dimer neboli bicusát, např. preparát NEUROLITE[®] firmy Bristol-Mayers Squibb, Sermoneta, Itálie). Oba radioindikátory mají lipofilní charakter, přestupují neporušenou hematoencefalickou bariérou a po vychytání se fixují v mozkových buňkách. Úro-

veň akumulace radioindikátoru je úměrná regionálnímu krevnímu průtoku.

Při hodnocení CVRC jsou porovnávána dvě vyšetření: po stimulaci (v zátěži) a za bazálních podmínek. Mezi oběma vyšetřeními je doporučen odstup minimálně 24 hod, který je potřebný k radioaktivnímu rozpadu většiny radiofarmaka.

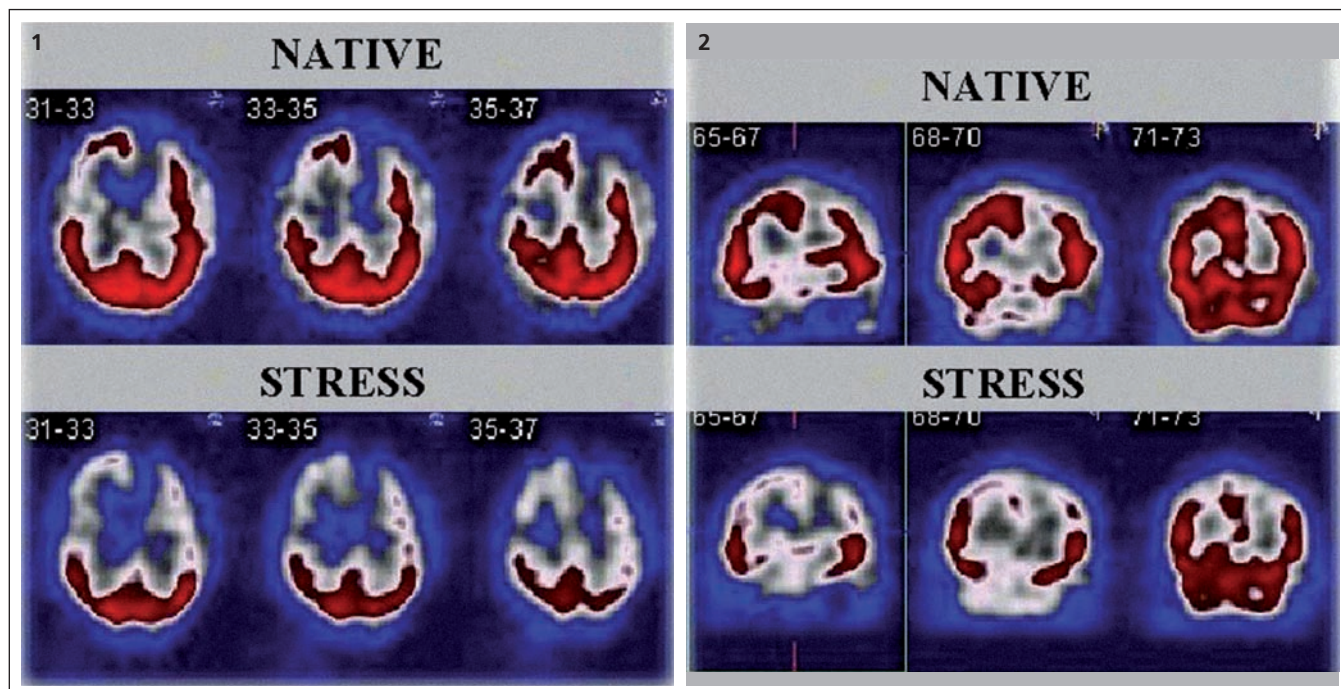
Zátěž může být realizována inhalací vzduchu obohaceného o CO_2 z tlakové láhve. Pomocí kapnometru sledujeme výchozí hodnotu vydechaného CO_2 a jeho vzestup v průběhu inhalace. Za dostatečný se považuje vzestup koncentrace CO_2 o 2 kPa ve srovnání s bazálními podmínkami, pak aplikujeme i.v. radiofarmakum a následně je proveden SPECT mozku. Obě vyšetření jsou vyhodnocena a porovnána.

Jinou možností vazodilatace je aplikace acetazolamidu (preparát DIAMOX[®] firmy Wyeth-Lederle Pharma, Vídeň, Rakousko), který blokuje karboanhydrázu [9,12–14]. Ta katalyzuje přeměnu H_2O a CO_2 na H_2CO_3 na membráně erytrocytu. Blokáda způsobuje lokální zvýšení koncentrace CO_2 , a tím již zmiňovanou vazodilataci mozkových arteriol. 1 g acetazolamidu aplikujeme jednorázově intravenózně. Nástup účinku je rychlý, maximum je mezi 15. až 20. min. Hlavní nevýhodou acetazolamidu je absence antidota v případě nežádoucích účinků, jimiž mohou být bolesti hlavy, závratě a parestezie [4]. Preparát DIAMOX[®] není v České republice registrován, je možné jej získat pouze v rámci zvláštního dovozu.

Použití vizuální hodnocení je možné rozdělit do třístupňové škály: cerebrovaskulární rezervní kapacita (CVRC) je *normální* při neměnném nálezu v zátěži a klidu, při zhoršení nálezu v zátěži je CVRC *snížená* či *výrazně snížená*. Pro kontrolu či upřesnění vizuálního hodnocení lze využívat k hodnocení komerčně dodávané software scintilačních tomografických kamer, např. firmy Siemens, které umožňují semikvantitativní hodnocení, např. program Scenium[®] či Neurogam[®] (obr. 1, 2).

SPECT mozku s použitím plynného ^{133}Xe

SPECT mozku s použitím plynu ^{133}Xe je další metoda, která umožňuje absolutní kvantifikaci mozkového průtoku v mililitrech na 100 g mozkové tkáně za minutu. Toto stanovení je možné díky lineární závislosti clearance ^{133}Xe a mozkového průtoku na rozdíl od nejčastěji užívaných



Obr. 1, 2. Příklad scintigramů SPECT mozku.

Na obr. 1 jsou vybrané řezy v rovině transverzální, na obr. 2 v rovině koronární. První řádek obou obrázků zobrazuje řezy provedené za nativních podmínek, ve druhém řádku jsou řezy zhotovené po zátěži CO_2 . Na nativních scintigramech je defekt v akumulaci radiofarmaka frontálně vlevo a parietálně vpravo. Po zátěži CO_2 došlo ke zhoršení nálezu frontálně vlevo a parieto-temporálně oboustranně. Cerebrovaskulární rezervní kapacita je u tohoto pacienta výrazně snížena.

techneciových radiofarmak pro SPECT mozku $^{99\text{m}}\text{Tc-HMPAO}$ a $^{99\text{m}}\text{Tc-ECD}$. Metoda s použitím ^{133}Xe nezkrsluje průtok krve mozkem i při vysokém krevním průtoku a je velmi citlivá. Jedno ze dvou hlavních omezení užití ^{133}Xe je relativně nízká energie emitovaných fotonů gama, která vede k horšímu rozlišení centrálních struktur mozku. Vzhledem k nutnosti provedení rychlé akvizice SPECT mozku potřebné k získání přesné clearance, je počet impulzů nízký. To je důvod střídání impulzů do matice 64×64 , což vede ke snížení prostorového rozlišení. Nejvhodnější přístroje pro rychlou akvizici jsou dedikované kamery určené pouze pro SPECT mozku [15].

Pozitronová emisní tomografie mozku s použitím ^{15}O

Perfuzní CT, funkční magnetická rezonance, event. SPECT mozku s použitím plynného ^{133}Xe umožňují posoudit CVRC u pacientů s okluzí vnitřní karotidy nepřímou. U těchto metodik jsou sledovány hemodynamické parametry, a to průtok, objem krve, čas průtoku, nikoli dostatečnost zásobení tkání kyslíkem. Jedinou výjimkou jsou metody PET (pozitronová

emisní tomografie) s použitím ^{15}O umožňující stanovení extrakční frakce kyslíku v zobrazené tkáni [16]. To je důvod, proč je PET s použitím ^{15}O považována za zlatý standard ve vyšetření CVRC. Pozitronová emisní tomografie používající radionuklid ^{15}O je nákladná a zatím v České republice nedostupná. Poločas rozpadu ^{15}O je velmi krátký (122,2 sekundy) a jedinou možností je vyšetření pacienta v PET centru, kde současně probíhá výroba této látky [15]. Při vyšetřování CVRC je postup vyšetření obdobný jako u SPECT metod. Porovnávají se dvě vyšetření, nativní a zátěžové [17].

Komplementární neradionuklidové metody vyšetření CVRC

Transkraniální dopplerometrie

Nejméně invazivní a radiačně nezatěžující je transkraniální dopplerometrie. Hyperkapnie vede v mozkovém řečišti k vazodilataci distálního řečiště, nedochází k dilataci mozkových kmenů. Změny rychlosti, které detekujeme, jsou způsobeny dilatací na periférii [4]. Hyperkapnii lze dosáhnout zadržením dechu (apnea test) nebo inhalací vzduchu obohaceného o oxid uhličitý či aplikací acetazolamidu [9,12]. Exaktnější než zadržení dechu je inhalace vzdu-

chu obohaceného o CO_2 z tlakové bomby [9]. Výhodami apnea testu, který se často u transkraniální dopplerometrie používá, je to, že je rychlejší a bývá lépe tolerován než inhalace CO_2 . Jeho reprodukovatelnost je však nižší [1]. O hodnocení CVRC po EC-IC bypassu pomocí transkraniální dopplerometrie pojednává nejnovější domácí studie [18].

Perfuzní CT mozku

Další možností registrace mozkového průtoku je provedení perfuzního CT mozku [4,19]. Po zavedení intravenózní kanyly s dostatečným průsvitem je synchronizované s aplikací kontrastní látky opakovaně snímám po dobu několika sekund jeden reprezentativní transverzální řez procházející všemi čtyřmi povodími mozku. Postupně zvyšování denzity v průběhu vyšetření sledujeme a hodnotíme kvantitativní parametry s označením: time to start (TTS), time to peak (TTP). Denzita v sinus sagittalis superior, kterou považujeme za referenční, je srovnávána s denzitou v příslušném cévním teritoriu a pomocí tohoto porovnání počítáme objem krve a její průtok (CBV, cerebral blood volume; CBF, cerebral blood flow). Výhodou

tohoto vyšetření, jak vyplývá z výše uvedené, je získání kvantitativních parametrů průtoku. Na druhé straně nevýhodou je, že tyto parametry získáváme pouze z jednoho transverzálního řezu, který nemusí být u všech pacientů reprezentativní. Podobně jako u předchozího vyšetření je nutné k vyšetření CVRC provedení dvou vyšetření: nativního a zátěžového.

Funkční magnetická rezonance

Vyšetření CVRC je možné pomocí metody dynamic susceptibility contrast. Méně často jsou užívané metody arterial spin labeling a metoda založená na hodnocení tzv. BOLD efektu (blood oxygen level dependent effect). První zmiňovaná metoda je založena na ztrátě signálu způsobené pasáží bolusu paramagnetické kontrastní látky sledovanou tkání. Výstupem vyšetření jsou obdobné parametry jako u perfuzního CT, tj. CBF, CBV, mean transit time (MTT), TTP. U metod arterial spin labeling a BOLD získáme hodnoty krevního průtoku.

Obraz snížené CVRC se projeví u CBF snížením hodnot průtoku na postižené straně a po vazodilatačním stimulu dochází k nízkému nárůstu či poklesu. U CBV jsou hodnoty symetrické nebo zvýšené v porovnání se zdravou hemisférou, po vazodilatačním podnětu dochází k jejich poklesu. U MTT je prodloužení v postižené oblasti za nativních podmínek i po vazodilatačním podnětu. U TTP dochází k prodloužení nad 4 sekundy v porovnání s kontralaterální hemisférou [16].

Terapeutické možnosti u pacientů se sníženou CVRC

Konzervativní terapie zahrnuje antiagregační terapii, úpravu antihypertenzní medikace (se snížením její dávky) a omezení či eliminaci rizikových faktorů. V případech stenózy kontralaterální arteria carotis interna nebo stejnostranné arteria carotis externa je možné zvážit provedení karotické endartektomie nebo perkutánní transluminální angioplastiky [1].

U pacientů se sníženou či výrazně sníženou cerebrovaskulární rezervní kapacitou s okluzí arteria carotis interna bez fixova-

ného rozsáhlého neurologického deficitu je vhodné zvážit indikaci k extra-intrakraniální anastomóze s našitím a. temporalis superficialis na a. cerebri media. U pacientů, kteří nemají možnost tuto operaci podstoupit např. z důvodu hypoplazie tepen používaných běžně k anastomózám, je možné provést výkon typu EDAMS (encephalo-duro-arterio-myo-syngiosis). Obě neurochirurgické metody lze označit za experimentální, jelikož jejich užití není podloženo výsledky velké randomizované studie.

Závěr

CVRC je možné vyšetřit pomocí více metod. Nejdostupnější a nejméně zatěžující je transkraniální sonografie, další možností je perfuzní CT, funkční magnetická rezonance a metody nukleární medicíny. Metoda pozitronové emisní tomografie s použitím ¹⁵O, považovaná za zlatý standard stanovení CVRC, je momentálně v České republice nedostupná. Na většině neurochirurgických pracovišť v rámci indikace k operačnímu revaskularizačnímu zároku doplňují transkraniální dopplerometrii některou z výše jmenovaných metod. Funkční magnetická rezonance a transkraniální dopplerometrie nejsou spojeny s radiační zátěží, a jsou proto vhodné pro užití v longitudinálních studiích.

Výše uvedená vyšetření jsou schopna pomoci s výběrem pacientů s okluzivním cerebrovaskulárním onemocněním k neurochirurgickému bypassovému zároku a určit pacienty, u kterých operace přispěje k vymizení reverzibilních ischemických atak [20].

Literatura

- Herzig R, Školoudík D. Vyšetření cerebrální vazomotorické reaktivity u pacientů s chronickou okluzí vnitřní krkavice pomocí ultrazvuku. *Neurol pre prax* 2007; 4: 206–207.
- Beneš V et al. Ischémie mozku: chirurgická a endovaskulární terapie. 1st ed. Praha: Galén 2003.
- Nevšímalová S, Růžička E, Tichý J et al. *Neurologie*. 1st ed. Praha: Galén 2000.
- Mohapl M, Svobodová J, Beneš V. Vyšetřování cerebrovaskulární rezervní kapacity. *Cesk Slov Neurol N* 2004; 67/100(1): 12–15.
- Kuroda S, Kamivama H, Abe H, Houkin K, Isobe M, Mitsumori K. Acetazolamide test in detecting reduced

cerebral perfusion reserve and predicting long-term prognosis in patients with internal carotid artery occlusion. *Neurosurgery* 1993; 32(6): 912–919.

6. Müller M, Schimrigk K. Vasomotor reactivity and pattern of collateral blood flow in severe occlusive carotid artery disease. *Stroke* 1996; 27(2): 296–299.

7. Ringelstein EB, Van Eycck S, Mertens I. Evaluation of cerebral vasomotor reactivity by various vasodilating stimuli: comparison of CO₂ to acetazolamide. *J Cereb Blood Flow Metab* 1992; 12(1): 162–168.

8. Hugh M, Marisa C. Severely impaired cerebrovascular reactivity predicts stroke and TIA risk in patients with carotid artery stenosis and occlusion. *Brain* 2001; 124(3): 457–476.

9. Stoll M, Hamann GF. Cerebrovascular reserve capacity. *Nervenarzt* 2002; 73(8): 711–718.

10. Engelhardt M, Pfadenhauer K, Zentner J, Grimmer S, Wachenfeld-Wahl C, Heidenreich P et al. Störung der zerebralen Perfusionsreserve bei asymptomatischen Patienten mit A. carotis interna-Stenose: Vergleich von Acetazolamid-SPECT und transkranieller CO₂-Dopplersonographie. *Zentralbl Chir* 2004; 129(3): 178–182.

11. Kleiser B, Widder B. Course of carotid artery occlusions with impaired cerebrovascular reactivity. *Stroke* 1992; 23(2): 171–174.

12. Müller M, Voges M, Piepgras U, Schimrigk K. Assessment of cerebral vasomotor reactivity by transcranial Doppler ultrasound and breath-holding. A comparison with acetazolamide as vasodilatory stimulus. *Stroke* 1995; 26(1): 96–100.

13. Shiogai T, Koshimura M, Murata Y, Nomura H, Doi A, Makino M et al. Acetazolamide vasoreactivity evaluated by transcranial harmonic perfusion imaging relationship with transcranial Doppler sonography and dynamic CT. *Acta Neurochir Suppl* 2003; 86: 57–62.

14. Hauge A, Nicolaysen G, Thoresen M. Acute effects of acetazolamide on cerebral blood flow in man. *Acta Physiol Scand* 1983; 117(2): 233–239.

15. Elgazzar AH. *The pathophysiology basis of nuclear medicine*. Berlin: Springer 2001.

16. Sameš M., Zolal A, Radovnický T, Vachata P, Bartoš R, Derner M. Použití metod magnetické rezonance pro posouzení cerebrovaskulární rezervní kapacity. *Cesk Slov Neurol N* 2009; 72/105(4): 323–330.

17. Bisdas S, Nemitz O, Berding G, Weissenborn K, Ahl B, Becker H et al. Correlative assessment of cerebral blood flow obtained with perfusion CT and positron emission tomography in symptomatic stenotic carotid disease. *Eur Radiol* 2006; 16(10): 2220–2228.

18. Sameš M, Bartoš R, Vachata P, Zolal A, Cihlář F, Derner M et al. Hodnocení cerebrovaskulární rezervní kapacity po EC-IC bypassu pomocí TCD. *Cesk Slov Neurol N* 2009; 72/105(4): 359–363.

19. Hoeffner EG, Case I, Jain R, Gujar SK, Shah GV, Deveikis JP et al. Cerebral perfusion CT: technique and clinical applications. *Radiology* 2004; 231(3): 632–644.

20. Oku N, Matsumoto M, Hashikawa K., Moriwaki H, Okazaki Y, Seike Y et al. Carbon dioxide reactivity by consecutive technetium 99m HMPAO SPECT in patients with a chronically obstructed major cerebral artery. *J Nucl Med* 1994; 35(1): 32–40.