

Dynamické vyšetření bederní páteře pomocí magnetické rezonance – kazuistika

Dynamic Magnetic Resonance Imaging of a Lumbar Spine – a Case Report

Souhrn

Pacienti s vertebrogenními obtížemi jsou obvykle vyšetřováni pomocí magnetické rezonance (MR) pouze v nehybné poloze na zádech. Za těchto podmínek nelze dostatečně zhodnotit morfologický nálezu, neboť ten může být za různých posturálních situací odlišný. Potvrzují to výsledky vyšetření pomocí MR ve stoji nebo za dynamických podmínek, například v předklonu nebo záklonu. Vzhledem k tomu, že v současné době v České republice neexistuje možnost zobrazení pomocí MR za těchto posturálních podmínek, využíváme při MR vyšetření provokace stabilizační svalové aktivity. Pro oblast bederní páteře se nám osvědčuje hodnotit dynamické děje na MR během flexe dolních končetin proti odporu, resp. gravitaci, protože pacient neaktivuje pouze flexory kyčelních kloubů, ale i svaly stabilizující páteř. Dané vyšetření nám umožňuje posoudit hmotu a tvar disku, pohyb disku, stabilitu, resp. instabilitu, změny regionálních anatomických parametrů a v neposlední řadě i vztah disku k probíhajícím nervovým kořenům při posturálním zatížení za dynamických kaudel. Poruchy v dynamickém chování měkkotkáňových struktur během posturální zátěže jsou pak často důvodem, proč nekoreluje velikost morfologického nálezu vyšetřeného pouze vleže na zádech s obtížemi pacienta a neurologickými příznaky. Vyšetření stability pomocí dynamických MR snímků může také přispět k rozhodnutí o volbě typu operačního postupu.

Abstract

Patients with vertebrogenic problems are usually examined by magnetic resonance imaging (MRI) in the stationary, relaxed supine position only. This position, however, does not allow sufficient evaluation of morphological findings since these may vary under different postural, spine-loading situations. This has been confirmed by MRI assessment with the patient standing or by dynamic MRI assessment with the patient bending forwards or backwards. At this time, there is no MRI device in the Czech Republic that permits assessment with the patient standing or bending, so we perform MRI assessment while inducing stabilizing muscle activity. For lumbar spine evaluation, MRI analysis at the same time as hip flexion against some small resistance or just gravity proves to be spine-loading and therefore dynamic, since the patient needs to activate not only hip flexors, but also spinal stabilizers. Such an MRI assessment allows for intradiscal movement, shape measurement, and a degree of stability, allowing regional anatomical parameter measurements and analysis of disc/nerve root relationships during dynamic postural loading. Disturbed function of soft tissue structures in response to various postural situations may result in discrepancies between subjective symptoms, neurological signs, and morphological findings arising out of the static supine position. Stability analysis by means of dynamic MRI studies may also assist in determining the optimum surgical procedure for any given patient.

P. Kolář¹, J. Štulík², M. Kynčl³

FN v Motole, Praha:

¹ Klinika rehabilitace a tělovýchovného lékařství 2. LF UK v Praze

² Oddělení spondylochirurgie

³ Klinika zobrazovacích metod 2. LF UK v Praze



doc. PaedDr. Pavel Kolář, Ph.D.

Klinika rehabilitace

a tělovýchovného lékařství

2. LF UK a FN v Motole

V Úvalu 84

150 06 Praha 5

e-mail: pavel.kolar@fnmotol.cz

Přijato k recenzi: 19. 2. 2010

Přijato do tisku: 30. 3. 2010

Klíčová slova

vertebrogenní syndromy – posturální funkce – dynamická magnetická rezonance

Key words

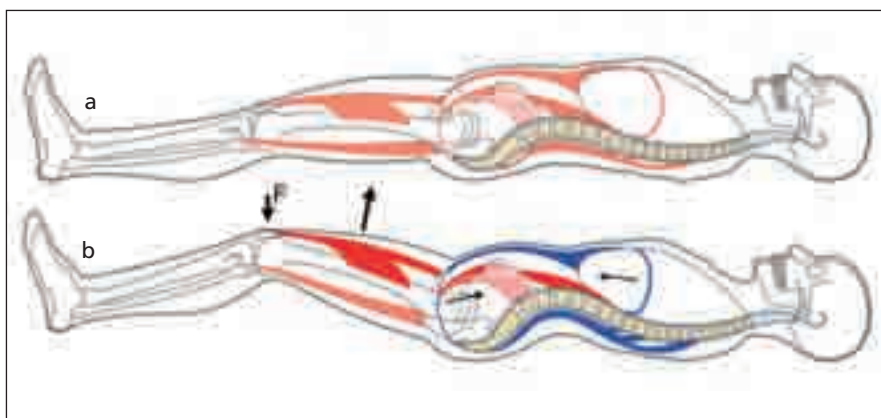
vertebrogenic syndromes – postural function – dynamic magnetic resonance imaging

Úvod

U vysokého procenta vertebrogenních onemocnění nelze stanovit spolehlivě jejich etiologii vzhledem k nedostatečně vyznačené vazbě mezi neurologickým nálezem, subjektivními obtížemi pacienta a výsledky zobrazovacích metod. Ve výsledcích zobrazovacích metod často nacházíme zřetelné strukturální nálezy, které nemají korelát v postižení nervového systému, a v řadě případů jsou jedinci i bez subjektivních obtíží [1] nebo neodpovídají jejich intenzitě. Na druhou stranu je třeba brát v úvahu i skutečnost, že u velkého množství pacientů, kteří trpí akutními či chronickými bolestmi zad nelze ani moderními zobrazovacími metodami zjistit žádné výrazné morfologické nálezy. Tyto bolesti se označují jako „nespecifické“ nebo „idiopatické“, jinými slovy bez jednoznačné příčiny. Jedním z důvodů, proč nemůžeme při obtížích pacienta nalézt odpovídající morfologický nálezy, je skutečnost, že při zobrazovacích vyšetřeních není dostatečně zhodnocen dopad posturálních funkcí. Pacienti jsou standardně vyšetřováni pomocí MR pouze v nehybné poloze na zádech. Morfologický nálezy na páteři je však za různých posturálních podmínek odlišný [2]. Potvrzují to výsledky vyšetření pomocí MR ve stoji nebo za dynamických podmínek, např. v předklonu či záklonu. Toto dynamické vyšetření (dMR) ve světě umožňují většinou otevřené MR systémy, v rozmezí síly 0,25–0,5 T permanentního magnetu, speciálně pro tato vyšetření konstruované [3].

Posturální stabilizace – vymezení pojmu

Pro vyšetření stability, resp. instability páteřních segmentů můžeme využít dMR vyšetření při posturálním zapojení svalů, tj. při posturální stabilizaci. Posturální stabilizaci chápeme jako aktivní držení segmentů těla (aktivitu zpevňující segmenty) proti působení zevních sil, ze kterých dominuje síla tíhová. Posturální stabilizace není synonymem pouze pro bipedální postoj, ale je součástí všech pohybů, a to i když se jedná pouze o pohyb dolních nebo horních končetin. Při každém pohybu segmentu těla náročném na silové působení je vždy generována kontrakční svalová síla, která je potřebná pro překonání odporu. Ta je převedena na momenty sil v pákovém segmentovém sys-

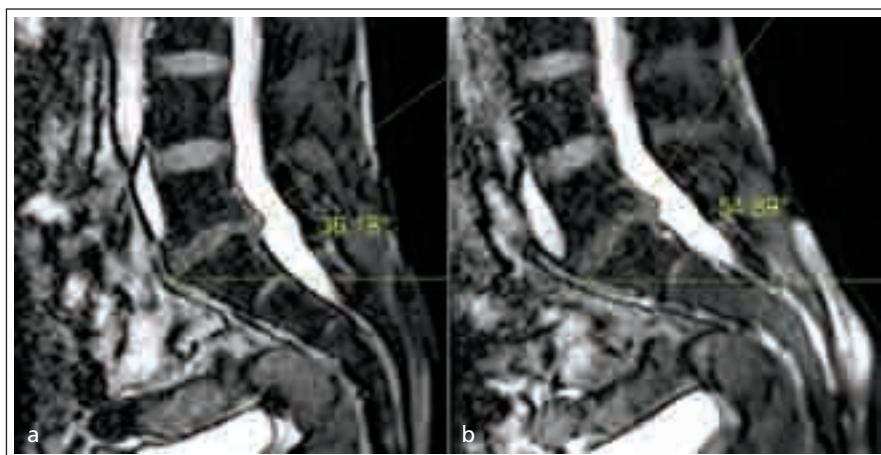


Obr. 1a, b.

a) Klidový stav v poloze vleže.

b) Flexe DKK proti gravitaci.

Vedle flexorů kyčelních kloubů (znázorněny červeně) provádějících vlastní flexi se aktivují svaly (znázorněny modře) stabilizující jejich začátky, tj. pánev a bederní páteř. Stabilizační funkce svalů za fyziologické situace znemožní pohyb a vychýlení bederních segmentů z neutrálního postavení.



Obr. 2a, b.

a) dMR, sagitální rovina, B-TFE staticky bez svalové aktivace.

b) dMR, sagitální rovina, B-TFE.

Při flexi DKK proti gravitaci. Zvětšení úhlu mezi horizontálou a linií proloženou paralelně horní krycí ploténkou S1 svědčí o posturální instabilitě.

tému lidského těla a vyvolává reakční svalové síly v celém pohybovém aparátu. Biologickým účelem této reakce je zpevnění jednotlivých pohybových segmentů, aby byla získána co nejstabilnější úponová fixace. Tím vznikají vnitřní síly působící na pohybové segmenty (v našem případě bederní páteř), které při fyziologické stabilizaci musí zachovat jejich neutrální postavení. Provedeme-li například flexi v kyčli, tak tento pohyb není možné provést bez zpevnění páteře a pánve, tj. v místě, kam se upínají začátky flexorů

kyčle (m. rectus femoris, m. iliopsoas, m. sartorius) (obr. 1a, b; 2a, b). S pohybem v segmentu (nyní míněno v kyčelním kloubu) je tak spojena aktivita extenzorů páteře a svalů zvyšujících nitrobřišní tlak (břišní svaly, bránice, pánevní dno). Touto aktivitou je v daném okamžiku znemožněn pohyb a zajištěno neutrální postavení pohybového segmentu v místě, kam se flexory kyčle upínají. V případě vychýlení segmentu od neutrálního postavení hovoříme o posturální instabilitě, která vede k nefyziologickému zatížení. Aktivace brá-

nice, břišních nebo zádových svalů časově předbíhá flexi v kyčli [4–6].

Z pohledu verifikace morfologického nálezu na páteři považujeme za zásadní provádět ve vybraných případech MR vyšetření bederní páteře, resp. celé páteře v kontextu působících sil. Silové vektory totiž významněji prokazují poruchu stability páteře, tj. mají rozhodující vliv na to, jak se nález na MR zobrazí. V zahraničí se provádí vyšetření ve stoji a jeho modifikací tj. v předklonu nebo záklonu. Vzhledem k tomu, že v současné době v ČR neexistuje možnost zobrazení pomocí MR za těchto posturálních podmínek, využíváme při MR vyšetření mírné flexe dolních končetin nad podložku, což umožňuje zhodnocení efektu vlivu vnitřních sil působících na páteř.

Vlivem nedostatečnosti stabilizačních svalů nebo poruchy stabilizační funkce vazivového aparátu se segment vychylnuje z neutrálního postavení. Vyšetřením můžeme také objektivizovat reakci meziobratlové ploténky (tzv. měkký disk, zvýraznění hernie disku či kontakt disku s kořenovou pochvou během svalové aktivity atd.). Porucha stability a dynamika v chování disku během posturální aktivity svalů pak může vysvětlit diskrepanci mezi velikostí morfologického nálezu získaného MR vyšetřením v klidu, tj. za situace bez posturálního zatížení a obtížemi udávanými pacientem.

Metodika MR vyšetření

Vyšetření provádíme pomocí magnetické rezonance Philips Achieva 3.0T X-Series. Délka přístroje je 1,57 m s vnitřní světlostí tunelu 60 cm, velikost pole FOV 50 cm a maximální hmotnost pacienta může být až 250 kg. Přístroj používá Quasar Dual – gradientový systém. Sekvence upravená pro dMR je tzv. balancovaná B-TFE sekvence o 77 vrstvách v šíři 5 nebo 11 mm. Pacient je uložen do přístroje v poloze na zádech a vyšetřen klasickým páteřním protokolem pro páteř v T2 drive a T1 vážení sagitálně a T2 v transverzální rovině pro přesnou verifikaci a lokalizaci páteřní patologie. Poté následuje dynamické vyšetření, kdy je pacient v průběhu dynamické B-TFE sagitální sekvence vyzván po 5 s trvání sekvence k symetrickému nadzdvížení obou dolních končetin o 10–15 cm nad úroveň podložky. V této volní poloze pacient vydrží po dalších 10 s. Poté je vyzván k opětovnému symetrickému položení

obou DKK zpět na podložku. Celá dynamická procedura se v tomto popsaném způsobu zopakuje dvakrát.

Kazuistika

Metodu funkčního vyšetření pomocí dynamické MR jsme použili u 31letého muže s chronickými bolestmi bederní páteře, který několik let pracoval jako stavební dělník. Přibližně pět let trpěl občasnými bolestmi bederní páteře, které se na konci září 2008 bez jednoznačné příčiny výrazně zhoršily. V průběhu 1–2 týdnů došlo k propagaci bolestí do obou hýždí a dermatomu L5 vlevo. Po dobu třech týdnů absolvoval v místě bydliště fyzioterapii, třikrát kořenový obstřík a p.o. užíval perorální analgetika a myorelaxancia. Vše bez výraznějšího efektu.

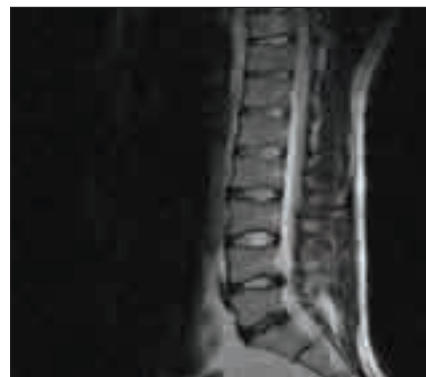V únoru 2009 byl pacient přijat k hospitalizaci na Klinikou rehabilitace a tělovýchovného lékařství ve Fakultní nemocnici v Motole. Při přijetí se bolest propagovala po laterální straně stehna a lýtka až ke kotníku vlevo, dále po zadní části stehna a někdy se objevila v pravém boku a tříse. Bolesti se akcentovaly při stoji a chůzi. Byla pozitivní Lasègueova zkouška vlevo od 20°, vpravo od 30–50°. Síla svalová byla 5/5 ve všech segmentech, reflexy L2–4 a L5–S2 symetrické, dobře výbavné, cítí taktilní v normě.

18. 2. 2009 bylo provedeno MR vyšetření (obr. 3). V nálezu byla prokázána dorzální protruze disku L4/5 vlevo s impresí na durální vak, počínající degenerativní změny disku a přilehlých obratlů v etáži L5/S1.

Vzhledem k negativnímu objektivnímu neurologickému nálezu a charakteru MR nálezu byla konziliem neurochirurga doporučena konzervativní léčba.

Během hospitalizace byla indikována individuální fyzioterapie s cílem ovlivnit posturální stabilizaci trupu a stereotyp dýchání. Pacient měl zpočátku hospitalizace výraznou úlevu po infuzní terapii s kortikoidy (aplikováno 3krát). Dále absolvoval dvakrát kaudální obstřík se steroidy a před koncem hospitalizace periradikulární obstřík pod CT kontrolou (PRT). Po jeho aplikaci došlo k ústupu bolesti lokalizované do hýždě a lýtka.

Při dimisi byla Lasègueova zkouška vlevo od 50°, vpravo volně do 90°, nadále přetrvávala porucha dynamiky páteře, nebyla možná zejména extenze bederní páteře v segmentech L4/5 a L5/S1.



Obr. 3. MR vyšetření ze dne 18. 2. 2009.

Sagitální rovina, T2/TSE. Dorzální protruze disku L4/5 vlevo s impresí na durální vak. Počínající degenerativní změny disku a přilehlých obratlů v etáži L5/S1.

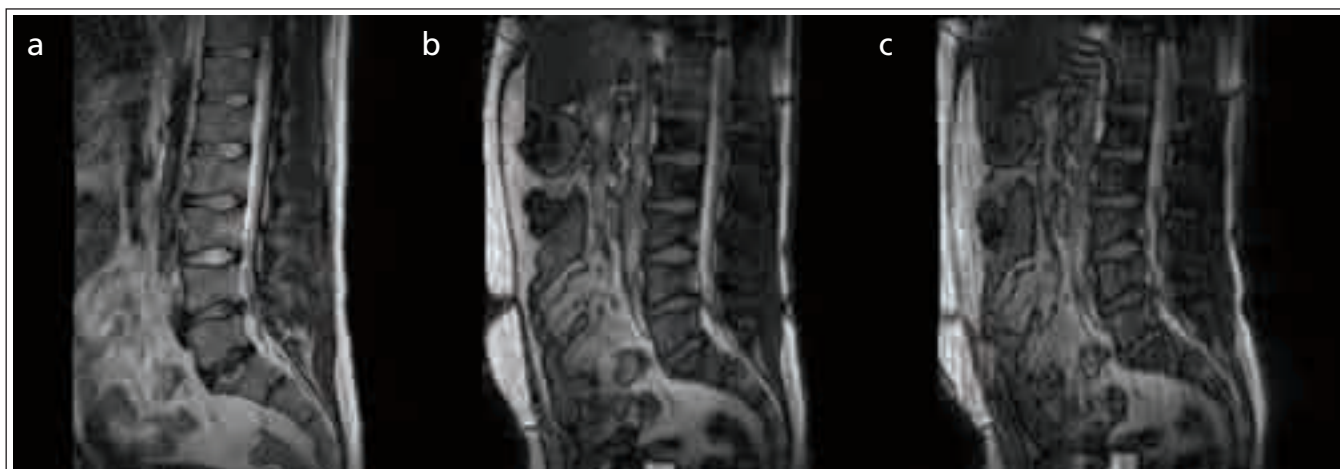V květnu 2009 byl pacient rehospitalizován pro exacerbaci potíží a k dalšímu doplnění vyšetření. Při přijetí udával bolesti v oblasti bederní páteře, levé hýždě a lýtka. Obtíže měl nejvýraznější při extenzi bederní páteře a při chůzi po rovině. Naopak nejmenší potíže vsedě a při chůzi do schodů.

Byla zjištěna hypotonie levého lýtka, v podkolení se objevil otok. Lasègueova zkouška byla vlevo pozitivní od 30°, vpravo od 70°. Pacient byl bez motorického deficitu a bez poruch cití, reflexy měl oboustranně symetrické.

22. 5. 2009 bylo provedeno EMG vyšetření: senzitivní neurografie n. suralis a n. peroneus superficialis byly oboustranně v normě. Motorické neurografie n. tibialis a n. peroneus profundus byly také oboustranně v normě, včetně F-vln. H-reflex byl oboustranně dobře výbavný s normálními parametry. Jehlová EMG byla provedena z m. tibialis anterior, peroneus longus, m. gastrocnemius (caput med.) a m. tensor fasciae latae byla také oboustranně s normálními parametry (bez patologické spontánní aktivity, normální parametry MUPs, plná kontrakční křivka).

Během hospitalizace se pokračovalo v zavedené individuální fyzioterapii. Pacient subjektivně cítil zlepšení bolestí po druhém PRT.

Při dimisi přetrvávaly bolesti v LS přechodu a propagovaly se po laterální straně stehna a lýtka levé dolní končetiny. Při delší chůzi nad 250 m byl pacient limitován bolestí.



Obr. 4a–c. MR a dMR vyšetření z dne 2. 6. 2009.

a) Sagitální rovina, MR, T2W/TSE.

Zhoršení protruze disku L4/5 vlevo s impresí na durální vak porovnáním s vyšetřením z 18. 2. 2009. Progrese spondylodegenerativních změn v etáži L5/S1.

b) Sagitální rovina, dMR, B-TFE staticky.

c) Sagitální rovina, dMR, B-TFE dynamicky.

Při zátěži provokovanou svalovou aktivací dochází k horizontalizaci sakrální kosti, lehkému zvýraznění dorzální levostranné protruze disku v úrovni L4/5 a je patrný kontakt s kořenovou pochvou L5 vlevo.

2. 6. 2009 bylo provedeno MR a dMR (obr. 4a–c). V nálezů MR došlo v porovnání s vyšetřením z 18. 2. 2009 ke zhoršení protruze disku L4/5 vlevo s impresí na durální vak. Dále došlo k progresi spondylodegenerativních změn v etáži L5/S1. Při vyšetření pomocí dMR byla během svalové aktivace patrná horizontalizace sakra a lehké zvýraznění dorzální levostranné protruze disku v úrovni L4/5. Vlivem instability byl během zátěže zaznamenán zřetelný kontakt disku s kořenovou pochvou L5 vlevo. Tento obraz nebyl detekovatelný při klidovém vyšetření.

Pro vyčerpání konzervativních postupů a pro jasný nález na zobrazovacích vyšetřeních jsme pacienta indikovali k operačnímu ošetření. 16. 8. 2009 byl pacient přijat na spondylchirurgické oddělení. Vzhledem k incipientní spondylóze v segmentu L5–S1, věku, aktivitě pacienta a prokázané instability segmentu L4/5 byla 17. 8. 2009 zvolena transligamentózní dekomprese, diskektomie a dynamická dorzální stabilizace systémem Dynesys (Zimmer) [7] segmentu L4–5. Peroperačně byla verifikována nestabilita tohoto segmentu. Ihned po operaci se bolesti levé dolní končetiny výrazně zmírily. RTG kontrola 18. 8. 2009 potvrdila správné postavení bederní páteře a fixátoru. Pacient byl 21. 8. 2008 propuštěn

do domácí péče s minimálními reziduálními klinickými obtížemi. Byl doporučen standardní rehabilitační režim. Při ambulantní kontrole 6. 10. 2009 je RTG s obrazem identickým pooperační kontrole, Dynesys in situ. V subjektivním hodnocení pacient udává mírnou parciální rekurenci bolesti levé dolní končetiny. Bolest je podobná té předoperační. Rána je zhojena per primam intentionem. Při poslední kontrole sedm měsíců po operaci pacient uvádí pouze minimální obtíže ve smyslu intermitentní bolesti v oblasti kořene L5 vlevo, pěšky ujde několik kilometrů a celkově je spokojen. Operovat by se nechal znova. Aplikovaný dynamický fixátor je na RTG v nezměněném postavení a dobře integrován.

Diskuze

Klinické vyšetření spolu se standardním RTG, CT a MR vyšetřením páteře bývá ve většině případů dostačující, a proto není nutné dynamické MR studie provádět rutinně. V některých případech nám však mohou pomoci. Pro vyhodnocování nálezů v nejasných případech nám slouží vyšetření během posturální aktivity, kdy posuzujeme nález z pohledu sil působících na lumbosakrální přechod, resp. bederní páteř. Vyšetření nám umožňuje posoudit hmotu a tvar disku, pohyb disku, sta-

bilitu, změny regionálních anatomických parametrů a v neposlední řadě i vztah disku k probíhajícím nervovým kořenům při posturálním zatížení, ale hlavně za dynamických kautel. Rozdíl v chování měkkých tkání při klidovém vyšetření a během posturálního zatížení je často důvodem, proč velikost morfologického nálezů nekoreluje se subjektivními obtížemi pacienta a neurologickými příznaky. Vyšetření pomocí dynamických MR snímků je přínosné pro posouzení výběru operačního postupu, zvláště pro odlišení pouhé prosté mikrodiskektomie nebo složitějšího výkonu s dynamickou či rigidní fixací. Mezi operačními technikami existuje celá řada možností, které je nutno individuálně zvažovat [8,9]. Prostá diskektomie je vhodná podle našeho názoru v případě výřezů disku s kořenovou distribucí obtíží, ale bez instability. V případě instability segmentu, kterou můžeme verifikovat pomocí pohybových MR studií, v případě výrazných změn ve struktuře přilehlých obratlů ve smyslu Modicových změn [10] a rovněž za přítomnosti axiálního typu bolesti je vhodné zvažovat některou z protektivních předních nebo zadních dynamických stabilizací. Rozsáhlejší spondylóza s výraznou destrukcí meziobratlové ploténky a artrózou meziobratlových kloubů je již spíše indikací k rigidní

fixaci, i když je třeba zvažovat charakter obtíží, věk pacienta, jeho aktivity a v poslední řadě kvalitu kosti.

Závěr

V nejasných případech, kdy u pacienta s bolestmi zad nekorelují subjektivní obtíže s morfologickým a neurologickým nálezem, považujeme za vhodné zvážit dynamické MR vyšetření během posturální aktivity. Nález tak posuzujeme za dynamických podmínek během působení sil na páteř. V zahraničí se provádí vyšetření ve stoji a jeho modifikacích, tj. v předklonu nebo záklonu. Vzhledem k tomu, že v současné době v ČR neexistuje možnost zobrazení pomocí MR za těchto posturálních podmínek, využíváme dynamické vyšetření pomocí MR během mírné flexe dolních končetin nad podložku po dobu

deseti sekund. To umožňuje zhodnotit reakci meziobratlových plotének, regionální anatomické poměry a stabilitu, resp. instabilitu lumbosakrálního přechodu a ostatních bederních obratlů během modifikované posturální zátěže.

Literatura

1. Allat JP. Low back pain, sciatica and lumbar intervertebral disc herniation. *Rheumatology* 1994; 23(2): 55–57.
2. Kulig K, Landel R, Powers CM. Assessment of lumbar spine kinematics using dynamic MRI: a proposed mechanism of sagittal plane motion induced by manual posterior-to-anterior mobilization. *J Orthop Sports Phys Ther* 2004; 34(2): 57–64.
3. McGregor AH, Anderton L, Gedroyc WM, Johnson J, Hughes SP. The use of interventional open MRI to assess the kinematics of the lumbar spine in patients with spondylolisthesis. *Spine* 2002; 27(14): 1582–1586.
4. Hodges PW, Gandevia SC. Changes in intra-abdominal pressure during postural and respiratory activa-

tion of the human diaphragm. *J Appl Physiol* 2000; 89(3): 967–976.

5. Hodges PW, Richardson CA. Feedforward contraction of transversus abdominis is not influenced by the direction of arm movement. *Exp Brain Res* 1997; 114(2): 362–370.

6. Sapsford R. Rehabilitation of the pelvic floor muscles utilizing trunk stabilization. *Man Ther* 2004; 9(1): 3–12.

7. Schwarzenbach O, Berlemann U, Stoll TM, Dubs G. Posterior dynamic stabilization system: DYNESYS. *Orthop Clin North Am* 2005; 36(3): 363–372.

8. Kanayama M, Togawa D, Hashimoto T, Shigenobu K, Oha F. Motion-preserving surgery can prevent early breakdown of adjacent segments: comparison of posterior dynamic stabilization with spinal fusion. *J Spinal Disord Tech* 2009; 22(7): 463–467.

9. Bothmann M, Kast E, Boldt GJ, Oberle J. Dynesys fixation for lumbar spine degeneration. *Neurosurg Rev* 2008; 31(2): 189–196.

10. Modic TM, Ross JS. Magnetic resonance imaging in the evaluation of low back pain. *Orthop Clin North Am* 1991; 22(2): 283–301.

Umělecké terapie v logopedii a sociálních službách



Mezinárodní den
kóktavosti 2010
22.–23. října 2010

U příležitosti mezinárodního dne porozumění kóktavosti si Vás dovoluujeme pozvat na odborné sympozium s názvem Umělecké terapie v logopedii a sociálních službách. Jedná se o jedinečnou akci tohoto druhu, která bude pořádána dne 22. a 23. října 2010 Občanským sdružením LOGO ve spolupráci se Soukromou klinikou LOGD s.r.o.

Program sympozia je naplněn workshopy, přednáškami a ukázkami práce s osobami s poruchou plynulosti řeči. Je již tradičním místem k setkávání odborníků, klientů a dalších zajímavých lidí.

Jistě se přijďte podívat. Každý den sympozia je akreditován AKL ČR, ČLK ČR a ČAS. Počet míst je omezen, nezmeškejte možnost včasného přihlášení!!

Nové terapie Prof. Shapira

Prof. David Shapiro, Ph.D., USA

Metody muzikoterapie u balbutiků

Felicity North, UK

Metody dramaterapie II.

Prof. PaedDr. Milan Valenta, Ph.D., ČR

Přístupy k terapii dětí,

kteří trpí kóktavostí a jejich rodičů

Willie Botterill, Elaine Kelman, UK

Prevence sociálního vyloučení u balbutiků

Ing. Jiří Horecký, B.A. (Hons), ČR

Podpora rodin s dětmi s

poruchami plynulosti řeči

PaedDr. Iлона Kejkličková, Ph.D., ČR

Přihlášky a více informací naleznete na www.denkóktavosti.cz

občanské
sdružení

LOGO • logo

