proLékaře.cz | 16.8.2025

Funkční význam pólu temporálního laloku

Functional Significance of a Temporal Lobe

Souhrn

Temporální pól je nejméně probádanou částí temporálního laloku nejen anatomicky, ale zejména z hlediska funkčního. Díky četným spojům s amygdalou a orbitofrontální korovou oblastí je funkčně přiřazován k limbickému systému. Za jednu z nejdůležitějších rolí temporálního pólu se považuje vliv na emoční a sociální procesy, včetně rozpoznávání emočního výrazu obličeje a schopnosti odvodit touhy, plány a domněnky ostatních osob – „theory of mind". Temporální póly se také podílí na řadě paměťových a řečových funkcí, např. na vybavování autobiografických vzpomínek, hledání slov pro pojmenování předmětů nebo osob. Důležitým mezníkem v mapování funkcí temporálního pólu bylo využití funkčních zobrazovacích metod, především vyšetření pozitronovou emisní tomografií a funkční magnetickou rezonancí. Bylo zjištěno, že k postižení temporálního pólu dochází u pacientů s Alzheimerovou demencí, schizofrenií či psychózou. Cílem tohoto přehledového článku je shrnutí základních poznatků o funkčním významu temporálních pólů se zaměřením na poruchy u pacientů s temporální epilepsií. Testování těchto specifických funkcí není obvykle součástí standardního neuropsychologického vyšetřovacího protokolu, ale jejich porucha může přitom významně ovlivňovat kvalitu života pacientů.

Abstract

The temporal pole is the least explored part of the temporal lobe, and not only anatomically. Its functional significance is also poorly understood. Due to the large number of connections with the amygdala and orbitofrontal cortex involved, the temporal pole is assumed to be part of the limbic system. It is involved in recognition of facial and emotional features, social-emotional empathy (theory of mind), naming of objects and persons and other memory functions, matters that are not routinely tested in neuropsychological assessment. An important expansion of knowledge of temporal pole functions has been enabled by the use of functional neuro-imaging methods, especially positron emission tomography and functional magnetic resonance. An impairment of functions associated with the temporal pole has been observed in Alzheimer's disease, schizophrenia and psychosis. The aim of this review is to summarize basic knowledge of temporal pole function in temporal lobe epilepsy patients.

J. Kotašková, P. Marusič

Neurologická klinika 2. LF UK a FN v Motole, Praha

MUDr. Jana Kotašková
Neurologická klinika
2. LF UK a FN v Motole
V Úvalu 84
150 06 Praha 5
e-mail:
jana.amlerova@seznam.cz

Přijato k recenzi: 11. 2. 2010
Přijato do tisku: 14. 4. 2010

Klíčová slova

temporální pól – epilepsie – rozpoznání emocí – sociální kognice – theory of mind

Key words

temporal pole – epilepsy – emotion recognition – social cognition – theory of mind

Podpora: GAUK 200 084/999

proLékaře.cz | 16.8.2025

Úvod

Temporální pól (TP) tvoří nejrostrálnější část spánkového laloku. Některými autory je vzhledem ke své poloze zahrnován anatomicky do perirhinálního kortexu [1], častěji je však definován jako oblast samostatná, které v tradičním Brodmannově systému odpovídá area 38. Temporální pól má šestivrstevnou laminární cytoarchitektoniku, obdobně jako izokortex. Z histologického hlediska není TP v celém rozsahu homogenní, ale je zde gradient z části rostromediální do dorzolaterální, ve kterém se laminární charakter zvýrazňuje [2]. Anatomické ohraničení TP je často diskutovaným problémem, zejména jde-li o stanovení jeho posteriorní hranice (obr. 1). Obecně lze říci, že při bazálním pohledu na temporální lalok je za TP považován úsek od vrcholu spánkového laloku k teoretickému bodu, kde se spojuje horní, střední a dolní temporální gyrus s laterálním okcipito-temporálním gyrem (dle starší nomenklatury gyrus fusiformis) [3]. Podle některých autorů je dorzální ohraničení TP také určeno průběhem arteria cerebri media ve směru k fissura Sylvii [2]. Při zobrazení magnetickou rezonancí je v koronárních řezech za hranici TP často označován temporální stonek spojující temporální a frontální lalok [4]. Funkční propojení TP je možné rozdělit na spoje dorzální, mezi TP a mediálním frontálním kortexem, a dále spoje ventrální, směřující do orbitofrontálního kortexu [5]. Díky četným spojům s hipokampálním komplexem a amygdalou je TP funkčně často označován za součást limbického systému. Porucha funkcí spojovaných s TP byla prokázána u několika etiopatogenetických jednotek. U pacientů s Alzheimerovou demencí je kognitivní deficit ovlivněn specifickými změnami v oblasti III. a IV. vrstvy kortexu TP – neuronální ztráta, neurofibrilární tangles, senilní plaky. U pacientů trpících schizofrenií byl v oblastech TP prokázán úbytek šedé hmoty, funkční význam či přímá souvislost s onemocněním však nebyla dosud objasněna [6,7]. Podle posledních experimentálních studií dochází k fyziologickým strukturálním změnám v oblasti TP také během stárnutí.

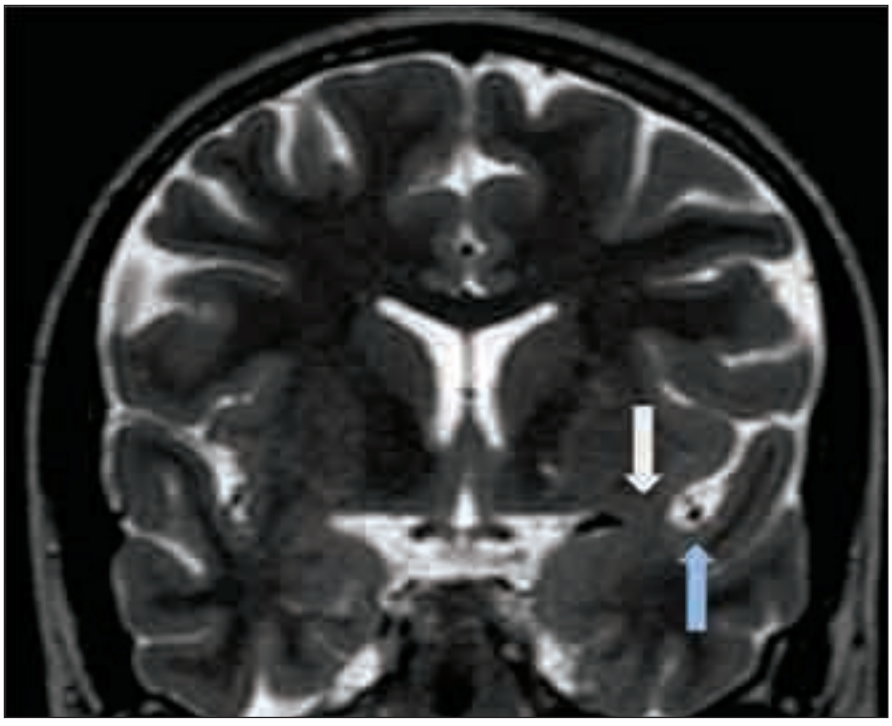

Obr. 1. Koronární řez mozkem.

T2 vážená sekvence, bílá šipka – temporální stonek, modrá šipka – a. cerebri media. Foto: archiv KZM FN v Motole, Praha.

Temporální pól a epilepsie temporálního laloku

Cílem epileptochirurgického (resekčního) výkonu je odstranění epileptogenní zóny, které povede k vymizení záchvatů. Současně by ale tímto výkonem nemělo dojít k nepřijatelnému negativnímu ovlivnění motorických, senzorických nebo kognitivních funkcí. Pro plánování rozsahu resekce je proto zásadní nejen co nejpřesnější určení lateralizace a lokalizace EZ, ale i ozřejmení jejího vztahu k oblastem funkčně významným. Pacienti s epilepsií temporálního laloku (TLE) jsou skupinou nejčastěji indikovanou k epileptochirurgickému výkonu. Rozsah resekce v oblasti spánkového laloku může být různý, od selektivní amygdalohipokampektomie až po temporální lobektomii. Nejčastěji je prováděna anteromediální temporální resekce – odstranění meziobazálních struktur a TP v rozsahu přibližně 3,5 cm. Při každém z těchto výkonů je TP buď zcela odstraněn, či dojde k jeho funkčnímu odpojení od ostatních struktur. Rozsah resekce a/nebo diskonekce je samozřejmě jedním z faktorů, který ovlivňuje pooperační neuropsychologický výsledek a možný pooperační deficit. Snahou by proto mělo být co nejpodrobnější předoperační vyšetření se zaměřením nejen na funkce jednoznačně elokventní, jakými jsou např. řeč, motorika či senzorium, ale i na funkce méně probádané, které mohou být s oblastí plánované resekce spojeny a jejichž zhoršení pooperační není sice tak nápadné, ale může být pro kvalitu života pacienta po operaci neméně významné. U některých pacientů byl po epileptochirurgickém výkonu popsán jev tzv. sociální maladaptace. Tito pacienti se nejsou schopni i přes pooperační vymizení záchvatů zařadit do normálního života. Jedním z možných vysvětlení je ztráta funkcí vázaných na TP [8].

Rutinní neuropsychologické vyšetření pacientů plánovaných k chirurgickému řešení se zaměřuje na základní paměťové, řečové a exekutivní funkce. V následujícím přehledu jsou uvedeny méně probádané funkce, které mohou mít k oblasti TP určitý vztah a jejichž posouzení by v budoucnu mohlo hrát určitou roli při plánování rozsahu resekce v této oblasti.

Funkce temporálního pólu

Z hlediska funkcí je TP nejméně prozkoumanou oblastí spánkového laloku. První práce poukazující na jeho význam, zejména na účast při sociálních a emočních procesech, vycházely z experimentů na zvířatech. V roce 1939 byla publikována studie Klüvera a Bucyho, kteří popsali změnu

proLékaře.cz | 16.8.2025

v chování opic po oboustranném odstranění spánkových laloků. U těchto zvířecích jedinců bylo pozorováno vymizení plachosti, nápadná krotkost, poruchy příjmu potravy, hypersexualita a vizuální agnozie [9]. Při selektivním podchlazení TP byl u zvířat dominujícím symptomem deficit v rozeznávání známých tváří a objektů [10]. Zkoumání funkce TP u lidí bylo po dlouhou dobu velmi omezené vzhledem k tomu, že do studií byli zahrnováni pacienti po traumatech, cévních příhodách či proběhlých zánětech. U takových subjektů nebylo možné vzhledem k charakteru léze stanovit přesné ohraničení defektu a ani vyloučit ovlivnění vzdálenějších struktur. Se zavedením funkčně zobrazovacích metod se otevřely nové možnosti pro testování funkce TP u zdravých osob. Maguire et al prokázali v několika studiích pozitronovou emisní tomografií (PET) na zdravých dobrovolnících aktivaci v oblasti TP při testování autobiografické paměti, porozumění psanému textu a při tvorbě řeči. Vyšší signál byl pozorován v levém TP a současně v přilehlých strukturách – mediální prefrontální kortex, hipokampus a parahipokampální gyrus, střední temporální gyrus. Byl-li prezentován materiál s emočním obsahem, byla vyšší aktivace na straně pravé [11]. Dalším mezníkem bylo zavedení funkční magnetické rezonance (fMR), která umožnila sledování aktivace oblastí během testování pacienta v reálném čase. Cabeza et al shrnuli význam fMR při zkoumání temporálních oblastí včetně temporopolárního kortexu a jeho propojení s prefrontálními oblastmi při využití paměťových úloh, včetně rozpoznávání tváří a emocí [12,13]. Novým příslibem ve zkoumání funkcí těchto struktur jsou studie využívající kognitivních (event-related) potenciálů, kdy je možné pomocí intrakraniálních elektrod sledovat odpověď v určitých mozkových strukturách při prezentaci např. emočního materiálu [14].

Temporální pól se významně účastní paměťových funkcí, třeba vybavování autobiografických vzpomínek a tvorby řeči, zejména pojmenování osob a předmětů [9]. Za jednu z nejdůležitějších rolí TP se považuje vliv na sociální a emoční procesy, včetně rozpoznávání známých a neznámých tváří a schopnosti odvodit touhy, plány a domněnky ostatních osob – „theory of mind" (ToM), a též empatie. Význam TP při uplatňování „theory of mind" i schopnosti empatie byl prokázán na zdravých dobrovolnících, kteří byli testováni speciální baterií testů (Cartoon test, Comics test) jako paradigmatu pro fMR aktivaci [15]. Zatímco ToM je považována za intuitivní schopnost odhadnout aktuální duševní rozpoložení druhého jedince, schopnost empatie je dána zkušenostmi, které jsou získány během života. V této práci byla prokázána společná neuronální síť pro obě tyto jednotky zahrnující mediální prefrontální kotex, temporoparietální pomezí a TP. Vyšší aktivace byla zaznamenána v pravostranných strukturách.

Zatím ne zcela prostudovanou oblastí je funkční lokalizace prostorové paměti, ve které mohou hrát temporální laloky a případně jejich póly významnou roli. Největší význam při zpracování prostorových úloh je přikládán hipokampu a parahipokampálnímu kortexu [16]. U jedinců s poškozením TP je uvažováno spíše o funkčním (diskonekčním) charakteru léze při přerušení drah nezbytných ke zpracování vizuálně-prostorového podnětu [17]. Temporální pól hraje také roli v rozpoznávání známých a neznámých tváří, objektů a hlasů a v rozeznávání emočního výrazu obličeje, jak bude uvedeno dále.

Funkční lateralizace temporálního laloku

Stupeň postižení některých funkcí závisí na tom, zda je postižen řečově dominantní či nedominantní temporální lalok. Zatímco levá hemisféra je považována za dominantní pro verbální úlohy (pojmenování předmětů, vybavení vlastních jmen, zapamatování a vybavení slov) a jednotlivé funkce jsou ve spánkovém laloku relativně přesně lokalizovány, funkce pravého (řečově nedominantního) temporálního laloku nejsou dosud takto jednoznačně definovány a předpokládané funkce nejsou většinou ani tak dobře anatomicky ohraničeny jako na straně levé.

Rozpoznání emočního výrazu tváře

Obecně je pravý temporální lalok spojován se zpracováváním podnětů neverbálních – vizuálních. Pravé hemisféře je také často přisuzován podíl na procesech emočních. V literatuře byly historicky popsány dvě teorie emoční lateralizace hemisfér [18]. Podle jedné je pravá hemisféra obecně specializována na zpracovávání emočních podnětů, nezávisle na jejich afektivní hodnotě [19]. Podle druhé teorie jsou v pravé hemisféře zpracovávány zejména podněty založené na negativních emocích, zatímco levá hemisféra je místem zpracování pozitivních vjemů [20]. Killgore et al zjistili pomocí fMR u skupiny 12 zdravých dobrovolníků, že obecně je při prezentaci emočního materiálu pravá hemisféra aktivována více než hemisféra levá a výraznější asymetrie byla pozorována při expozici negativním podnětům. Z tohoto vyplývá, že pravá hemisféra je sice pro zpracování emočních podnětů dominantní, ale vzhledem k současné aktivaci levostranných struktur nelze jednoznačně vyloučit existenci asymetrického bihemisferického neuronálního systému [18].

Na souborech pacientů s lézí amygdaly byl prokázán význam řečově nedominantní (pravostranné) amygdaly při vnímání strachu. McClelland et al testovali pomocí sady emocí Ekmana a Friesena skupinu 12 pacientů s TLE, kteří podstoupili anteromediální temporální resekci, a kontrolní soubor 10 subjektů. Pacienti byli rozděleni do dvou skupin dle začátku onemocnění na „časnou" TLE a „pozdní" TLE, hranicí byl věk 6 let. Pozorován byl horší výkon pacientů s časnou TLE, významný byl dále deficit při rozpoznání strachu oproti ostatním prezentovaným emocím. Na základě této studie vyslovili autoři hypotézu, že pro detekci strachu je nezbytný správný vývoj a funkce amygdaly, která je jinými nervovými strukturami nenahraditelná [21]. Ke stejným výsledkům došli také Schacher et al ve své fMR studii (12 pacientů s TLE, 17 kontrol) při prezentaci emočního materiálu. U pacientů s TLE pozorovali zvýšený signál kontralaterální amygdaly k místu léze, zejména při použití položek s výrazem strachu [22]. Tyto výsledky potvrdili svým výzkumem také Meletti et al, kteří porovnávali výkony při identifikaci emocí u skupiny 63 pacientů s TLE, 33 pacientů s extratemporální epilepsií a u 50 kontrolních subjektů [23]. K obdobným výsledkům došla Melletiho skupina i ve své pozdější práci z roku 2009, kde srovnávali skupinu pacientů s meziální TLE (n = 140), laterální TLE (n = 36) a zdravé kontroly (n = 50) [24]. Pacienti s časnou meziální TLE dosahovali horších výsledků oproti ostatním skupinám (pacientům s pozdní meziální TLE, laterální TLE a kontrolním subjektům), které skórovaly shodně. Oproti tomu v práci Rapcsakovy skupiny, která porovnávala výkony 63 pacientů s TLE a 80 kontrol stejnou sadou emocí, byla vyslovena domněnka, že horší

proLékaře.cz | 16.8.2025

výkon při detekci strachu je podmíněn větší obtížností prezentovaného materiálu a že jednotlivé fotografie výrazu tváře sady Ekmana a Friesena vyžadují různou schopnost detekce k určení správné emoce. V této práci selhávali v detekci strachu jak kontrolní subjekty, tak pacienti s TLE a nebyl zaznamenán rozdíl mezi výkony pacientů s pravostrannou a levostrannou TLE [25]. Ammerlaan et al poukázali na možnost horších výsledků u pacientů po resekci temporálního laloku v důsledku statického charakteru prezentovaných emocí. Ve své práci proto využili krátké video-ukázky, kde z neutrálního výrazu přecházela tvář postupně do určité emoce. Ale i při použití této metodiky dosahovali pravostranní TLE pacienti horších výsledků oproti levostranným [26].

Rozpoznání známých tváří

Řečově nedominantní temporální lalok včetně jeho TP oblasti je zřejmě také rozhodujícím místem pro rozeznávání známých tváří. Neschopnost rozpoznat známou tvář – prosopagnozie je pro pacienty v každodenním životě výrazným hendikepem. Benton a van Allen popsali již v 70. letech tři pacienty s lézí v oblasti pravého temporálního laloku v důsledku cévní mozkové příhody či proběhlé encefalitidy, kteří selhávali v identifikaci členů rodiny [27]. Bruce a Young popsali poté ve své klasické práci několikastupňový model poznávání známých tváří, předmětů a zvuků [28]. Určili celkem sedm stadií nutných k rozpoznání, zpracování a vybavení známé položky. V první fázi dochází k vytvoření „obrazového kódu", kdy je tvář obecně popsána. Z tohoto popisu se vytvoří „strukturální kód", který je podrobnější a bere v úvahu změny v úhlu pohledu, světelné podmínky, věk, účes a další proměnné. Následuje „vizuálně odvozený sémantický kód", kdy se k dané tváři přiřadí obecné vlastnosti, jako inteligence, sympatie atd. Již ke konkrétní tváři se poté přiřadí „osobně specifický kód", např. zaměstnání daného člověka, jeho přátelé. V dalším kroku se k dané tváři přiřadí jméno a výraz tváře – „emoční kód". Výstupem této analýzy tváře je vytvoření „řečového kódu", tedy pojmenování dané osoby. Z tohoto propojení identifikace vizuálního podnětu a jeho následného pojmenování lze vysvětlit různý typ selhávání při identifikaci tváří v závislosti na straně léze. Pacienti s pravostrannou TLE nejsou schopni odlišit známou tvář od neznámé, zatímco pacienti s levostrannou lézí typicky identifikují známou osobu, ale často si nevybaví její jméno [8,29]. Glosser et al otestovali tuto hypotézu na souboru 63 pacientů s TLE v porovnání s 10 kontrolami. Prezentovány byly barevné fotografie známých osobností ze světa politiky, kultury a sportů. Výkony pacientů byly obecně horší oproti kontrolním subjektům. U levostranných TLE byl zaznamenán horší skór v pojmenování osoby, kterou ale pacienti správně identifikovali jako známou. U pravostranných TLE byl větší počet pacientů, kteří vůbec nepoznali, že jde o známou osobu. Pokud ji však označili, bylo její pojmenování správné. Vuilleumier et al se ve své práci zabývali obrácenou situací. U pacientky s lézí v levostranném temporálním laloku v důsledku venózního infarktu popsali zvýšenou tendenci považovat neznámou osobu za známou a tento jev označili jako „hyperfamiliaritu" [30]. Další práce uváděly jako možnou příčinu této poruchy nerovnováhu mezi vzájemným funkčním propojením obou hemisfér s relativní hyperaktivitou pravého temporálního laloku zodpovědného za identifikaci tváře jako známé [31,32].

Sociální kognice

Význam nedominantní amygdaly a jejího funkčního propojení s TP byl prokázán také při vyhodnocování emočního výrazu v rámci schopnosti empatie a aktuálního úsudku o dané osobě. V práci Todorova a Olsonové je srovnáván výkon tří pacientů s lézí v levostranném hipokampu (jeden pacient s čistou lézí hipokampu, dva s lézí hipokampu, amygdaly a TP) a 31 kontrol (subjekty rozděleny dle věku na mladé a staré, není udána věková hranice). Úkolem testovaných jedinců bylo označit prezentovanou osobu jako důvěryhodnou či nedůvěryhodnou na základě fotografie a popisu chování. U kontrolního souboru nebyl popsán vliv věku na schopnost emočního učení. Pacienti s lézí v oblasti levostranné amygdaly v tomto úkolu skórovali hůře ve srovnání s pacientem s lézí v hipokampu a s kontrolními subjekty [33].

S TP je spojována také schopnost empatie a emočního vcítění – „theory of mind" (ToM). Dle některých autorů je neuronální síť pro sociálně emoční procesy lokalizována do posteriornějších oblastí, než je TP, a to do temporoparietálního pomezí s napojením na mediální prefrontální a parietální kortex [34]. Při hodnocení emočního vcítění a schopnosti empatie dosahovali pacienti s pravostrannou TLE horších výsledků než pacienti s TLE vlevo [29]. Tento deficit je velmi častý u pacientů s lézí v přední části spánkového laloku, tedy v TP. Schacher et al otestovali schopnost emočního vcítění na skupině 54 pacientů (27 s meziální TLE před operačním výkonem nebo po něm, 27 s extratemporální epilepsií) a skupině 12 kontrol pomocí „faux-pas" testu. V tomto testu jsou subjektům prezentovány příběhy obsahující jasné společenské pochybení (faux-pas) a cílem je jeho identifikace, která je ověřována sérií otázek. Výkony pacientů v tomto souboru byly horší oproti kontrolám, nebyl nalezen žádný rozdíl mezi výkony pacientů před operací a po ní. Pravostranní TLE dosahovali nižších skórů ve srovnání s levostrannými [8]. Význam nedominantního spánkového laloku v sociální kognici potvrzují ve svém přehledovém článku také Kirsch et al. Dlouhotrvající TLE stejně tak jako resekční výkon v oblasti TL může způsobit poškození neuronální sítě nezbytné pro emočně-sociální procesy a výrazně snižovat kvalitu života [35].

Závěr

TP je klíčovou strukturou pro řadu kognitivních funkcí, které nejsou součástí rutinního neuropsychologického testování. V posledních letech je výzkum TP v popředí zájmu, zejména díky novým možnostem v oblasti funkčních zobrazovacích metod. Obecně je nedominantní TP zapojen při zpracování vizuálně-emočních podnětů, zatímco dominantní TP je nezbytný pro úlohy verbální. V řadě případů byla prokázána bitemporální reprezentace funkcí vyžadující součinnost obou TP a jejich spojů. Za jednu z nejdůležitějších rolí TP se považuje vliv na sociální a emoční procesy, včetně rozpoznávání známých a neznámých tváří, rozlišení emočního výrazu obličeje a schopnosti odvodit touhy, plány a domněnky ostatních osob a empatie [36]. V souvislosti s pacienty s TLE je zkoumání funkcí spojovaných s TP důležité vzhledem k možnému pooperačnímu poškození. U řady pacientů, u kterých se operačním řešením docílí vymizení záchvatů, nedojde k současně očekáva-

proLékaře.cz | 16.8.2025

nému zvýšení sociálně-ekonomického postavení ve společnosti – přetrvává sociální maladaptace [9]. Příčiny jsou pravděpodobně komplexní povahy, ale jedním ze zvažovaných aspektů by mohl být podíl specifického psychického deficitu. Role TP se podle posledních výzkumů zdá být v této problematice nezanedbatelná [37]. Předoperační vyšetření pacientů s TLE by měla podrobně zmapovat funkční rezervu resekovaných oblastí a kapacitu nejen elokventních zón tak, aby bylo možné naplánovat každému pacientovi resekci „na míru" [38].

Literatura

1. Lavenex P, Suzuki WA, Amaral DG. Perirhinal and parahippocampal cortices of the macaque monkey: Intrinsic projections and interconnections. J Comp Neurol 2004; 472(3): 371–394.

2. Blaizot X, Mansilla F, Insausti AM, Constans JM, Salinas-Alamán A, Pró-Sistiaga P et al. The Human Parahippocampal Region I. Temporal Pole Cytoarchitectonic and MRI Correlation. Cereb Cortex. In press 2010.

3. Chabardès S, Kahane P, Minotti L, Hoffmann D, Benabid AL. Anatomy of the temporal pole region. Epileptic Disord 2002; 4 (Suppl 1): S9–S15.

4. Kier EL, Staib LH, Davis LM, Bronen RA. MR imaging of the temporal stem: anatomic dissection tractography of the uncinate fasciculus, inferior occipitofrontal fasciculus, and Meyer's loop of the optic radiation. AJNR Am J Neuroradiol 2004; 25(5): 677–691.

5. Morecraft RJ, Geula C, Mesulam MM. Cytoarchitecture and neural afferents of orbitofrontal cortex in the brain of the monkey. J Comp Neurol 1992; 323(3): 341–358.

6. Benedetti F, Bernasconi A, Bosia M, Cavallaro R, Dallaspezia S, Falini A et al. Functional and structural brain correlates of theory of mind and empathy deficits in schizophrenia. Schizophr Res 2009; 114(1–3): 154–160.

7. Mier D, Sauer C, Lis S, Esslinger C, Wilhelm J, Gallhofer B et al. Neuronal correlates of affective theory of mind in schizophrenia out-patients: evidence for a baseline deficit. Psychol Med. In press 2010.

8. Schacher M, Winkler R, Grunwald T, Kraemer G, Kurthen M, Reed V et al. Mesial temporal lobe epilepsy impairs advanced social cognition. Epilepsia 2006; 47(12): 2141–2146.

9. Olson IR, Plotzker A, Ezzyat Y. The Enigmatic temporal pole: a review of findings on social and emotional processing. Brain 2007; 130 (Pt 7): 1718–1731.

10. Horel JA, Pytko-Joiner DE, Voytko ML, Salsbury K. The performance of visual tasks while segments of the inferotemporal cortex are suppressed by cold. Behav Brain Res 1987; 23(1): 29–42.

11. Maguire EA, Frith CD, Morris RG. The functional neuroanatomy of comprehension and memory: the importance of prior knowledge. Brain 1999; 122 (Pt 10): 1839–1850.

12. Cabeza R, Nyberg L. Imaging cognition II: An empirical review of 275 PET and fMRI studies. J Cogn Neurosci 2000; 12(1): 1–47.

13. Cabeza R, Nyberg L. Neural bases of learning and memory: functional neuroimaging evidence. Curr Opin Neurol 2000; 13(4): 415–421.

14. Brazdil M, Roman R, Urbanek T, Chladek J, Spok D, Marecek R et al. Neural correlates of affective picture processing – a depth ERP study. Neuroimage 2009; 47(1): 376–383.

15. Völlm BA, Taylor AN, Richardson P, Corcoran R, Stirling J, McKie S et al. Neuronal correlates of theory of mind and empathy: a functional magnetic resonance imaging study in a nonverbal task. Neuroimage 2006; 29(1): 90–98.

16. Bohbot VD, Kalina M, Stepankova K, Spackova N, Petrides M, Nadel L. Spatial memory deficits in patients with lesions to the right hippocampus and to the right parahippocampal cortex. Neuropsychologia 1998; 36(11): 1217–1238.

17. Glikmann-Johnston Y, Saling MM, Chen J, Cooper KA, Beare RJ, Reutens DC. Structural and functional correlates of unilateral mesial temporal lobe spatial memory impairment. Brain 2008; 131 (Pt 11): 3006–3018.

18. Killgore WD, Yurgelun-Todd DA. The right-hemisphere and valence hypotheses: could they both be right (and sometimes left)? Soc Cogn Affect Neurosci 2007; 2(3): 240–250.

19. Seidenberg M, Griffith R, Sabsevitz D, Moran M, Haltiner A, Bell B et al. Recognition and identification of famous faces in patients with unilateral temporal lobe epilepsy. Neuropsychologia 2002; 40(4): 446–456.

20. Ahern GL, Schwartz GE. Differential lateralization for positive versus negative emotion. Neuropsychologia 1979; 17(6): 693–698.

21. McClelland S 3rd, Garcia RE, Peraza DM, Shih TT, Hirsch LJ, Hirsch J et al. Facial emotion recognition after curative nondominant temporal lobectomy in patients with mesial temporal sclerosis. Epilepsia 2006; 47(8): 1337–1342.

22. Schacher M, Haemmerle B, Woermann FG, Okujava M, Huber D, Grunwald T et al. Amygdala fMRI lateralizes temporal lobe epilepsy. Neurology 2006; 66(1): 81–87.

23. Meletti S, Benuzzi F, Rubboli G, Cantalupo G, Stanzani Maserati M, Nichelli P et al. Impaired facial emotion recognition in early-onset right mesial temporal lobe epilepsy. Neurology 2003; 60(3): 426–431.

24. Meletti S, Benuzzi F, Cantalupo G, Rubboli G, Tassinari CA, Nichelli P. Facial emotion recognition impairment in chronic temporal lobe epilepsy. Epilepsia 2009; 50(6): 1547–1559.

25. Rapcsak SZ, Galper SR, Comer JF, Reminger SL, Nielsen L, Kaszniak AW et al. Fear recognition deficits after focal brain damage: a cautionary note. Neurology 2000; 54(3): 575–581.

26. Ammerlaan EJ, Hendriks MP, Colon AJ, Kessels RP. Emotion perception and interpersonal behavior in epilepsy patients after unilateral amygdalohippocampectomy. Acta Neurobiol Exp (Wars) 2008; 68(2): 214–218.

27. Benton AL, van Allen MW. Prosopagnosia and facial discrimination. J Neurol Sci 1972; 15(2): 167–172.

28. Bruce V, Young A. Understanding face recognition. Br J Psychol 1986; 77 (Pt 3): 305–327.

29. Glosser G, Salvucci AE, Chiaravalloti ND. Naming and recognizing famous faces in temporal lobe epilepsy. Neurology 2003; 61(1): 81–86.

30. Vuilleumier P, Mohr C, Valenza N, Wetzel C, Landis T. Hyperfamiliarity for unknown faces after left lateral temporo-occipital venous infarction: a double dissociation with prosopagnosia. Brain 2003; 126 (Pt 4): 889–907.

31. Gonsalves BD, Kahn I, Curran T, Norman KA, Wagner AD. Memory strength and repetition suppression: multimodal imaging of medial temporal cortical contributions to recognition. Neuron 2005; 47(5): 751–761.

32. Bowles B, Crupi C, Mirsattari SM, Pigott SE, Parrent AG, Pruessner JC et al. Impaired familiarity with preserved recollection after anterior temporal-lobe resection that spares the hippocampus. Proc Natl Acad Sci U S A 2007; 104(41): 16382–16387.

33. Todorov A, Olson IR. Robust learning of affective trait associations with faces when the hippocampus is damaged, but not when the amygdala and temporal pole are damaged. Soc Cogn Affect Neurosci 2008; 3(3): 195–203.

34. Mitchell JP. Inferences about mental states. Philos Trans R Soc Lond B Biol Sci 2009; 364(1521): 1309–1316.

35. Kirsch HE, Grossman M. Tracing the roots and routes of cognitive dysfunction in epilepsy. Neurology 2008; 71(23): 1854–1855.

36. Adolphs R. The social brain: neural basis of social knowledge. Annu Rev Psychol 2009; 60: 693–716.

37. Borod JC, Haywood CS, Koff E. Neuropsychological aspects of facial asymmetry during emotional expression: a review of the normal adult literature. Neuropsychol Rev 1997; 7(1): 41–60.

38. Leijten FS, Alpherts WC, Van Huffelen AC, Vermeulen J, Van Rijen PC. The effects on cognitive performance of tailored resection in surgery for nonlesional mesiotemporal lobe epilepsy. Epilepsia 2005; 46(3): 431–439.