proLékaře.cz | 14.7.2025

Unilaterální hypoplazie bazálních ganglií u pacientky s epilepsií – kazuistika

Unilateral Basal Ganglia Hypoplasia in a Patient with Epilepsy – a Case Report

Souhrn

U dosud popsaných lézí bazálních ganglií (BG) byly až na jednu výjimku popsány příznaky motorického postižení, behaviorální abnormity nebo porucha řeči. Nyní prezentujeme druhý případ pacienta s unilaterální hypoplazií BG (v našem případě pacientka s lézí BG vpravo) bez motorických abnormit, který současně trpěl temporální epilepsií. Lze předpokládat lézi BG v časných fázích maturace mozku, kdy se ještě může uplatnit neuronální plasticita, a tím schopnost zachovat intaktní motorické funkce. Při hypoplazii BG lze dále předpokládat nedostatečné uplatnění inhibičního vlivu BG na šíření epileptické aktivity a usnadnění rozvoje klinického obrazu temporální epilepsie.

Abstract

The occurrence of a larger basal ganglia lesion without motor disorder, behavioural abnormality or disturbance of speech is exceedingly rare; only one case appears in the relevant literature. We report a second case of a patient with unilateral hypoplasia of the basal ganglia without motor impairment, who suffered from temporal lobe epilepsy. We hypothesize damage to the right basal nuclei at an early stage in the development of the brain. Neuronal plasticity at this stage of development might have been responsible for the normal motor function acquired. We also hypothesize that the basal ganglia have a weak inhibitory effect on the further spread of epileptic activity, which might have helped facilitate the development of temporal lobe epilepsy.

M. Kaiserová[1], E. Čecháková[2], R. Mařák[3], M. Šmídová[4], K. Farníková[1], P. Kaňovský[1]

FN Olomouc:

[1] Centrum pro diagnostiku a léčbu neurodegenerativních onemocnění, Neurologická klinika LF UP v Olomouci

[2] Radiologická klinika LF UP v Olomouci

[3] Centrum pro epilepsie, Neurologická klinika LF UP v Olomouci

[4] Oddělení klinické psychologie

✉ MUDr. Michaela Kaiserová
Neurologická klinika
LF UP a FN Olomouc
I. P. Pavlova 6
775 20 Olomouc
e-mail:
michaela.kaiserova@fnol.cz

Přijato k recenzi: 16. 12. 2009
Přijato do tisku: 14. 4. 2010

Klíčová slova

bazální ganglia – motorické funkce – epilepsie temporálního laloku

Key words

basal ganglia – motor function – temporal lobe epilepsy

proLékaře.cz | 14.7.2025

Úvod

Doposud nebylo popsáno mnoho případů jednostranné izolované léze bazálních ganglií (BG) postihující současně nucleus caudatus i nucleus lentiformis. Bhatia a Marsden roku 1994 shrnuli do té doby publikované případy [1], u všech těchto byly popisovány příznaky motorické, behaviorální či poruchy řeči. Z extrapyramidových motorických příznaků se jednalo o dystonii, choreu či balizmus, v téměř všech případech kontralaterálně ke straně léze, u části pacientů byla přítomna i kontralaterální centrální hemiparéza.

Později byly publikovány i práce hodnotící neurologický deficit po pre- nebo perinatální lézi mozku zasahující do oblasti BG. Jsou popsány dva případy poškození pravostranných bazálních ganglií způsobené pravděpodobně amniocentézou v 17. týdnu těhotenství [2], u obou dětí byla přítomna centrální hemiparéza, okohybné poruchy a behaviorální abnormality. Jiná práce sledovala vývoj dětí narozených v termínu, s cerebrálním infarktem prokázaným na neonatálním MR mozku [3]. Některé z dětí, u nichž byla v různém rozsahu postižena BG na jedné straně a u kterých byl v neonatálním období normální neurologický nález, nevykazovalo ani do šesti let věku známky motorického či kognitivního deficitu. Bohužel ale zatím nemáme zprávy o vývoji těchto dětí v dalších letech.

V literatuře existuje i ojedinělá zpráva o téměř úplné absenci levostranných bazálních ganglií bez prokázaných extrapyramidových motorických abnormit u pacienta s refrakterní epilepsií [4]. Autoři předpokládají vaskulární inzult postihující BG v raném stadiu vývoje plodu, vzhledem k zachované capsula interna ještě před vytvořením pyramidové dráhy, tedy před 8. gestačním týdnem. Zachované motorické funkce vysvětlují možným vytvořením či zachováním již vytvořených drah jdoucích z kortexu postižené hemisféry do kontralaterálního striata a dále spoji mezi kontralaterálním globus pallidus internus a ipsilaterálním thalamem/tegmentem (existence obou těchto spojení byla experimentálně prokázána na zvířecích modelech [5,6]). Autoři také nevylučují možné spojení kontralaterálního (intaktního) striata se zbytky ipsilaterálních výstupních jader a jádrem subthalamickým. Ve své práci pak toto ilustrovali hypotetickým grafem zapojení zachovaných struktur v motorických okruzích. Nicméně musíme mít na paměti, že mechanizmy zjištěné u zvířecích modelů nemusí být ve stejném rozsahu přítomny také u lidí.

Kazuistika

Pacientka, 48 let, pravačka, byla neurologicky sledována od 19 let věku, kdy se u ní poprvé manifestovala epilepsie. Matce bylo při narození pacientky 36 let, před jejím narozením prodělala několik spontánních potratů. Těhotenství, porod a poporodní adaptace pacientky byly bez komplikací. V anamnéze neudávala žádná závažná onemocnění kromě pádu s úderem do hlavy v šesti letech. O této události ale bohužel bližší informace nemáme. První epileptický záchvat prodělala v 19 letech věku, po porodu prvního dítěte. Byla zahájena léčba kombinovaným antiepileptikem (fenytoin v kombinaci s fenobarbitalem). Při této terapii byla pacientka dlouhodobě bez epileptických záchvatů, antiepileptická medikace mohla být tedy po několika letech vysazena. Od 43 let byl ale zaznamenán abúzus alkoholu pro problémy v osobním životě, epileptické záchvaty se objevily znovu. Opět byla nasazena antiepileptická medikace. V posledních dvou letech pacientka udává již plnou abstinenci, záchvaty ale stále i přes léčbu přetrvávají (terapeuticky byly v monoterapii či kombinaci zkoušeny fenytoin, valproát, lamotrigin, levetiracetam, topiramát, pregabalin, karbamazepin, zonisamid). Nicméně dlouhodobě špatná kompenzace epilepsie byla způsobena zčásti i díky non-compliance a nedodržování protizáchvatového režimu. U pacientky se jedná o epileptické paroxyzmy parciální s komplexní symptomatologií s ojedinělou sekundární generalizací, opakující se s frekvencí několikrát do měsíce, často bývá i kumulace více záchvatů v průběhu jednoho dne.

V březnu 2009 byla pacientka hospitalizována na naší klinice právě pro nakupení epileptických paroxyzmů výše popsaného typu.

V objektivním neurologickém nálezu byla svalová síla v normě, šlachookosticové reflexy symetricky výbavné, iritační i zánikové pyramidové jevy nevýbavné, taxe a diadochokinéza v normě. Vyšetření hlavových nervů bylo bez patologie. Svalový tonus byl v klidu bilaterálně v normě, pouze při aktivaci levé horní končetiny došlo k mírnému zvýšení tonu na druhostranné horní končetině. Řeč a intonace byly v normě, stejně tak i mimika. Tapping a jemná motorika bilaterálně v normě, nebyly přítomny známky žádné z extrapyramidových dyskinetických poruch (třes, chorea, balizmus, dystonie či tik). V Rombergově zkoušce pacientka mírně titubovala kolem osy, jinak byly stoj a chůze bez abnormit. Při klinickém vyšetření jsme kladli důraz také na posouzení kortikálních funkcí, pacientka nejevila známky afázie, agrafie, alexie, apraxie, agnozie.

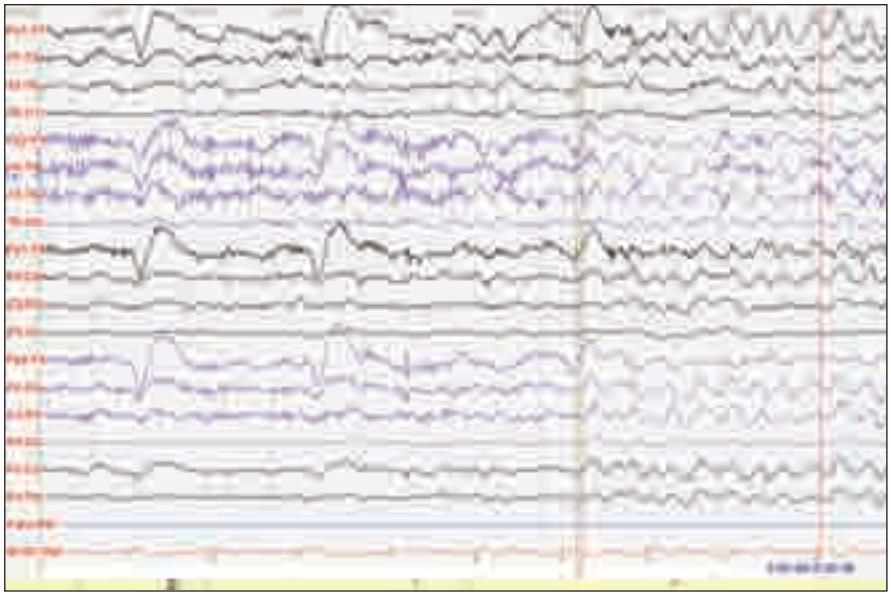

Obr. 1. Na iktálním EEG (počátek záchvatu) je patrný rozvoj rytmické delta aktivity oboustranně frontotemporálně s jasnou pravostrannou převahou.

proLékaře.cz | 14.7.2025

Paměť a kognitivní funkce byly dále podrobněji vyšetřeny neuropsychologem za použití těchto testů: Wechslerova paměťová škála, Wechslerova inteligenční škála, Bentonův vizuálně-retenční test, Trail making test, Test verbální fluence. Vyšetření prokázalo intelektový potenciál při dolní hranici širší normy, nebyl zaznamenán signifikantní pokles performační složky IQ, který bývá přítomen u rozsáhlejších pravostranných lézí mozku. Mnestické funkce se nacházely v pásmu slabého podprůměru s oslabením krátkodobé paměti ve všech složkách. Byla popsána hypoprosexie, slabší schopnost verbální fluence s oslabením slovní výbavnosti, pomalejší psychomotorické tempo. Výkony v testech kognitivních schopností poukazovaly na mírný kognitivní deficit. Emotivita pacientky byla vyrovnaná, bez výraznější anxiety, bez depresivní symptomatiky.

Byla provedena EEG studie včetně záznamu po spánkové deprivaci a video-EEG monitorování. V interiktálním EEG byl popsán abnormní graf pro pomalejší, ale reaktivní pozadí, s naznačeným ložiskem nespecifické aktivity temporálně vpravo. Při video-EEG monitorování byl zachycen záchvat parciální s komplexní symptomatologií, s oroalimentárními automatizmy, bez následné sekundární generalizace. Na iktálním EEG byla popsána rytmická delta aktivita nad oběma hemisférami frontotemporálně s pravostrannou převahou (obr. 1).

Dále byla provedena MR mozku v sekvencích T1, T2 a FLAIR. Radiolog popsal zcela nediferencovatelné nucleus caudatus vpravo, chybění části globus pallidus a větší části putamen vpravo, v rostrální části putamen byla popsána pseudocystická léze. Dále byla popsána atrofie pravého frontálního laloku, rozšíření frontálního a temporálního rohu pravé postranní komory, III. mozková komora byla symetrická. Popsány byly i menší rozměry pravostranného hipokampu a thalamu. Substantia nigra a capsula interna v oblasti předního i zadního raménka byly bilaterálně symetrické, stejně tak nucleus ruber (obr. 2, 3).

Diskuze

Jak je z předchozích kazuistik a ojedinělých souborů zřejmé, jednostranná (i rozsáhlá) léze bazálních ganglií nemusí ještě nutně znamenat vznik klinicky manifestního extrapyramidového syndromu. U naší pacientky bylo z extrapyramidových příznaků přítomno pouze lehké zvýšení tonu stejnostranné horní končetiny při aktivaci druhostranné končetiny. Význam našeho sdělení vidíme hlavně v tom, že jde o teprve druhý podobný publikovaný případ pacienta s jednostrannou absencí bazálních ganglií, který nevykazoval zjevný motorický deficit a který zároveň trpěl epilepsií.

Pokud bychom akceptovali hypotetický model zapojení struktur motorických okruhů při unilaterální hypoplazii bazálních ganglií navržený Kellinghausem et al [4] a aplikovali ho na naši pacientku, nabízelo by se tvrzení, že zachování motorických funkcí závisí především na době vzniku postižení. Jak u Kellinghausova pacienta, tak i u naší pacientky lze vzhledem k bilaterálně zachované capsula interna a absenci příznaků léze pyramidové dráhy předpokládat, že ke vzniku postižení došlo v raném stadiu embryonálního vývoje. Získání a zachování extrapyramidových motorických funkcí by pak bylo možno vysvětlit neuronální plasticitou v této fázi maturace mozku.

Nepřítomnost fatické poruchy u pacientky bychom mohli objasnit tím, že téměř u všech praváků je dominantní levá hemisféra, tedy ta, která u naší pacientky zůstala intaktní. Stejně tak bychom mohli vysvětlit i nepřítomnost alexie, agrafie, apraxie, agnozie.

Psychologickým vyšetřením byl prokázán mírný kognitivní deficit, k jeho přesné příčině se ale vzhledem k anamnéze několikaletého abúzu alkoholu nelze blíže vyjádřit. Bohužel není k dispozici psychologické vyšetření z dřívější doby.

V další rozvaze se nabízí i otázka, do jaké míry mohou zmenšené rozměry určitých částí mozku popsané u naší pacientky souviset s manifestací jejích epileptických záchvatů. V literatuře existují studie hodnotící změny v BG u pacientů s epilepsií temporálního laloku (TLE) – některé sledují velikost jednotlivých částí BG na MR mozku [7,8], jiné se zaměřují spíše na funkci těchto struktur [9,10].

Volumometricky byl u pacientů s TLE nejprve zkoumán hipokampus, jako struktura s předpokládanou rolí v iniciaci a propagaci tohoto typu epileptických záchvatů. Byla opakovaně popsána atrofie především ipsilaterálně, dále byla prokázána souvislost tíže atrofie ipsilaterálního hipokampu s délkou trvání TLE [7,8]. Další výzkum se při hodnocení změn velikosti jednotlivých struktur mozku u pacientů TLE zaměřil i na extrahipokampální, subkortikální struktury. Pulsipher et al ve své studii hodnotí velikost hipokampu, nucleus caudatus, thalamu, putamen a corpus callosum. Tyto části mozku autoři vybrali po zhodnocení předchozích studií, ve kterých byla měřena velikost

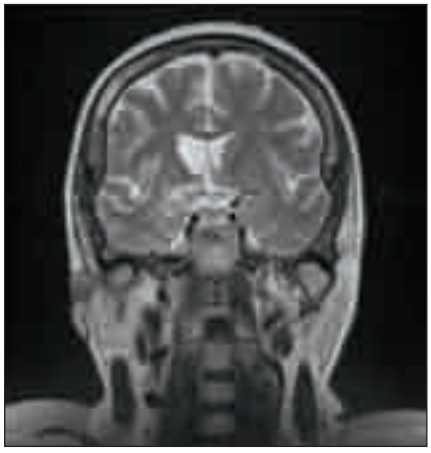

Obr. 2. Na MR mozku v T2 zobrazení je patrna v levostranných bazálních gangliích pravidelná konfigurace a intenzita signálu, vpravo je pouze naznačena drobná část putamen, další ganglia nejsou již diferencovatelná. Dále je patrné rozšíření frontálního rohu pravé postranní komory a atrofie pravého frontálního laloku.

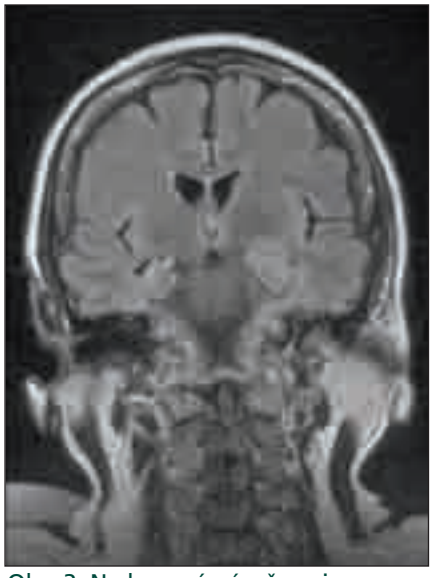

Obr. 3. Na koronárním řezu je patrna hypotrofie pravostranného hipokampu.

proLékaře.cz | 14.7.2025

struktur s předpokládaným podílem na iniciaci, modulaci a/nebo propagaci temporálních epileptických záchvatů [9]. Redukce velikosti byla zaznamenána u všech výše uvedených částí mozku, nejčastěji pak u ipsilaterálního hipokampu, corpus callosum a bilaterálně u thalamu (s predominancí ipsilaterálně). U naší pacientky byly prokázány menší rozměry ipsilaterálního hipokampu, thalamu, nucleus caudatus i putamen, což je v korelaci s publikovanými údaji (obr. 2, 3).

Dále se v souvislosti s TLE předpokládá inhibiční vliv BG na šíření epileptické aktivity. Bylo zjištěno, že i ve stavu, kdy téměř celý kortex generuje synchronní epileptickou aktivitu se ve striatu v EEG objeví pouze asynchronní pomalé vlny [10]. Epileptická aktivita nebyla v BG registrována u žádného z vyšetřovaných pacientů. Autoři předpokládají desynchronizační působení BG na epileptické výboje, čímž se zabrání dalšímu šíření epileptické aktivity. Tuto myšlenku podporuje i popsaný případ bilaterální alterace striata (objektivně dokumentované hyperintenzním signálem v BG v T2 vážených sekvencích MR mozku) u pacienta po opakovaných parciálních komplexních epileptických záchvatech s ojedinělou sekundární generalizací [11]. S odvoláním na výše zmíněná data bychom tedy mohli předpokládat, že inzult v embryonální fázi vývoje naší pacientky způsobil nejen hypoplazii BG, zjištěnou na MR mozku, ale také funkční alteraci BG, a tedy i usnadnění šíření epileptické aktivity a rozvoj klinického obrazu TLE.

Závěr

Předkládaná kazuistika demonstruje, že i rozsáhlé unilaterální poškození BG nemusí ještě nutně znamenat vznik klinicky manifestního extrapyramidového syndromu. Toto bude pravděpodobně závislé na době vzniku léze. V časných stadiích maturace mozku se nejspíše ještě může uplatnit neuronální plasticita, a tím i schopnost zachovat intaktní motorické funkce. Léze BG může mít i souvislost s manifestací TLE, kdy se nedostatečně uplatní inhibiční vliv BG na šíření epileptické aktivity.

Literatura

1. Bhatia KP, Marsden CD. The behavioural and motor consequences of focal lesions of the basal ganglia in man. Brain 1994; 117 (Pt 4): 859–876.

2. DeLong GR. Mid-gestation right basal ganglia lesion: clinical observations in two children. Neurology 2002; 59(1): 54–58.

3. Mercuri E, Barnett A, Rutherford M, Guzzetta A, Haataja L, Cioni G et al., Neonatal cerebral infarction and neuromotor outcome at school age. Pediatrics 2004; 113 (1): 95–100.

4. Kellinghaus C, Montgomery E, Neme S, Ruggieri P, Lüders HO. Unilateral absence of the basal ganglia plus epilepsy without motor symptoms. Neurology 2003; 60(5): 870–873.

5. Hazrati LN, Parent A. Contralateral pallidothalamic and pallidotegmental projections in primates: an anterograde and retrograde labeling study. Brain Res 1991; 567(2): 212–223.

6. Christensen J, Sørensen JC, Ostergaard K, Zimmer J. Early postnatal development of the rat corticostriatal pathway: an anterograde axonal tracing study using biocytin pellets. Anat Embryol (Berl) 1999; 200(1): 73–80.

7. Tasch E, Cendes F, Li LM, Dubeau F, Andermann F, Arnold DL. Neuroimaging evidence of progressive neuronal loss and dysfunction in tempoval lobe epilepsy. Ann Neurol 1999; 45(5): 568–576

8. Seidenberg M, Kelly KG, Parrish J, Geary E, Dow C, Rutecki P et al. Ipsilateral and contralateral MRI Volumetric Abnormalities in chronic unilateral temporal lobe epilepsy and thein clinical correlates. Epilepsia 2005; 46(3): 420–430.

9. Pulsipher DT, Seidenberg M, Morton JJ, Geary E, Parrish J, Hermann B. MRI volume loss of subcortical structures in unilateral temporal lobe epilepsy. Epilepsy Behav 2007; 11(3): 442–449.

10. Rektor I, Kuba R, Brázdil M. Interictal and Ictal EEG Activity in the Basal Ganglia: An SEEG Study in Patients with Temporal Lobe Epilepsy. Epilepsia 2002; 43(3): 253–262.

11. Dematteis M, Kahane P, Vercueil L, Depaulis A. MRI evidence for the involvement of basal ganglia in epileptic seizures: an hypothesis. Epileptic Disord 2003; 5(3): 161–164.

forward

Impakt faktor

0,246

Časopis Česká a slovenská neurologie a neurochirurgie dosáhla v roce 2008 impakt faktor 0,246!

ČSNN je jediný klinicky zaměřený medicínský časopis mající impakt faktor v ČR