

# Neobvyklé iatrogenní poranění n. musculocutaneus – dvě kazuistiky

## Unusual Iatrogenic Lesion of the Musculocutaneous Nerve – Two Case Reports

### Souhrn

Traumatické léze n. musculocutaneus se vyskytují zřídka. Většinou jsou provázeny poškozením dalších nervů. Diagnostika lézí n. musculocutaneus nebývá snadná. Autoři popisují dva neobvyklé případy iatrogenního poranění n. musculocutaneus, resp. laterálního sekundárního svazku brachiální pleteně. V prvním případě došlo k poranění nervové struktury vrtačkou při stabilizaci humeru pro frakturu pažní kosti („zajištění hřebování“). U tohoto muže byla primárně diagnostikována léze n. radialis, léze n. musculocutaneus byla zjištěna až při neurologickém vyšetření. Při operaci se ukázalo přerušení na úrovni svazku v blízkosti odstupe n. musculocutaneus, defekty v obou nervech byly překlenuty štěpy. Další pacient byl operován na ortopedickém pracovišti operačním přístupem dle Bancarta, při operaci došlo k poranění laterálního sekundárního svazku v blízkosti odstupe n. musculocutaneus. Pacient byl poté revidován za pět měsíců od původní ortopedické operace, byla provedena sutura nervu end-to-end. Přes vydatnou reinervaci n. musculocutaneus byla po 12 měsících provedena další operace pro výrazné invalidizující bolesti vyzařující z jizvy do periferie. Po revizi nervově-cévního svazku v axille došlo k vymizení těchto nepříjemných lancinujících bolestí. Cílem práce je upozornit na možnost poranění nervových struktur při operacích v horní části paže a na efektivní možnost léčby těchto iatrogenních lézí.

### Abstract

Traumatic lesions of the musculocutaneous nerve are uncommon and most cases involve additional neuromuscular injury, making diagnosis difficult. With appropriate surgical repair, the potential for regeneration is relatively good. We present two unusual cases of iatrogenic musculocutaneous nerve injury involving damage to the lateral cord of the brachial plexus. In the first case, the nerve injury resulted from osteosynthesis of the proximal humerus following a traumatic fracture with concomitant radial nerve injury. Five months later, during surgery, the clearly-severed musculocutaneous nerve was identified at its branching away from the lateral cord of the brachial plexus. Micro-anastomosis using sural nerve grafting of both the radial (7 cm) and the musculocutaneous nerve (5 cm) was performed. In the second case, the lateral cord of the brachial plexus, including the musculocutaneous nerve, was damaged in the course of orthopaedic surgery to the shoulder (Bancart's procedure). The patient was re-operated five months later and end-to-end micro-anastomosis was performed. Musculocutaneous nerve re-innervation was successful, but 12 months later the patient was again re-operated in response to pain in the upper arm caused by nerve compression arising out of scar tissue formation. The aim of this paper is to draw attention to iatrogenic nerve injury as a result of various surgical procedures to the upper arm and to the positive results of surgical treatment.

M. Kanta<sup>1</sup>, E. Ehler<sup>2</sup>,  
D. Laštovička<sup>1</sup>, J. Habalová<sup>1</sup>,  
M. Bartoš<sup>1</sup>, S. Řehák<sup>1</sup>

<sup>1</sup> Neurochirurgická klinika LF UK  
a FN Hradec Králové

<sup>2</sup> Neurologická klinika FZS UP  
a Pardubické krajské  
nemocnice, a.s.



MUDr. Martin Kanta, Ph.D.  
Neurochirurgická klinika  
LF UK a FN Hradec Králové  
Sokolská 581  
500 05 Hradec Králové  
e-mail: kantam@lfhk.cuni.cz

Přijato k recenzi: 21. 12. 2009  
Přijato do tisku: 19. 2. 2010

### Klíčová slova

zlomenina humeru – n. radialis –  
n. musculocutaneus – laterální fas-  
cikli – iatrogenní léze

### Key words

fracture of humerus – radial nerve – mus-  
culocutaneous nerve – lateral cord – iatro-  
genic lesion

## Úvod

Fraktury pažní kosti jsou velmi často provázány různě závažnou traumatickou lézí vřetenního nervu. Pouze zřídka se vyskytují poruchy dalších nervů na paži – loketního při zlomenině distálního konce humeru či středního nervu při dislokovaných frakturách diafýzy. S nástupem moderních osteosyntetických metod se můžeme setkávat i s lézemi dalších nervů a výjimečně až s iatrogenní lézí plexu. Bohužel iatrogenních lézí stále přibývá. Ze 120 případů posttraumatických lézí periferních nervů, které jsme řešili v posledních pěti letech, jsme našli iatrogenní příčinu u 52 pacientů (43 %). Do této skupiny patřili i oba naši pacienti s lézí n. musculocutaneus.

## Kazuistika 1

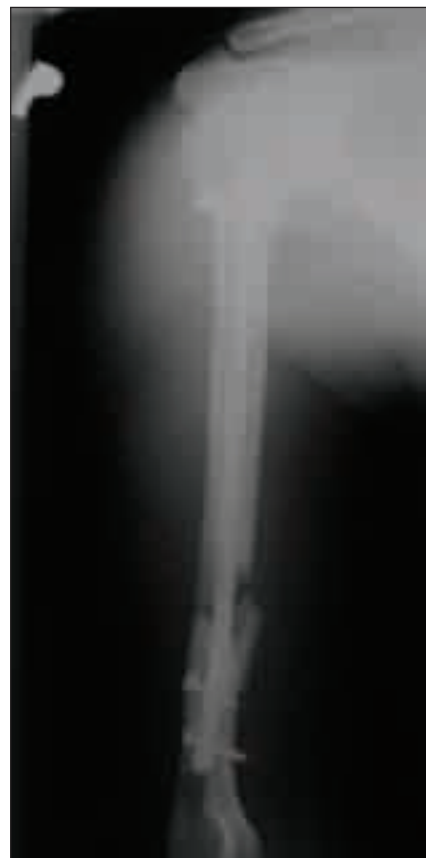Dosud zdravý, sportující 24letý muž utrpěl v dubnu 2007 při motohavárii frakturu diafýzy pažní kosti vpravo s úhlovou dislokací mediálně. Od úrazu měl parézu vřetenního nervu včetně radiální skupiny svalů předloktí i poruchu čítí. V den přijetí po úrazu byl v celkové anestezii zaveden retrogradně nitrodřeňový hřeb (UHN). Pro nedostatečnou fixaci fraktury byla v květnu 2007 provedena reoperace – zajištěné hřebování se zavedením šroubu do hlavice humeru proti rotaci (obr. 1). Po této operaci došlo k výraznému oslabení flexe v lokti i další poruše čítí na volární ploše předloktí. Po čtyřech měsících byl konzultován neurochirurg a neurolog. Ten konstatoval vysokou lézi n. radialis (z horní paže) a velmi těžkou motorickou i senzitivní lézi n. musculocutaneus. Při EMG byl nalezen totální

denervační syndrom m. biceps, m. brachialis, m. brachioradialis, m. extensor digitorum a překvapivě i velmi těžký, ale částečný denervační syndrom pro m. flexor carpi radialis. Nálezy v m. pectoralis major i m. deltoideus byly v normě. Byla doporučena revize n. radialis na paži a distální části fasciculus lateralis až n. musculocutaneus.

Po 5,5 měsících od úrazu byla provedena neurochirurgická revize, n. radialis nalezen přerušen těsně po výstupu z radiálního sulku, defekt mezi pahýly nervu byl 7,5 cm, defekt byl překlenut kabeliformní mikrotechnikou třemi štěpy z n. suralis. Poté byl při revizi nervově-cévního svazku z axilly nalezen přerušovaný n. musculocutaneus (periferní pahýl), k nalezení proximálního pahýlu bylo nutno částečně přetnout pektorální svaly, centrální pahýl byl již na úrovni sekundárního laterálního fasciklu. Defekt délky 5 cm byl opět překlenut štěpem z n. suralis. Při neurologických a EMG kontrolách došlo k postupnému zlepšení flexe předloktí a po 11 měsících od operace ke zlepšení supinace, flexe pro brachioradialis i extenze ruky (obr. 2, 3). Porucha čítí se redukovala rozsahem i intenzitou pro oba nervy. Pacient dlouhodobě rehabilitoval.

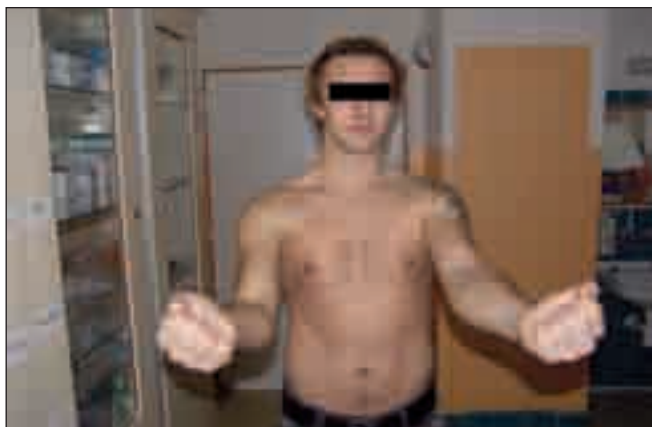## Kazuistika 2

Osmadvacetiletý muž byl operován na ortopedickém pracovišti operačním přístupem dle Bancarta pro opakované luxace ramenního kloubu. Při této operaci došlo k poranění n. musculocutaneus v blízkosti odstupe z laterálního sekundárního svazku, pacient si dále stěžoval na dysestetické obtíže v inervační zóně n. media-



Obr. 1. Rentgenový snímek pravé pažní kosti po zajištěném hřebování.

nus na periferii, dále i nepříjemné dysestetie na předloktí. Poté byl revidován za pět měsíců od původní ortopedické operace na naší klinice, provedena sutura end-to-end poškozených struktur nervu, resp. laterálního sekundárního fasciklu. Na kontrolních EMG vyšetřeních se objevily známky reinervace v zóně n. mu-



Obr. 2. Foto pacienta: dva roky po neurochirurgické operaci s patrnou dobrou funkcí n. musculocutaneus, dobrou trofikou bicepsu a viditelnou jizvou po revizi.



Obr. 3. Foto pacienta: dva roky po neurochirurgické operaci s dobrou funkcí n. radialis.

sculocutaneus a postupně se zlepšovala flexe v lokti. Velmi silná bolest vyzařující od jizvy do periferie prakticky neumožňovala pohyb v lokti a vedla tak k invalidizaci pacienta. Z těchto důvodů jsme po dalších 12 měsících přistoupili k nové revizi s uvolněním nervově-cévního svazku. Jednotlivé nervové struktury byly obtížně uvolněny z tuhé jizvy. Po deliberaci došlo k poměrně výrazné úlevě obtíží, rána byla zhojena per primam, pacient časně rehabilitoval.

### Diskuze

Izolované léze n. musculocutaneus se vyskytují zřídka. Obr. 4 znázorňuje průběh a odstupy jednotlivých větví. Oslabení svalů inervovaných tímto nervem se častěji nachází u horního typu léze brachiálního plexu či léze laterálního svazku. Při traumatech ramene (luxace), u fraktury proximálního konce humeru či korako-klavikulární dislokace je léze n. musculocutaneus velmi často provázena poškozením n. axillaris, radialis či suprascapularis [1,2]. K poškození n. musculocutaneus dochází u různých repositionních manévrů při luxaci ramene, v průběhu chirurgických zákroků omezujících přední dislokaci hlavice humeru (např. Bancartova operace), u resekce uzlin i při arthroscopických operacích ramene, obštrikcích nervu při anestezii či léčbě spasticity [3,4]. K lézi n. musculocutaneus může dojít při déletrvajícím anestezii (polohou – napětím nervu s následnou ischemií), přímým poraněním ramene (kontuze, tržné či střelné rány) (tab. 1) [5,6].

U našeho prvního nemocného došlo k lézi n. musculocutaneus při operaci se zavedením hřebu se zajišťovacím šroubem. U tohoto nemocného nastala léze části laterálního svazku – spolu s postižením motorických vláken pro n. medianus (m. flexor carpi radialis, včetně EMG korelátu). Již při vlastním traumatu vznikla těžká léze n. radialis v úrovni střední části paže.

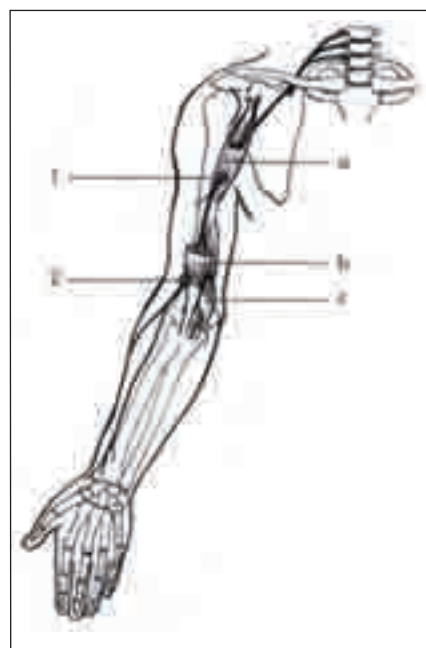
Náš druhý nemocný podstoupil arthroscopickou operaci ramene (dle Bancarta) pro opakované přední luxace ramene. Po operaci byla zjištěna totální léze n. musculocutaneus (motorická i senzitivní) i dysestezie a bolesti v inervační oblasti n. medianus. Došlo k přerušení n. musculocutaneus a vláken sekundárního laterálního svazku.

Klinicky se léze kmene n. musculocutaneus manifestuje oslabením flexe v lokti

při plné supinaci předloktí. Dále je oslabena elevace, a to na podkladě parézy m. coracobrachialis i dlouhé hlavy m. biceps brachii. Oslabení supinace je pouze při flektovaném předloktí. Při extendovaném předloktí provádí supinaci samotný m. supinator (inervace z n. radialis) [7]. Porucha čítí na radiální polovině volárního předloktí bývá často nevýrazná a je nutno po ní pátrat. Při motorické neurografii je n. musculocutaneus stimulován v Erbově bodu a motorická odpověď se registruje povrchovými elektrodami z bříska bicepsu. Získanou motorickou odpověď je nutno srovnat s normou i se zdravou stranou. Senzitivní neurografie (stimulace laterálně od šlachy m. biceps a registrace 13 cm distálněji povrchovými elektrodami) je důležitá jak pro průkaz léze senzitivních vláken, tak pro diferenciální diagnostiku (u lézí kořene C6 má normální hodnoty přes klinicky přítomné poruchy čítí) [8]. V diagnostice traumatických lézí n. musculocutaneus má zásadní význam jehlová EMG s průkazem spontánní patologické aktivity (fibrilace, pozitivní vlny) po 2–3 týdnech od vzniku léze i průkaz volní aktivity při kontrakci (u parciální denervační léze či ve fázi re-inervace) [6,9].

U obou našich nemocných došlo k úplnému denervačnímu syndromu n. musculocutaneus (při stimulaci nebyla získána motorická odpověď, při vyšetření jehlovou elektrodou jsme nacházeli záplavu fibrilací a pozitivních vln a při pokusu o kontrakci nebyl přítomen žádný akční potenciál motorické jednotky – MUP).

V obou případech byla revize provedena z axilárního a infraklavikulárního přístupu s nutností částečného přetěti pektorálních svalů za účelem dokonalé



Obr. 4. Schéma n. musculocutaneus.

Úžiny: 1. průchod přes m. coracobrachialis; 2. průchod n. cutaneus antebrachii lateralis fascií. Svaly: a) m. coracobrachialis; b) m. biceps brachii; c) m. brachialis.

vizualizace nervových a cévních struktur. Po odběru štěpů z n. suralis jsme přemostili defekty mikrochirurgickou technikou. U druhého pacienta jsme při druhé revizi jednotlivé struktury obtížně uvolňovali. Po operaci jsme ihned zahájili postupnou rehabilitaci k zajištění dostatečného glidingu (klouzání) nervů. Tento postup vedl k uspokojivému omezení invalidizujících bolestí [10].

Traumatické léze n. musculocutaneus jsou řídké, ale po přiměřeném ošetření nervu mají dobrou prognózu. V literatuře je často zdůrazňována dobrá regenerační

Tab. 1. Mononeuropatie n. musculocutaneus – příčiny lézí.

#### Léze n. musculocutaneus UPV (dny)

- **Trauma:**
  - luxace ramene
  - fraktura humeru
  - tupé poranění ramene
  - iatrogenní léze při operaci
  - iatrogenní léze v rámci anestezie
- **Hypertrofie svalů s rozvojem úžinových syndromů (kulturisté)**
- **Akutní neuropatie brachiálního plexu („neuralgická amyotrofie“):**
  - s výskytem dalších mononeuropatií či radikulopatií
  - izolovaná neuropatie n. musculocutaneus

schopnost tohoto nervu, a to spolu s n. radialis a n. femoralis [11]. U obou našich nemocných se jednalo o velmi vysokou lézi n. musculocutaneus, v tomto případě v kombinaci s částečnou lézí laterálního fasciklu. Přes totální denervační syndrom n. musculocutaneus došlo u obou mužů k poměrně rychlé a vydatné motorické re-inervaci s návratem síly flexe v lokti i elevace paže. Přitom poruchy cití přetrvávaly po dobu několika dalších měsíců a představovaly problém u obou našich nemocných.

### Závěr

Traumatické léze n. musculocutaneus se vyskytují zřídka. Existují četné anatomické variety odstupe nervu z pleteně i průběhu vlastního nervu [2]. Iatrogenní léze tvoří významný podíl. Nedostatečná vizuali-

zace nervových struktur během chirurgických výkonů v oblasti ramene může vést k závažnému poranění. Při správném mikrochirurgickém ošetření je prognóza léze n. musculocutaneus velmi dobrá.

### Literatura

1. Plausinis D, Kwon YW, Zuckerman JD. Complication of humeral head replacement for proximal humeral fractures. *J Bone Joint Surg Br* 2005; 87: 204–213.
2. Osborne AW, Birch RM, Munshi P, Bonney GJ. The musculocutaneous nerve. *J Bone Joint Surg Br* 2000; 82(8): 1140–1142.
3. Matthes G, Horvath V, Seifert J, Ptok H, Stengel D, Schmucker U et al. Oldie but goldie: Bristow-Latarjet procedure for anterior shoulder instability. *J Orthop Surg* 2007; 15(1): 4–8.
4. van Kuijk AA, Guerts AC, Bevaart BJ, van Limbeek J. Treatment of upper extremity spasticity in stroke patients by focal neuronal or neuromuscular blockade: a systematic review of literature. *J Rehabil Med* 2002; 34(2): 51–61.

5. Bumbasirević M, Lesić A, Vidaković A, Sudić V. Nerve lesions after acute anterior dislocation of the humero-scapular joint – electro diagnostic study. *Med Pregl* 1993; 46(5–6): 191–193.
6. Stewart JD. Focal peripheral neuropathies. Philadelphia: Lippincott, Williams&Wilkins 2000.
7. Staal A, van Gijn J, Spaans F. Mononeuropathies. Examination, diagnosis and treatment. London: WB Saunders 1999.
8. Ehler E, Ambler Z. Mononeuropatie. Praha: Galén 2002.
9. Colak T, Bamaç B, Alemdar M, Macit Selekler H, Ozbek A, Colak S et al. Nerve conduction studies of the axillary, musculocutaneous and radial nerves in elite ice hockey players. *J Sports Med Phys Fitness* 2009; 49(2): 224–231.
10. Samii M, Carvalho GA, Nikkiah G, Penkert G. Surgical reconstruction of the musculocutaneous nerve in traumatic brachial plexus injuries. *J Neurosurg* 1997; 87(6): 881–886.
11. Roganović Z. Factor influencing the outcome of the nerve repair. *Vojnosanit Pregl* 1998; 55(2): 119–131.

Vážení členové České neurologické společnosti,

vzhledem k tomu, že pro Vás chystáme elektronické zasílání informací a zpráv o akcích a aktivitách České neurologické společnosti, velice Vás tímto prosíme o uvedení Vaší e-mailové adresy. Tento údaj je velmi POTŘEBNÝ pro zlepšení vzájemné spolupráce.

Děkujeme za Vaši spolupráci a přejeme mnoho profesních úspěchů

Dita Králová  
sekretariát České neurologické společnosti  
GUARANT International, spol. s r.o.  
Opletalova 22, 110 00 Praha 1  
Tel: 284 001 444, e-mail: kralova@guarant.cz

#### Formulář

Titul:	Příjmení:	Jméno:
E-mail:	Telefon:	
Kontaktní adresa: ulice + č.p.	Město:	PSC:
Pracoviště (hodící se označte křížkem):	<input type="checkbox"/> lůžkové	<input type="checkbox"/> nelůžkové
Adresa pracoviště:		
Člen sekce (prosíme o název sekce):		
Přednosta oddělení (hodící se označte křížkem):	<input type="checkbox"/> ano	<input type="checkbox"/> ne
Jedná se o nahlášení změny v adrese (hodící se označte křížkem):	<input type="checkbox"/> ano	<input type="checkbox"/> ne
<input type="checkbox"/> Souhlasím s použitím osobních údajů pro Českou neurologickou společnost o.s. dle zákona č. 01/2000 Sb., o ochraně osobních údajů.		
<input type="checkbox"/> Souhlasím s tím, aby mi byly na uvedené údaje zasílány informace o společnosti, o konání odborných akcí, upoutávky a pozvánky.		

Vyplněný lístek prosím zašlete na adresu sekretariátu:

Dita Králová, sekretariát České neurologické společnosti, GUARANT International, spol. s r.o., Opletalova 22, 110 00 Praha 1  
Nebo zašlete svůj e-mail s kontaktními údaji na e-mail: kralova@guarant.cz