proLékaře.cz | 2.7.2025

Spontánní regrese sekvestru při lumbální herniaci disku – soubor tří kazuistik

Spontaneous Regression of Sequestrated Lumbar Disc Herniation – Three Case Reports

Souhrn

Zlepšení klinické symptomatologie zánikově iritačního kořenového syndromu způsobeného sekvestrem při herniaci disku během konzervativní terapie není neobvyklé, ne plně objasněny jsou patofyziologické pochody, které jsou toho příčinou. Prezentujeme tři případy, u nichž došlo k částečné či úplné resorpci herniace disku, respektive sekvestru v lumbální krajině, což bylo provázeno ústupem klinických obtíží a dokumentováno magnetickou rezonancí (MR). Cílem práce je podpořit uvedenými kazuistikami skutečnost, že magnetická rezonance má v případě migrujícího sekvestru mimo vysoké diagnostické hodnoty navíc, jak je rozvedeno v diskuzi, potenciál poskytnout prognostické informace o možné spontánní regresi hernie a usnadnit rozhodování mezi konzervativní a chirurgickou terapií.

Abstract

An improvement of clinical symptoms of radicular syndrome caused by a free disc fragment accompanying disc herniation in the course of conservative therapy is not unusual in some patients. The pathophysiological processes that underlie this improvement are not fully understood. We present three patients who experienced a partial or complete resorption of disc herniation-free disc fragment in the lumbar region, which was accompanied by an amelioration of clinical symptoms and documented by magnetic resonance imaging (MRI). The aim is to support the position that MRI has not only diagnostic value but also, as is addressed in the discussion, the potential to provide prognostic information for any spontaneous regression of hernia and make easier the decision of whether to proceed with conservative or surgical therapy.

A. Burgetová [1], Z. Seidl[1,2], M. Mašek[1], P. Dušek[3], P. Hostaša[1], J. Němcová[2], M. Vaněčková[1]

[1]Radiodiagnostická klinika 1. LF UK a VFN v Praze
[2]Vyšší zdravotnická škola, Praha 5
[3]Neurologická klinika 1. LF UK a VFN v Praze

MUDr. Andrea Burgetová, Ph.D.
Radiodiagnostická klinika
1. LF UK a VFN v Praze
Kateřinská 30
128 08 Praha 2
e-mail: andrea.burgetova@vfn.cz

Přijato k recenzi: 13. 8. 2010
Přijato do tisku: 13. 9. 2010

Klíčová slova

hernie disku – regrese sekvestru – magnetická rezonance – konzervativní terapie

Key words

disc herniation – sequestrated disc regression – magnetic resonance imaging – conservative treatment

Podpořeno granty ministerstva zdravotnictví MZO/00064165 a MSMTO21620849.

Burgetova.indd 721 18.11.2010 10:54:58

proLékaře.cz | 2.7.2025

Úvod

Hernie meziobratlové ploténky je častou příčinou bolestí zad a radikulárních symptomů. Ačkoliv u některých pacientů se nevyhneme chirurgickému zákroku, u mnoha vystačíme s konzervativní terapií. Spontánní regrese lumbální hernie disku a tomu odpovídající klinické zlepšení pacientů konzervativně léčených jsou popisovány až v 70 % případů [1]. Vyskytnou-li se potíže, je metodou volby ze zobrazovacích modalit magnetická rezonance (MR), která má velkou diagnostickou hodnotu. V průběhu konzervativní terapie může zobrazit vývoj změn, významná je její úloha v hodnocení pooperačních komplikací. V poslední době se zjišťuje, že MR má rovněž potenciál poskytnout prediktivní informace pro případnou regresi hernie či sekvestru, a přispět tak k rozhodnutí o konzervativní nebo chirurgické terapii. Prezentujeme tři případy hernie disku, resp. sekvestru, které byly příčinou radikulopatie. Při konzervativní terapii ukázala kontrolní MR u všech tří pacientů zmenšení či totální regresi hernie, což bylo provázeno výrazným klinickým zlepšením.

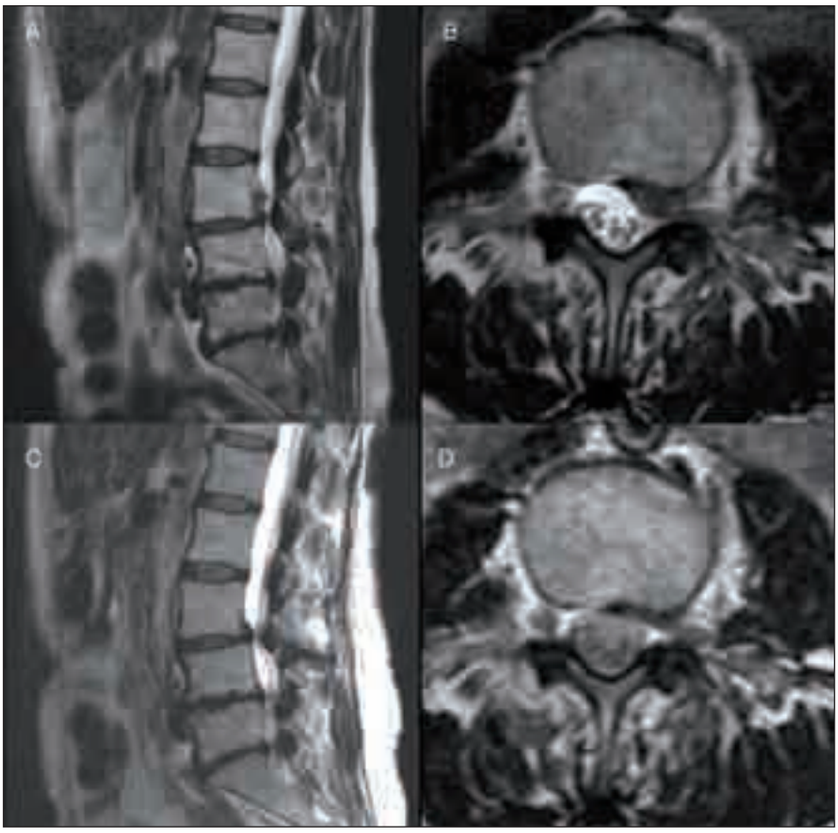

Obr. 1. MR-T2 vážené obrazy v sagitální a transverzální rovině.

Obr. 1a, b. Herniace disku L3/4 doleva se sekvestrem dislokovaným kraniálně, uloženým za obratlovým tělem L3.

Obr. 1c, d. MR za 16 týdnů ukázalo úplnou regresi sekvestru a jen reziduální mírné vyklenování ploténky L3 laterálně vlevo. Ostatní nález byl stacionární.

Kazuistika 1

58letá pacientka s anamnézou vertebrogenního algického syndromu bederní páteře (v minulosti stejné obtíže cca 3krát, potíže vždy navazovaly na větší fyzické zatížení), byla v únoru 2010 přijata pro exacerbaci obtíží, tři dny trvající bolesti v oblasti lumbosakrální (LS) s příznaky kořenového dráždění. Bolest se šířila na přední stranu stehna levé dolní končetiny, v dermatomu L4, jednalo se o iritační radikulární syndrom L4. MR zobrazila laterální herniaci disku L3/4 doleva se sekvestrem velikosti 13 × 6 × 13 mm dislokovaným kraniálně, uloženým za obratlovým tělem L3. Sekvestr působil mírnou deformaci durálního vaku a kompresi míšního nervu L4. Dále bylo patrné zúžení kanálu páteřního v důsledku spondylogenních degenerativních změn v úrovni L4/5 a L5/S1, mediální herniace disku L4/5 a levostranně paramediální herniace disku v úrovni L5/S1 (obr. 1a, b). Protože pacientka dobře reagovala na konzervativní terapii, bylo upuštěno od operačního řešení. Bolesti během čtyř měsíců postupně ustoupily, pacientka již nepotřebovala žádnou medikaci, zůstaly jen mírné občasné bolesti pod levým kolenem po delší chůzi. Kontrolní MR s odstupem asi 16 týdnů zobrazila úplnou regresi sekvestru a jen reziduální lehké vyklenování ploténky L3 laterálně vlevo (obr. 1c, d).

Kazuistika 2

50letý pacient míval několik roků občasné bolesti v bederní krajině, bez iradiace do dolních končetin. Asi týden před vyšetřením v prosinci 2009 se objevila postupně narůstající bolest v oblasti bederní páteře s iradiací po zevní straně pravé dolní končetiny. Při vyšetření byly příznaky zánikově iritačního kořenového syndromu L5 vpravo. MR prokázala laterální herniaci disku L3/4 doprava, se sekvestrem velikosti 15 × 6 × 16 mm dislokovaným kraniálně, byla patrná deformace durálního vaku a útlak kořene L5. V segmentu L4/5 byla zobrazena mediální herniace disku, která mírně deformovala durální vak (obr. 2a, b). Byla zahájena konzervativní léčba, včetně kortikoidů, doporučena operativní léčba. Pacient čekal na termín operace, který byl stanoven šest týdnů od vyšetření MR. Během této doby došlo k výraznému zlepšení klinického stavu s výrazným ústupem bolesti (bolesti jen při větším fyzickém zatížení), proto jsme od operačního řešení ustoupili. Na kontrolní MR asi za 20 týdnů se ukázala kompletní regrese sekvestru uloženého za obratlovým tělem L3, nález v segmentu L4/5 byl stacionární (obr. 2c, d).

Kazuistika 3

38letá pacientka přišla v březnu 2010 do neurologické ambulance s exacerbací bolestí LS páteře, které se objevují intermitentně již od roku 2004, většinou vázány na fyzickou zátěž. V posledních 10 dnech došlo k výraznému zhoršení klinického stavu, resp. iradiace bolestí do levé dolní končetiny, pro které nemohla v noci spát, analgetika neměla prakticky žádný efekt. Nikdy nebyly sfinkterové ani

Burgetova.indd 722 18.11.2010 10:54:59

proLékaře.cz | 2.7.2025

paretické příznaky. Klinicky se jednalo o zánikově- iritační kořenovou symptomatologii L5 vlevo.

První MR vyšetření bylo provedeno v březnu 2004 a prokázalo v úrovni L5/S1 sekvestr velikosti 12 × 6 × 15 mm paramediálně až laterálně vlevo, který lehce deformoval durální vak, ale zcela vyplňoval laterální recessus a komprimoval kořen zde procházející (obr. 3a, b). Bylo doporučeno chirurgické řešení, které pacientka odmítla. Komplexní konzervativní léčbou včetně rehabilitace došlo k výraznému klinickému zlepšení, přetrvávaly občasné iradiace bolesti po zevní straně levé dolní končetiny, v klidu bez obtíží. Další vyšetření MR bylo provedeno až v dubnu 2010. Dříve popisovaný sekvestr významně regredoval, ale byla přítomna levostranně paramediální herniace disku L5 (obr. 3c, d).

Diskuze

Bolesti v oblasti bederní páteře a radikulární symptomy jsou velmi častý problém postihující naši populaci. Většina epizod bolestí má mechanický původ a vyřeší se konzervativně nejčastěji v periodě 3 až 6 týdnů. Pacienti, u nichž selhala krátkodobá konzervativní terapie (cca 3–4 týdny), mohou být indikováni k periradikulární kořenové infiltraci (PRT), což je minimálně invazivní výkon obvykle s CT navigací. Pokud je konzervativní terapie neúčinná déle než šest týdnů a/nebo PRT bez efektu, dostává se klinik do situace, kdy je nutno rozhodnout, zda pokračovat v konzervativní terapii, nebo indikovat chirurgický výkon [2]. V literatuře lze nalézt oporu pro oba typy léčby, konzervativní management i chirurgickou intervenci [1,3,4]. V případě déletrvajících potíží musí klinik v procesu rozhodování zhodnotit kombinaci klinických symptomů a syndromů (včetně vyšetření EMG), korespondující zobrazovací nález, to znamená korelaci mezi klinickými symptomy a demonstrací komprese nervového kořene v zobrazení MR. V neposlední řadě je nutno vzít v úvahu vliv a předpokládaný výsledek intervence. Urgentní indikací pro chirurgický zákrok je syndrom míšní kaudy a dobu uvedených šest týdnů je nutno zkrátit u případů s těžkou radikulární parézou a nezvladatelným algickým syndromem při současném korespondujícím nálezu hernie disku.

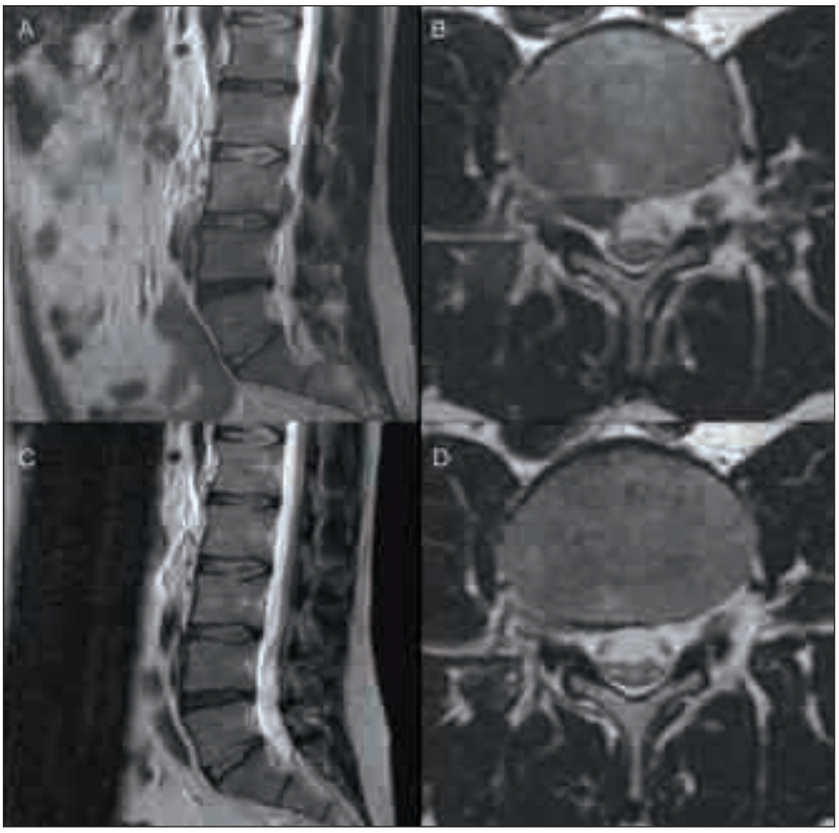

Obr. 2. MR-T2 vážené obrazy v sagitální a transverzální rovině.
Obr. 2a, b. Laterální herniace disku L3/4 doprava se sekvestrem dislokovaným kraniálně.
Obr. 2c, d. Kontrolní vyšetření za 20 týdnů ukázalo kompletní regresi sekvestru.

K rozhodování o terapii pacientů s prolongovanými obtížemi by mohla přispět i MR, která může poskytnout prediktivní informace pro případnou regresi hernie či sekvestru. Spontánní regresi herniovaného lumbálního disku popsali poprvé Guinto et al v roce 1983 [5]. Od té doby se objevila řada autorů, kteří referovali stejný fenomén v lumbální, méně často i v krční krajině [6–8]. Zobrazení MR by mohlo tedy nejen diagnostikovat příčiny obtíží, ale rovněž přispět k managementu terapie. Je prokázáno, že větší potenciál ke spontánní regresi v porovnání se sub- a transligamentózními herniacemi mají migrující sekvestry, a to tím více, čím vzdáleněji migrují. Nejmenší potenciál regrese mají protruze [6,9]. Dalším prognostickým faktorem regrese může být charakter sycení po podání kontrastní látky, která je dnes užitečná především v hodnocení pooperačních změn a při podezření na intradurální výhřez meziobratlové ploténky [7]. V případech migrujících sekvestrů byl pozorován cirkulární enhancement, sytící se area se postupně zvětšovala a penetrovala do substance sekvestru, zatímco ten se zmenšoval nebo dokonce vymizel. V ostatních případech prolapsu disku bylo sycení podstatně menší a s tím menší i regrese [8]. Cílem prospektivní studie Splendianiho a dalších bylo definovat jiné možné prediktivní MR znaky pozitivní evoluce hernie disku. Byly zahrnuty: věk, pohlaví, úroveň a velikost hernie, vztah k páteřnímu kanálu, typ hernie, intenzita herniovaného materiálu (T2 vážený obraz) a známky enhancementu. Do studie bylo zařazeno 64 pacientů se 72 herniacemi disku, kontrolní vyšetření se uskutečnilo za šest měsíců. Spontánní regrese byla ve 34,7 % případů. Ve skupině volných fragmentů byla regrese 100 %, ve skupině hernií s vysokým T2 signálem (tj. s vyšším obsahem vody) v 85 % případů, hernie s periferním sycením regredovaly v 83 % případů. Nebyl prokázán žádný vztah s lokalizací, úrovní ani velikostí [9].

Možnost spontánní regrese hernie disku je jednoznačně dokumentována, otázkou

Burgetova.indd 723 18.11.2010 10:55:00

proLékaře.cz | 2.7.2025

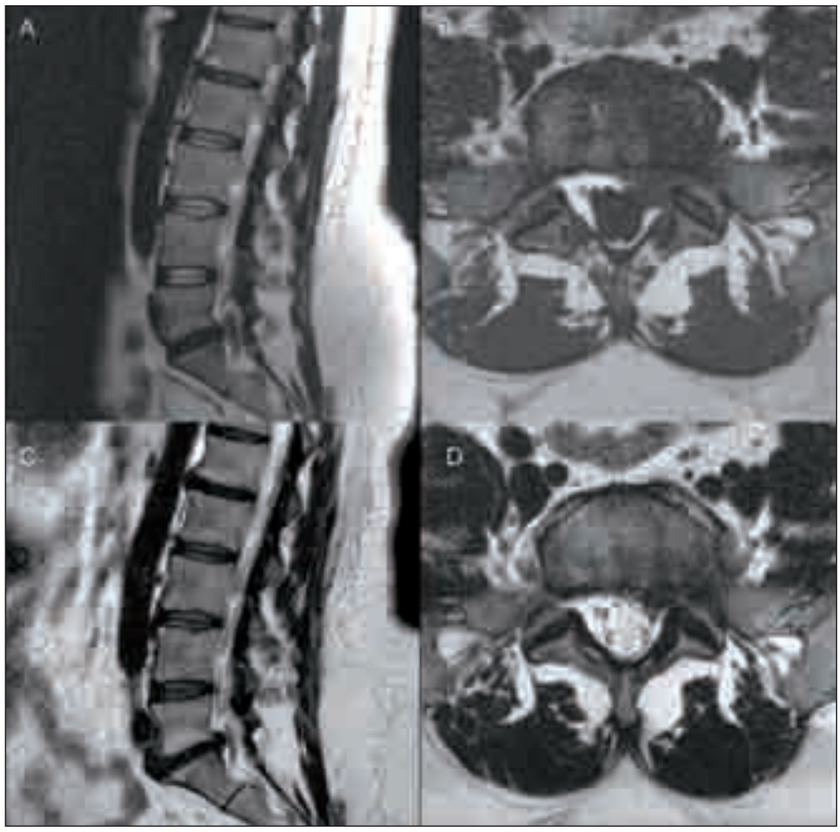

Obr. 3. T2 vážené obrazy v sagitální a T1 vážené obrazy v transverzální rovině.

Obr. 3a, b. Vyšetření v březnu 2004 prokázalo sekvestr v úrovni L5/S1 vlevo.

Obr. 3c, d. Vyšetření MR v dubnu 2010 ukázalo významnou regresi sekvestru, ale byla přítomna levostranně paramediální herniace disku L5.

zůstává její mechanizmus. Předpokládá se soubor několika faktorů, kdy významnou roli hraje oddělení od mateřské ploténky, dehydratace a retrakce volného fragmentu. Dále je prokázán mechanizmus postupné fragmentace a resorpce disku fagocytózou a enzymatickou degradací, které jsou indukovány zánětlivou reakcí v okolí disku, jež je aktivována samotným fragmentem jako cizím tělesem. Zánětlivé projevy, jako buněčná infiltrace, především makrofágy, neovaskularizace a granulace, byly zachyceny u 16,9 % protruzí; 81,8 % subligamentózních hernií; 100 % transligamentózních hernií a 80 % sekvestrů [10,11]. Dalším možným faktorem by mohla být pulzace likvoru proti hernii.

Uvedené pravděpodobné mechanizmy resorpce jsou plně kompatibilní s nejvýznamnějšími pozitivními prognostickými faktory pro resorpci disku, což je typ hernie, kdy největší potenciál k regresi má oddělený sekvestr. Dále je příznivým faktorem vyšší obsah vody (zmenšení dehydratací) a periferní enhancement, který je odrazem zánětlivé reakce v okolí hernie či fragmentu. Je nutno uvést možnost záměny drobného epidurálního hematomu za hernii disku, protože vstřebání hematomu, což je snáze vysvětlitelné, by mohlo imitovat resorpci vyhřezlé ploténky.

Závěr

Terapie klinických obtíží způsobená herniací disku zahrnuje přístup konzervativní a chirurgický. Otázka, který z přístupů je vhodnější, je velmi složitá a individuální. Ukazuje se, že MR k vysoké diagnostické hodnotě může navíc poskytnout prognostické informace pro případnou regresi hernie a přispět k managementu terapie. Z hlediska zobrazení MR by další informace mohlo přinést vyšetření po aplikaci kontrastní látky, které je v „rutinním" vyšetřovacím protokolu LS páteře na většině pracovišť prováděno pouze po neurochirurgickém zákroku, kdy přetrvává klinická symptomatologie. Myslíme, že potenciál k regresi herniace disku z vyšetření MR je důležitý faktor v predikci klinického průběhu onemocnění, který dosud není dostatečně využíván.

Literatura

1. Bozzao A, Gallucci M, Masciocchi C, Aprile I, Barile A, Passariello R. Lumbar disk herniation: MR imaging assessment of natural history in patient treated without surgery. Radiology 1992; 185(1): 135–141.

2. Schoenfeld AJ, Weiner BK. Treatment of lumbar disc herniation: Evidence-based practice. Int J Gen Med 2010; 3: 209–214.

3. Saal JS, Saal JA, Yurth EF. Nonoperative treatment of herniated lumbar intervertebral disc with radiculopathy. An outcome study. Spine 1989; 14(4): 431–437.

4. Weinstein JN, Lurie JD, Tosteson TD, Tosteson AN, Blood EA, Abdu WA et al. Surgical versus nonoperative treatment for lumbar disc herniation: Four-year results for the Spine Patient Outcomes Research Trial (SPORT). Spine 2008; 33(25): 2789–2800.

5. Guinto FC jr, Hashim H, Stumer M. CT demonstration of disk regression after conservative therapy. AJNR Am J Neuroradiol 1984; 5(5): 632–633.

6. Komori H, Shinomiya K, Nakai O, Yamaura I, Takeda S, Furuya K. The natural history of herniated nucleus pulposus with radiculopathy. Spine 1996; 21(2): 225–229.

7. Mraček J. Intradurální výhřez bederní meziobratlové ploténky manifestující se syndromem kaudy – kazuistika. Cesk Slov Neurol N 2008; 71/104(5): 594–598.

8. Komori H, Okawa A, Haro H Muneta T, Mamamoto H, Shinomiya K. Contrast-enhanced magnetic resonance imaging in conservative management of lumbar disc herniation. Spine 1998; 23(1): 67–73.

9. Splendiani A. Puglielli E, De Amicis R, Barile A, Masciocchi C, Gallucci M. Spontaneous resolution of lumbar disk herniation: predictive signs for prognostic evaluation. Neuroradiology 2004; 46(11): 916–922.

10. Doita M, Kanatani T, Ozaki T, Matsui N, Kurosaka M, Yoshiya S. Influence of macrophage infiltration of herniated disc tissue on the production of matrix metalloproteinases leading to disc resorption. Spine 2001; 26(14): 1522–1527.

11. Ikeda T, Nakamura T, Kikuchi T, Umeda S, Senda H, Tagaki K. Pathomechanism of spontaneous regression of the herniated lumbar disc: histologic and immunohistochemical study. J Spinal Disord 1996; 9(2):136–140.

Burgetova.indd 724 18.11.2010 10:55:01