

Náhle vzniklá dušnost jako příznak vedoucí k diagnóze amyotrofické laterální sklerózy – kazuistika

Sudden Dyspnoea as a First Symptom Leading to a Diagnosis of Amyotrophic Lateral Sclerosis – a Case Report

Souhrn

Autoři prezentují případ 67letého pacienta s amyotrofickou laterální sklerózou, která se manifestovala náhle vzniklou dušností, způsobenou oboustrannou parézou hlasivek. Tento stav si vyžádal akutní zajištění dýchacích cest intubací a tracheostomií. Porucha hybnosti hlasivek se může objevit u pacientů v různých stadiích amyotrofické laterální sklerózy, ale i u jiných neurologických onemocnění. Relativně často jsou u těchto pacientů přítomny mírné příznaky postižení hrtanu (chrapot, hlasová slabost), při obvykle těžkém celkovém stavu pacientů jim však často není věnována pozornost. Náhle vzniklá oboustranná paréza hlasivek při amyotrofické laterální skleróze je v literatuře uváděna vzácně, pokud však vznikne, může se projevit akutní dechovou tísní a být příčinou náhlé smrti u pacientů s tímto onemocněním.

Abstract

The authors present the case of 67-year old male patient with amyotrophic lateral sclerosis, which was primarily manifested as dysphagia and bilateral laryngeal recurrent nerve palsy with sudden dyspnoea. This situation required acute management of the airways – intubation and tracheotomy. Vocal cord dysfunction can appear at various stages of amyotrophic lateral sclerosis and as part of other neurological diseases as well. Mild symptoms of unilateral laryngeal affection (dysphonia, voice weakness) occur quite frequently, but are usually passed over because of the severe general condition of the patient. Sudden onset of bilateral vocal cord palsy in patients with amyotrophic lateral sclerosis has been mentioned only rarely in the literature. When it develops, it can manifest as sudden dyspnoea and it may lead to sudden death in patients with this disease.

**P. Matoušek¹, K. Zeleník¹,
A. Menšíková¹, F. Vlček²,
M. Bar², P. Komínek¹**

Fakultní nemocnice Ostrava:

¹ ORL klinika

² Neurologická klinika



MUDr. Petr Matoušek, Ph.D.
ORL klinika
Fakultní nemocnice Ostrava
17. listopadu 1790
708 52 Ostrava
e-mail: petr.matousek@fno.cz

Přijato k recenzi: 3. 6. 2010

Přijato do tisku: 13. 9. 2010

Klíčová slova

oboustranná paréza hlasivek –
amyotrofická laterální skleróza – náhle
vzniklá dušnost

Key words

bilateral laryngeal recurrent nerve palsy –
amyotrophic lateral sclerosis – sudden
dyspnea

Úvod

Amyotrofická laterální skleróza (ALS) je progresivní neurodegenerativní onemocnění postihující motoneurony mozkové kůry, mozkového kmene a míchy [1]. Je charakterizována současným postižením horního i dolního motoneuronu. Postižení horního motoneuronu se projevuje centrální spasticitou, parézou s hyperreflexií a přítomností iritačních pyramidových jevů. Postižení dolního motoneuronu se projevuje svalovou atrofií, slabostí a přítomností svalových fascikulací [1].

Onemocnění se obvykle manifestuje mezi 45. až 55. rokem života, 2krát častěji u mužů než u žen. Choroba nejčastěji začíná poruchou hybnosti dolních a horních končetin. Bulbární příznaky jsou v časných stádiích popisovány u více než 30 % pacientů [2]. Onemocnění progreduje do dechové insuficience, která je způsobená parézou bránice a mezižeberních svalů. Nemocný pro dysfagii kachektizuje, často je nutná výživa pomocí nazogastriční nebo gastrostomické sondy. Etiologie onemocnění doposud není známa, v současné době je v popředí teorie selektivního neurotoxického působení glutamátu na motorické neurony [3].

Průměrná doba přežití je 3–4 roky od stanovení diagnózy. Existují letální formy s rychlou progresí, naopak pomalu progredující formy jsou spíše výjimkou.

Porucha polykání a dyspnoe jsou příznaky časté a nastupují obvykle pozvolna. Jen zcela výjimečně je ale v souvislosti s ALS popisována akutní dušnost vzniklá nehybností hlasivek [4]. Oboustranné postižení hlasivek může být příčinou náhlé a nevysvětlitelné dušnosti, která si může vyžádat akutní zajištění dýchacích cest intubací či tracheostomií. K tomuto stavu

může dojít i v iniciálním stadiu onemocnění ALS a může vést u pacientů s ALS i k náhlé smrti [4].

Kazuistika

Šestasedmdesátiletý pacient, diabetik, byl vyšetřen na ORL ambulanci FN Ostrava pro tři měsíce trvající zhoršené polykání, pocit cizího tělesa v krku vpravo a lehký chrapot. Kouřil 20 cigaret za den po dobu 25 let. Při ORL vyšetření byla zjištěna diskrétně omezená hybnost levé hlasivky. Hybnost patra a patrových oblouků byla normální, jazyk plazil středem, na jazyku nebyly pozorovány fascikulace. Bylo indikováno podrobné vyšetření dýchacích a polykacích cest k vyloučení nádorového postižení. Vyšetření pasáže jícnem zobrazilo diskoordinovaný polykací akt a pouze diskrétní asymetrii struktur hypofaryngu. Následně provedené direktivní vyšetření hrtanu, hltanu, hypofaryngu a krční části jícnu neprokázalo přítomnost strukturální patologie. Čtvrtý den po laryngoskopii a ezofagogoskopii došlo k náhlému rozvoji dyspnoe až sufokace. Byla zjištěna nehybnost obou hlasivek, které si vyžádaly urgentní endotracheální intubaci a následně provedení tracheotomie. Protože místní příčina poruchy hybnosti hlasivek nebyla zjištěna (sonografie krku a rtg mediastina byly negativní), bylo indikováno neurologické vyšetření a následně elektromyografické vyšetření (EMG).

EMG prokázala masivní přestavbu motorických jednotek s klidovými fibrilacemi v mm. masseter, genioglossus, orbicularis oris, depressor labii inferior, m. deltoideus, m. tibialis anterior a v paravertebrálních svalech hrudní páteře. Ve všech vyšetřených svalech byly přítomny fascikulace, fibrilace s převahou polyfázic-

kých potenciálů motorických jednotek. Kondukční studie motorických a senzitivních vláken odpovídala normě. Při klinickém neurologickém vyšetření byla zjištěna atrofie jazyka a fascikulace, dysfagie, dysartrie, dyspnoe a zvýšené šlachookosticové reflexy. Svalová síla na končetinách byla normální. Vyšetření motorických evokovaných potenciálů nebylo provedeno. Na základě klinického a elektromyografického vyšetření byla neurologem stanovena diagnóza amyotrofické laterální sklerózy s postižením jader hlavových nervů (V, VII, IX, XII) a předních rohů míšních. CT mozku a krční míchy nepotvrdilo jinou organickou lézi CNS. Pacient byl propuštěn následně do domácí péče bez výrazného omezení končetinové svalové síly, s tracheostomickou kanylou dechově suficientní, pouze s mírnou dysfagií. Při klinické neurologické kontrole po třech letech od počátku onemocnění došlo k pouze k mírné progresi onemocnění (oslabení svalové končetinové síly) a zhoršení dysfagie. Pacient je chodící, dýchací cesty jsou nadále zajištěny tracheostomií. Kontrolní elektromyografické vyšetření nebylo provedeno.

Diskuze

S náhle vzniklou dušností, jejíž příčinou je oboustranná paréza hlasivek, se nejčastěji setkáváme následkem iatrogenního poranění v rámci pooperačních stavů po operacích štítné žlázy, jícnu nebo hypofaryngu či při nádorovém postižení štítné žlázy, hrtanu, hypofaryngu, plic či mediastina [5,6]. Akutně vzniklá dušnost způsobená oboustrannou parézou hlasivek při absenci chirurgického výkonu či jiné zjevné vyvolávající příčiny je případem vzácným (tab. 1) a vyžaduje obvykle oka-

Tab. 1. Příčiny oboustranné parézy hlasivek (volně podle Rosenthala) [5].

Příčiny oboustranné parézy hlasivek	Podíl
iatrogenní – související s operačním výkonem (štítné žlázy, hypofaryngu, jícnu, trachey, mediastina, plic, srdce)	37 %
iatrogenní – intubace	14 %
nádory (plíce, metastázy, štítná žláza, jícen, trachea a jiné)	13 %
idiopatické	11 %
CNS/neuropatie	11 %
poranění hrtanu	7 %
revmatoidní artritida, zánětlivá etiologie	3 %
poradiační	2 %
infekční a jiné	2 %

Tab. 2. Neurologická onemocnění s laryngeální symptomatikou (volně dle Woodsona) [10].

Parkinsonova choroba
cévní mozková příhoda
esenciální tremor
myasthenia gravis
amyotrofická laterální skleróza
progresivní bulbární paralýza
roztroušená skleróza
svalové dystonie
mozečkové léze

mžité zajištění dýchacích cest (intubace, tracheotomie, event. koniotomie) [5].

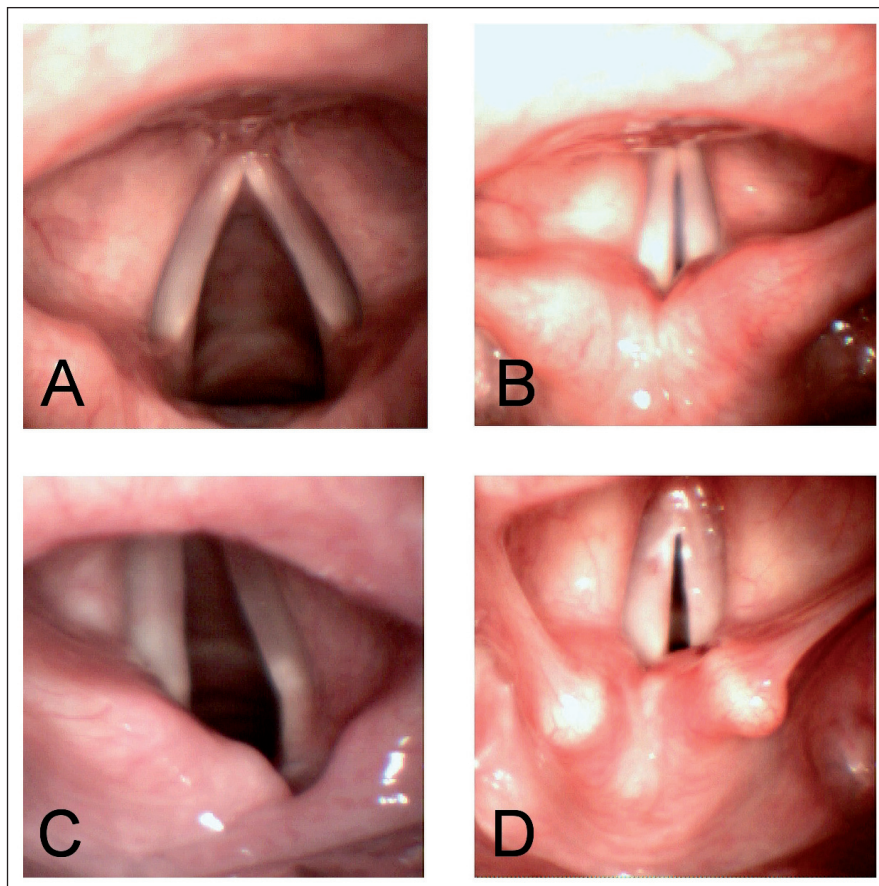
Neurologická onemocnění jsou relativně zřídka příčinou poruchy hybnosti hlasivek (3–7%) (tab. 1, 2) [5,6]. Pokud ano, pak je obvykle nástup symptomů postupný a projevuje se hlasovou únavou, změněnou intenzitou a výškou hlasu, event. i chrapotem. Náhlý nástup potíží jako v prezentovaném případě je neobvyklý [5,6].

K poruše hybnosti hlasivek dochází při postižení dolního motoneuronu (periferní neuropatie), zatímco postižení horního motoneuronu se obvykle projeví zvýšeným napětím hlasivek [7]. V případě ALS se v různé intenzitě uplatňuje postižení obou motoneuronů a výsledná porucha hybnosti hlasivek i klinické symptomatologie tedy závisí na tíži a místu postižení.

Hrtan je orgán podílející se především na respiraci a fonaci, účastní se ale i na oddělení dýchacích a polykacích cest během polykacího aktu. Dechové obtíže mohou být u pacientů s ALS způsobeny jednak slabostí respiračního svalstva, jednak změnou hybnosti hlasivek.

Poruchy hybnosti hlasivek se mohou vyskytnout u více než 30% pacientů s bulbárními příznaky ALS [8]. Pro porozumění symptomatologie je třeba si uvědomit, že postavení hlasivek při fonaci a respiraci je odlišné. Při fonaci jsou působením adduktorů hlasivky přiloženy u sebe (tzv. fonační postavení). Vydechaný vzduch hlasivky rozkmitává a je tvořen tzv. primární hrtanový tón.

Při respiraci jsou hlasivky naopak působením abduktorů hlasivek odtaženy od sebe (tzv. respirační postavení), a tím je umožněn volný průtok vzduchu mezi hlasivkami. V případě oboustranného postižení abduktorů (postižení v inervační oblasti nervus laryngeus recurrens) jsou hlasivky u sebe, ani při zvýšeném dechovém úsilí nedochází k jejich lateralizaci a nemocní mívají větší nebo menší dechovou insuficienci. Inspirium bývá velmi obtížné a často provázené zvukovým fenoménem – stridorem. Hlas je u oboustranné obrny hlasivek zvučný nebo provázený jen lehkým chrapotem. Právě v tomto případě může dojít k diagnostické chybě, kdy se u nemocného se zvučným hlasem, ale dechovými potížemi vůbec nepředpokládá možné postižení hrtanu (obr. 1). Dalšími možnými příznaky poruch hybnosti hlasivek mohou být hla-



Obr. 1. Pohled na hlasivky při zvětšovací laryngoskopii.

- Hlasivky v respiračním postavení, normální nález. V respiračním postavení jsou obě hlasivky abdukovány, dechová štěrbina je největší.
- Hlasivky ve fonačním postavení, normální nález. Ve fonačním postavení stojí zdravé hlasivky těsně při sobě.
- Paréza levé hlasivky, respirační postavení. Pravá hlasivka je odtažena laterálně, levá (paretická) zůstává v paramediálním postavení.
- Paréza obou hlasivek, nedochází ke změně polohy hlasivek při respiraci (dechová štěrbina je výrazně zúžena). Hlas je zvučný, nemocní mají inspirační insuficienci (při pohybu, při mluvení, někdy i klidově). Tento stav si často vyžádá nutnost provedení tracheotomie.

sová slabost, hlasová únavnost, potřeba se často nadechnout během fonace, slabý nezvučný kašel, stridor, ale i paroxysmální dušnost či zaskakování potravy. Udává se, že chrapot bývá příznakem pacientů s ALS cca v 4% v časných stádiích onemocnění, nebývá mu však věnována dostatečná pozornost, a není proto dále vyšetřován [4]. Ani změněná hybnost hlasivek však nemusí vždy vést ke vzniku chrapotu či dalších příznaků a změny v hybnosti hlasivek může odhalit pouze pečlivé ORL či foniatrické vyšetření, optimálně s použitím zvětšovací optiky.

V literatuře jsou u pacientů s ALS také popisovány ataky laryngospazmu až v 19% [4]. Laryngospasmus je krátký re-

flexní děj, při kterém dochází ke spazmu hrtanového svalstva a uzavěru hlasivkové štěrbiny. Po několik vteřinách až desítkách vteřin nastane obvykle k uvolnění spazmu bez dalších následků. Většinou se s ním setkáváme po přímém podráždění hrtanu např. u pacientů po endotracheální intubaci. Výskyt atak laryngospazmu u pacientů s ALS je vysvětlován extraesofageálním refluxem při poruchách polykání, při kterém dochází k regurgitaci trávicích šťáv do hrtanu a k jeho podráždění se vznikem laryngospazmu [4,9,10].

Objevení se bulbárních příznaků u pacientů s postižením končetin je považováno u ALS za negativní prognostický faktor [8]. Tomik et al poukazuje ve své práci

na možnost časného odhalení postižení n. vagus podrobným vyšetřením hlasivek i při absenci symptomatologie z postižení hrtanu a považují podrobné laryngoskopické vyšetření za důležité i vzhledem k možnému zpřesnění diagnostiky ALS [6]. Ve své práci diagnostikovali patologické nálezy na hlasívkách (snížená hybnost, poruchy uzávěru hlasivek) u všech pacientů s končetinovou formou ALS bez přítomnosti další bulbární symptomatologie [6].

Náhle vzniklá oboustranná paréza hlasivek při ALS je v literatuře popisována vzácně. Relativně často jsou u pacientů s amyotrofickou laterální sklerózou přítomny další příznaky postižení hrtanu (chrapot, hlasová slabost). Na tyto příznaky při obvykle těžkém stavu pacientů není kladen důraz a často nejsou objektivizovány otorinolaryngologickým vyšetřením [6,8]. V našem případě došlo k náhlému rozvoji dyspnoe až sufokace v již iniciálním stadiu onemocnění s relativně malým neurologickým postižením. Byla zjištěna nehybnost obou hlasivek, která si vyžádala urgentní endotracheální intubaci a následně provedení tracheotomie. Pacient po třech letech od stanovení diagnózy nadále přežívá s relativně mírným hendikepem. Došlo k mírné progresi onemocnění (oslabení svalové končetinové síly) a zhoršení dysfagie, pacient je chodící, dýchací cesty jsou nadále zajištěny tracheostomií. Přestože onemoc-

nění v našem případě má pomalý průběh a nedominuje postižení kortikobulbárních i kortikospinálních drah, přikláníme se k diagnóze amyotrofické laterální sklerózy [11,12]. V diferenciální diagnóze musíme v prvé řadě myslet na progresivní bulbární paralýzu (PBP). Při PBP sice dochází dominantně k postižení jader bulbárních nervů jako v našem případě, ale na druhé straně PBP má rychlou progresi poruch polykání a hybnosti jazyka.

Diagnóza jiného subtypu onemocnění motorického neuronu – progresivní svalové atrofie je také méně pravděpodobná. Progresivní muskulární atrofie (PMA) má sice pomalou progresi a v klinickém obraze nejsou výrazně vyjádřeny příznaky postižení kortikobulbární a kortikospinální dráhy, ale na druhé straně onemocnění nepostihuje jako u našeho pacienta dominantně bulbární svaly [11].

Závěr

Otorinolaryngologické vyšetření prokazující změny hybnosti hlasivek i při absenci klinických projevů postižení hrtanu může vést ke zpřesnění rozsahu bulbárního postižení zejména u pacientů s končetinovou formou ALS. Naš případ demonstruje akutní poruchu hybnosti hlasivek u pacienta spojenou s respirační insuficiencí již v iniciálním stadiu ALS. Akutní tracheotomie se zajištěním dýchacích cest vedla k prodloužení života pacienta.

Literatura

1. Chen A, Garrett CG. Otolaryngologic presentations of amyotrophic lateral sclerosis. *Otolaryngol Head Neck Surg* 2005; 132(3): 500–504.
2. Kühnlein P, Gdynia HJ, Sperfeld AD, Lindner-Pfleghar B, Ludolph AC, Prosiel M et al. Diagnosis and treatment of bulbar symptoms in amyotrophic lateral sclerosis. *Nat Clin Pract Neurol* 2008; 4(7): 366–374.
3. Bogaert E, d'Ydewalle C, Van Den Bosch L. Glutamate Excitotoxicity and Amyotrophic Lateral Sclerosis. *CNS Neurol Disord Drug Targets*. In press 2011.
4. van der Graaff MM, Grolman W, Westermann EJ, Boogaardt HC, Koelman H, van der Kooij AJ et al. Vocal cord dysfunction in amyotrophic lateral sclerosis. *Arch Neurol* 2009; 66(11): 1329–1333.
5. Rosenthal HL, Benninger MS, Deeb RH. Vocal fold immobility: a longitudinal analysis of etiology over 20 years. *Laryngoscope* 2007; 117(10): 1864–1870.
6. Tomik J, Tomik B, Partyka D, Skladzien J, Szczudlik A. Profile of laryngological abnormalities in patients with amyotrophic lateral sclerosis. *J Laryngol Otol* 2007; 121(11): 1064–1069.
7. Tedla M et al. Poruchy polykání. 1st ed. Havlíčkův Brod: Tobiáš 2009.
8. Watts CR, Vanryckeghem M. Laryngeal dysfunction in amyotrophic lateral sclerosis: a review and case report. *BMC Ear Nose Throat Disord* 2001; 1(1): 1.
9. Zeleník K, Komínek P, Stárek I, Machytka E. Extraofageální reflux (1. část). *Epidemiologie, patofyziologie a diagnostika. Otorinolaryng a Foniatri* 2008; 57: 143–150.
10. Woodson G. Management of neurologic disorders of the larynx. *Ann Otol Rhinol Laryngol* 2008; 117(5): 317–326.
11. Jedlička P, Keller O et al. Speciální neurologie. 1st ed. Praha: Galén 2005.
12. Ross MA, Miller RG, Berchert L, Parry G, Barohn RJ, Armon C et al. Toward earlier diagnosis of amyotrophic lateral sclerosis: revised criteria. *Neurology* 1998; 50(3): 768–772.