

# Neurodegenerácia asociovaná s pantotenátkínázou – kazuistika

## Pantothenate Kinase-Associated Neurodegeneration – a Case Report

### Súhrn

Neurodegenerácia asociovaná s pantotenátkínázou (PKAN) je zriedkavé autozomálne-recesívne hereditárne ochorenie charakterizované akumuláciou železa v mozgu. PKAN je fenotypovo klinicky rozmanité ochorenie, ktoré sa prejavuje v detskom veku aj v dospelosti. Typicky sa manifestuje poruchami reči a kombináciou motorických príznakov, ako dystónia a parkinsonizmus, postihnutie kortikospinálneho traktu, či retinopatia. Ochorenie býva tiež späté s neurobehaviorálnymi poruchami. Prezentujeme prípad 25-ročného muža s postupne progredujúcim trasom a neobratnosťou ľavej hornej končatiny, ktorých vzniku predchádzala porucha reči a úzkostné stavy. Klinicky boli u pacienta prítomné známky postihnutia extrapyramídového systému a kortikospinálneho traktu. MR mozgu zobrazilo v T2 vážení ložiskové zmeny v globus pallidus typické pre PKAN (eye of the tiger sign). Molekulárno-geneticky sme u pacienta potvrdili mutáciu v géne pre pantotenátkínázu 2 (PANK2) v homozygotnom stave. Podrobné klinické vyšetrenie v spojení s neurovizuálnymi metódami pri neurodegeneratívnych syndrómoch asociovaných s hromadením železa vedie k správne zvolenej genetickej analýze.

### Abstract

Pantothenate kinase-associated neurodegeneration is a rare autosomal-recessive hereditary disorder that is characterized by accumulation of brain iron. PKAN has a diverse phenotypic expression with childhood or adult onset. It manifests typically with speech disturbances and combinations of motor symptoms such as dystonia, parkinsonism, corticospinal tract and/or retinopathy. This disorder is also associated with neurobehavioural changes. We present a case of a 25-year-old man with a speech defect and anxiety that proceeded to progressive tremor and clumsiness of the left upper extremity. Physical examination revealed signs of extrapyramidal dysfunction and corticospinal tract involvement. T2-weighted brain MRI images disclosed focal changes in the globus pallidus typical of PKAN in ("eye of the tiger sign"). Molecular genetic analysis confirmed the homozygous mutation in the gene for pantothenate-kinase 2 (PANK2). Detailed clinical examination associated with cranial imaging techniques results in appropriate genetic analysis.

D. Petrleničová<sup>1</sup>,  
K. Gmitterová<sup>1</sup>, I. Uhrín<sup>2</sup>,  
J. Benetin<sup>3</sup>, P. Valkovič<sup>1,4</sup>

<sup>1</sup> II. Neurologická klinika  
LF UK a UN Bratislava

<sup>2</sup> Pracovisko magnetickej rezonancie,  
Medicína Nové Zámky, s.r.o.

<sup>3</sup> Neurologická klinika  
SZU a UN Bratislava

<sup>4</sup> Ústav normálnej a patologickej  
fyziológie SAV, Bratislava



doc. MUDr. Peter Valkovič, PhD.

II. Neurologická klinika  
LF UK a UN Bratislava  
Nemocnica akad. L. Déreza  
Limbová 5

833 05 Bratislava

e-mail:

peter.valkovic@gmail.com

Přijato k recenzi: 20. 5. 2010

Přijato do tisku: 10. 1. 2011

### Klíčová slova

neurodegenerácia – pantotenátkínáza –  
akumulácia železa v mozgu

### Key words

neurodegeneration –  
pantothenate-kinase –  
brain iron accumulation

## Úvod

Neurodegenerácia asociovaná s pantotenátkinázou (PKAN), predtým známa pod názvom Hallervorden-Spatzov syndróm, je raritne sa vyskytujúce autozomálne recesívne ochorenie, pri ktorom dochádza k hromadeniu železa v neurónoch globus pallidus a substantia nigra. Od pôvodného názvu sa upustilo po tom, ako vyšli na svetlo neetické praktiky lekárov Hallervordena a Spatza počas 2. svetovej vojny. Išlo o výskum mozgového tkaniva u mentálne chorých pacientov (celkový počet obetí bol takmer 700). PKAN patrí do skupiny progresívnych neurodegeneratívnych extrapyramídových ochorení charakterizovaných akumuláciou železa v mozgu (NBIA, neurodegeneration with brain iron accumulation) [1,2].

Táto práca je klinickým prehľadom problematiky PKAN. Jej súčasťou je aj kazuistika pacienta s týmto ochorením, ktorý je podľa našich vedomostí vôbec prvým prípadom popísaným v Slovenskej republike.

## Etiopatogenéza

PKAN je ochorenie spôsobené mutáciou v géne pre pantotenátkinázu 2 (PANK2), čo je kľúčový enzým v biosyntéze koenzýmu A (KoA), ktorý je nevyhnutný najmä v energetickom a lipidovom metabolizme. V dôsledku deficitu KoA dochádza k produkcii voľných kyslíkových radikálov a deštrukcii membránových fosfolipidov v bunkách sietnice a bazálnych ganglií, ktoré sú na oxidatívny stres zvlášť citlivé [3]. Nie je jasné, akým mechanizmom tieto poruchy v lipidovom metabolizme zapríčínajú nadmerné ukládanie železa. Podľa jednej z hypotéz príčinou je deficit produktu PANK – fosfopantotenátu, ktorý sa za normálnych okolností spolu s cysteínom podieľa na vzniku KoA. Pri PKAN sa cysteín hromadí a efektívne viaže železo, v prítomnosti ktorého podlieha prudkej autooxidácii s tvorbou voľných kyslíkových radikálov. Podľa tejto hypotézy sú „NBIA“ ochorenia primárne spôsobené poruchou v metabolizme tukov a k akumulácii železa dochádza len sekundárne [3,4].

## Epidemiológia

V súčasnosti neexistujú spoľahlivé informácie o skutočnej prevalencii PKAN. Odhaduje sa, že v populácii jeden milión obyvateľov sa vyskytujú jeden až tri prípady tohto zriedkavého ochorenia. Treba

však zdôrazniť, že veľké množstvo pacientov nie je správne diagnostikovaných. Rozdiely medzi jednotlivými etnickými skupinami či pohlaviami zatiaľ zistené neboli [5].

## Klinický obraz

Klinický fenotyp PKAN sa podľa veku začiatku, prevažujúcich symptómov a rýchlosti progresie ochorenia delí do dvoch hlavných foriem. *Klasická forma* PKAN je vcelku homogénna, typická skorým začiatkom a rýchlou progresiou symptómov. U detí dominujú poruchy chôdze, ktoré sa zvyčajne objavujú už pred šiestym rokom života. Definitívne strácajú schopnosť chôdze zhruba do 10–15 rokov od začiatku ochorenia. Klinicky prevažuje postihnutie extrapyramídového systému v zmysle dystónie, dyzartie a rigidity [5]. Z dystonických prejavov dominuje najmä retrocollis, oromandibulo-faciálna dystónia a chorea [6]. Lézie v globus pallidus a substantia nigra pars reticularis môžu vyvolať psychiatrické symptómy, zmeny nálad, poruchu intelektu či stereotypie [7,8]. U detí býva nezriedka pred správnym rozpoznaním PKAN diagnostikovaný „syndróm ADHD“ – porucha pozornosti spojená s hyperaktivitou [2]. V dôsledku poškodenia kortikospinálneho traktu býva u postihnutých prítomný syndróm centrálnej obrny. U dvoch tretín detí sa vyskytuje pigmentárna retinopatia. *Atypická forma* je heterogénnejšia, s miernejším priebehom motorických prejavov a neskorším začiatkom, v prvých troch dekádach života. Prvé príznaky, zväčša neurobehaviorálne, sa objavujú zhruba medzi 13.–14. rokom života [3]. Najčastejšie sa jedná o depresiu, emocionálnu labilitu, či zmeny osobnosti sprevádzané kognitívnym deficitom [9]. Medzi skoré symptómy tejto formy patria aj poruchy reči typu palilálie a dysartrie. Poruchy chôdze vedú k jej postupnej strate v priebehu 15 až 40 rokov od začiatku ochorenia [3].

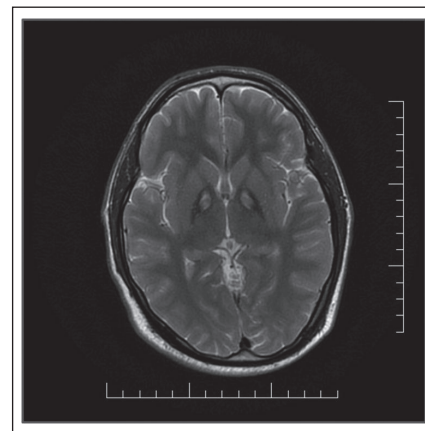
Pri oboch formách PKAN sa vyskytujú periódy zhoršenia v trvaní 1–2 mesiacov, ktoré nie sú vyvolané interkurentným ochorením či malnutríciou. Striedajú sa s dlhšími obdobiami stabilizácie klinického stavu [5].

## Diagnostika

Významné postavenie v diagnostike PKAN má vyšetrenie pomocou MR, ktoré dokáže najmä v T2 vážení zobraziť depo-

zity železa v globus pallidus a substantia nigra pars reticulata s typickým obrazom príznaku „tigrieho oka“ (eye of the tiger sign) (obr. 1) [5]. Ide o hyperintenzitné lézie v T2 vážení, lokalizované centrálné v globus pallidus, obklopené hypointenzitným regiónom. Oblasť hyperintenzity predstavuje primárne poškodenie tkaniva vyúsťujúce do nekrózy a edému, kým hypointenzitný región reprezentuje akumulované železo. Pri presymptomatických pacientoch dominujú hyperintenzitné lézie, s progresiou ochorenia sa do popredia dostávajú hypointenzitné lézie [2]. Molekulárno-genetickými metódami možno pri PKAN potvrdiť mutáciu v géne pre PANK 2 na chromozóme 20p13–12.3 [10]. Takmer všetci pacienti s klasickou formou PKAN majú túto mutáciu, zatiaľ čo pri atypickej forme bola potvrdená len v 1/3 prípadov [3]. Pred dostupnosťou MR sa definitívna diagnóza NBIA potvrdila až autopsiou. Patologicko-anatomickým substrátom pri PKAN sú hrdzavo-hnedé pigmentácie v globus pallidus a retikulárnej časti substantia nigra. Ich hlavným komponentom je železo, ktoré sa v týchto oblastiach vyskytuje až v trikrát vyššom množstve ako u zdravých pacientov, pričom jeho sérová koncentrácia je v norme. V pallidonigrálnom systéme, v bielej a šedej hmote mozgu sa vyskytujú sféroidné telieska, ktoré predstavujú edematózne axóny [11].

Pomocnou diagnostickou metódou pri PKAN je neurooftalmologické vyšetrenie a elektroretinografia. U takmer 70 % pa-



Obr. 1. MR mozgu pacienta s potvrdenou mutáciou v géne pre PANK 2 – v T2 vážení v globus pallidus internus obojstranne prítomné hypointenzity s centrálnym hyperintenzitným regiónom (príznak „eye of the tiger“).

Tab. 1. Diagnostické kritériá PKAN podľa [5].

Hlavné znaky	Podporné znaky
<ul style="list-style-type: none"> <li>• začiatok v prvých troch dekádach života                             <ul style="list-style-type: none"> <li>• progresia symptómov</li> </ul> </li> <li>• postihnutie extrapyramídového systému                             <ul style="list-style-type: none"> <li>• v T2 vážení MR mozgu: v globus pallidus internus obojstranné antero-mediálne hyperintenzity obklopené regiónom hypointenzity („znak tigrieho oka“)</li> </ul> </li> </ul>	<ul style="list-style-type: none"> <li>• postihnutie kortikospinálneho traktu</li> <li>• pigmentárna retinopatia/optická atrofia                             <ul style="list-style-type: none"> <li>• pozitívna rodinná anamnéza (autozomálne recesívna dedičnosť)</li> <li>• akantocytóza</li> </ul> </li> </ul>

cientov s klasickou formou PKAN bola potvrdená retinopatia, u atypickej formy je jej výskyt zriedkavý [12]. U 9 z 10 pacientov s PKAN sa zistila spomalená fotoreakcia s paralizou dúhovky podobná Ad-dieho pupilám [13].

### Diferenciálna diagnostika

PKAN predstavuje 50–70 % prípadov „NBIAs“, v rámci ktorých sa odlišuje na základe klinických, rádiologických a geneticko-molekulárnych charakteristík (tab. 1) [5]. Príznak tigrieho oka bol popísaný aj pri iných extrapyramídových syndrómoch ako kortiko-bazálna degenerácia, Parkinsonova choroba so skorým začiatkom a progresívna supranukleárna obrna [14]. Na základe prítomnosti takéhoto MR nálezu možno s vysokou pravdepodobnosťou odlíšiť PKAN od ostatných subtypov „NBIAs“, čo umožňuje zvoliť správny klinický a geneticko-molekulárny diagnostický algoritmus (obr. 2) [15].

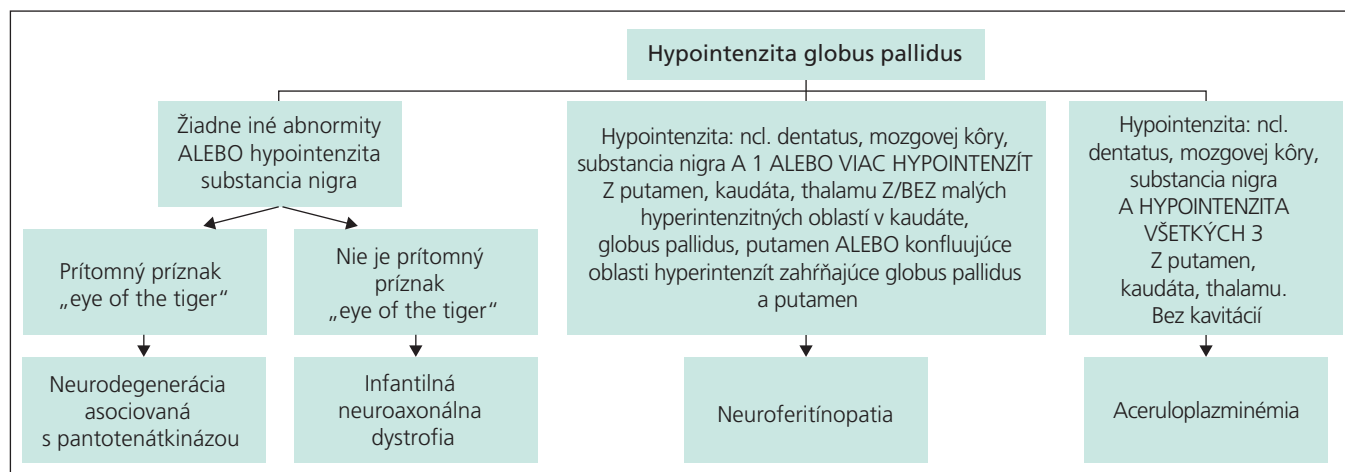
V súčasnej nomenklatúre PKAN predstavuje hlavnú formu NBIAs. Nazýva sa tiež NBIA typ 1. Typom 2 je infantilná

neuroaxonálna dystrofia, spôsobená mutáciou v PLA2G6 géne (22. chromozóm), ktorá sa prejavuje podobnými klinickými príznakmi ako klasický PKAN. Z ďalších NBIAs prichádzajú do úvahy neurofritinopatia a aceruloplazminémia, ktoré sú v praxi často zle diagnostikované pre svoju klinickú podobnosť s atypickým PKAN. Zo skupiny neurodegeneratívnych ochorení postihujúcich bazálne gangliá treba diferenciálne-diagnosticky uvažovať najmä o Parkinsonovej chorobe so skorým začiatkom, či progresívnej supranukleárnej obrne. Nemenej dôležité je myslieť i na primárne psychiatrické ochorenie, ktoré môže maskovať PKAN. Samostatnú diferenciálne-diagnostickú jednotku tvoria aj tzv. neuroakantocytózy syndrómy, z ktorých časť je asociovaná s lipidovou malabsorpciou a progresívnou spinocerebellárnou degeneráciou. Táto problematika bola prehľadne spracovaná v jednom z nedávnych čísel tohto periodika Klempířom et al [16]. Patrí sem napr. HARPov syndróm (hypobetaliprotei-némia, akantocytóza, retinopatia a palli-

dálna degenerácia), ktorý je však podľa posledných výskumov tiež spôsobený mutáciou v géne pre PANK2, a javí sa tak byť súčasťou fenotypového spektra PKAN. Pri druhej podskupine neurakantocytóz dochádza vplyvom postihnutia CNS, najmä bazálnych ganglií, k vývoju choreatického syndrómu (napr. HDL2 – Huntington disease-like 2) [2,4,17].

### Terapia

Kauzálna terapia PKAN dodnes neexistuje. Farmakologická a chirurgická liečba pri PKAN má len paliatívny význam a prináša väčšinou len krátkodobé zlepšenie klinických príznakov. Napriek tomu sa vďaka úzkej spolupráci lekárov s rodinami pacientov darí pravidelnou modifikáciou liečby udržiavať vysokú kvalitu života postihnutých. Baklofen (perorálne, resp. intratékálne podávanie) a anticholinergiká zostávajú najefektívnejšími liekmi na zmiernenie dystónie a spasticity. Aplikácia botulotoxínu do tvárového a orobukolinguálneho svalstva dokáže často zlepšiť reč a stravovanie pacientov [2]. L-DOPA môže čiastočne zmierniť tremor, rigiditu aj bradykinézu pacientov s parkinsonizmom, čo však nemusí byť pravidlom [18]. Na medikamentózne refraktérnu dystóniu sa v minulosti využívala pallidotómia a talamotómia, avšak s reziduálnymi ireverzibilnými vedľajšími účinkami a návratom dystónie zhruba do jedného roka [19]. V jednom prípade sa pacientovi so život ohrozujúcim status dystonicus podarilo výrazne zlepšiť a v štvorročnom sledovaní aj stabilizovať klinický stav pomocou bilaterálnej pallidotómie [20].



Obr. 2. Neuroobrazovacie črty na rozlíšenie subtypov neurodegeneratívnych syndrómov asociovaných s akumuláciou železa podľa [8].

Ďalšou z možností ako zmierniť extrémnu dystóniu či spasticitu je hĺbková mozgová stimulácia (DBS) [2]. Podľa poslednej medzinárodnej štúdie zmiernila bilaterálna DBS globus pallidus internus u 23 pacientov s NBAs markantne stupeň dystónie v krátkodobom (2–6 mesiacov), ako aj dlhodobom sledovaní (9–15 mesiacov). Zároveň bolo možné u týchto pacientov pooperačne v dlhodobom sledovaní zredukovať farmakoterapiu o 50 % [21]. V tomto súbore sú zaradení aj dvaja súrodenci s PKAN z Českej republiky.

Nádejou blízkej budúcnosti sa stávajú cheláty železa, aktuálne prebieha v Taliansku štúdia s deferipronom [2]. U pacientov s atypickým PKAN, ktorí majú zachovanú reziduálnu enzýmovú aktivitu PANK, sa v snahe „naštartovať ju“ zdá byť účinným podávanie nadmerných dávok pantotenátu (vitamín B5). Vysoké dávky vitamínu B5 nie sú toxické a u pacientov, ktorým boli podávané, sa preukázateľne zlepšila reč a posturálna stabilita. Otvorenou možnosťou, zatiaľ formálne nepreskúšanou, zostáva antioxidantná terapia (koenzým Q10, alfa-tokoferol, kyselina askorbová a pod.) [5].

### Kazuistika

25-ročný muž bol odoslaný na hospitalizáciu na neurologickú kliniku pre postupne progredujúci tras a neobratnosť ľavej hornej končatiny a sťažené prehltnutie s vývojom počas posledných troch rokov. Vzniku ťažkostí predchádzala porucha reči v zmysle zajakavosti a úzkostné stavy, ktoré sa objavili približne v 18. roku života.

Klinicky sme u pacienta objektivizovali tras viečok, hrubý posturálny tremor s poruchou diadochokinézy na ľavej hornej končatine, ľahkú rigiditu s akcentáciou na pravostranných končatinách, pri chôdzi prítomné občasnú zaskopávanie ľavou dolnou končatinou, so zníženou synkinézou vpravo. Zistili sme tiež známky postihnutia kortikospinálneho traktu v zmysle ľahkej centrálnnej kvadruparézy. Fotoreakcia, priama aj ne-

priama, bola u pacienta bilaterálne spomalená. Dystóniu ako jeden z častých a typických príznakov PKAN sme u pacienta nezaznamenali. MR mozgu zobrazilo ložiskové zmeny v globus pallidus typické pre PKAN, tzv. eye of the tiger sign (obr. 1). Logopéd diagnostikoval narušenú komunikačnú schopnosť v zmysle prolongácie a repetície slabík. Psychológ u pacienta objektivizoval organické poškodenie CNS s deterioráciou a zhoršením funkcie pozornosti, so zvýšenou intrapsychickou tenziou a anxiétou. U pacienta sme potvrdili mutáciu v géne pre pantotenátkinázu (PANK2). Počas hospitalizácie sme začali anticholinergnú terapiu (biperiden 4 mg) s dobrým efektom v zmysle zmiernenia trasu ľavej hornej končatiny. Do liečby sme nasadili anxiolytikum a komplexnú vitamínoterapiu (vitamíny skupiny B, koenzým Q10). Pacient zostal v našom sledovaní a jeho rodinným príslušníkom sme doporučili genetickú konzultáciu.

### Záver

Podrobné klinické vyšetrenie v spojení s MR vedie pri „NBAs“ k správne zvolenej genetickej analýze a následnej korektnej diagnóze. Je to nesmierne dôležité vzhľadom na fakt, že množstvo pacientov zostáva nediagnostikovaných, resp. pacientovi je určená chybná diagnóza a neadekvátna a často zafazujúca terapia. Pritom správne zvolená symptomatická liečba je benefitom pre pacienta i jeho najbližšie okolie.

### Literatúra

1. Pearce JMS. Neurodegeneration with Brain Iron Accumulation: A cautionary tale. *Eur Neurol* 2006; 56(1): 66–68
2. Gregory A, Polster BJ, Hayflick SJ. Clinical and genetic delineation of neurodegeneration with brain iron accumulation. *J Med Genet* 2009; 46(2): 73–80.
3. Hayflick SJ. Unraveling the Hallervorden-Spatz syndrome: pantothenate kinase-associated neurodegeneration is the name. *Curr Opin Pediatr* 2003; 15(6): 572–577.
4. Schneider SA, Hardy J, Bhatia KP. Iron accumulation in syndromes of neurodegeneration with brain 1 and 2: causative or consequential? *J Neurol Neurosurg Psychiatry* 2009; 80(6): 589–590.

5. Gregory A, Hayflick SJ. Neurodegeneration with brain iron accumulation. *Folia Neuropathol* 2005; 43(4): 286–296.
6. Sachin S, Goyal V, Shukla G, Sharma MC, Gaikwed S, Behari M. Clinical spectrum of Hallervorden-Spatz syndrome in India. *J Clin Neurosci* 2009; 16(2): 253–258.
7. Oner O, Oner P, Deda G, Içağasioğlu D. Psychotic disorder in a case with Hallervorden-Spatz disease. *Acta Psychiatr Scand* 2003; 108(5): 394–398.
8. Middleton FA, Strick PL. Basal ganglia and cerebellar loops: motor and cognitive circuits. *Brain Res Rev* 2000; 31(2–3): 236–250.
9. Sunwoo YK, Lee JS, Kim WH, Shin YB, Lee MJ, Cho IH et al. Psychiatric disorder in two siblings with Hallervorden-Spatz disease. *Psychiatry Invest* 2009; 6(3): 226–229.
10. Zhou B, Westaway SK, Levinson B, Johnson MA, Gitschier J, Hayflick SJ. A novel pantothenate kinase gene (PANK2) is defective in Hallervorden-Spatz syndrome. *Nat Genet* 2001; 28(4): 345–349.
11. Koeppen AH, Dickson AC. Iron in the Hallervorden-Spatz syndrome. *Pediatr Neurol* 2001; 25(2): 148–155.
12. Hayflick SJ, Westaway SK, Levinson B, Zhou B, Johnson MA, Ching KH et al. Genetic, clinical and radiographic delineation of Hallervorden-Spatz syndrome. *N Engl J Med* 2003; 348(1): 33–40.
13. Egan RA, Weleber RG, Hogarth P, Gregory A, Coryell J, Westaway SK, et al. Neuro-ophthalmologic and electroretinographic findings in pantothenate kinase associated neurodegeneration (formerly Hallervorden-Spatz syndrome). *Am J Ophthalmol* 2005; 140(2): 267–274.
14. Guillerman RP. The eye-of-the-tiger sign. *Radiology* 2000; 217(3): 895–896.
15. McNeill A, Birchall D, Hayflick SJ, Gregory A, Schenk JF, Zimmerman EA et al. T2 and FSE MRI distinguishes four subtypes of neurodegeneration with brain iron accumulation. *Neurology* 2008; 70(18): 1614–1619.
16. Klempř J, Mikulenková D, Písačka M, Klempřová O. Diferenciální diagnostika neuroakantocytóz. *Cesk Slov Neurol N* 2009; 72/105(1): 24–29.
17. Gregory A, Hayflick SJ. Pantothenate Kinase-Associated Neurodegeneration. In: Pagon RA, Bird TC, Dolan CR, Stephens K (eds). *GeneReviews*. Seattle (WA): University of Washington, Seattle 1993–2002.
18. Seo HJ, Song SK, Lee PH. A Novel PANK2 Mutation in a Patient with Atypical Pantothenate-Kinase-Associated Neurodegeneration Presenting with Adult-Onset Parkinsonism. *J Clin Neurol* 2009; 5(4): 192–194.
19. Justesen CR, Penn RD, Kroin JS, Egel RT. Stereotactic pallidotomy in a child with Hallervorden-Spatz disease. *J Neurosurg* 1999; 90(3): 551–554.
20. Balas I, Kovacs N, Hollody K. Staged bilateral stereotactic pallidotomy for life-threatening dystonia in a child with Hallervorden-Spatz disease. *Mov Disord* 2006; 21(1): 82–85.
21. Timmermann L, Pauls KA, Wieland K, Jech R, Kurlmann G, Sharma N et al. Dystonia in neurodegeneration with brain iron accumulation: outcome of bilateral pallidal stimulation. *Brain* 2010; 133(3): 701–712.