

Radioterapií indukované meningeomy

Radiation-Induced Meningiomas

Souhrn

Radioterapie je dnes standardní postup nejen v léčbě nádorů CNS vyššího gradingu, ale uplatňuje se i v léčbě některých benigních intrakraniálních nádorů. Navzdory svému terapeutickému potenciálu může ovšem radioterapie působit jako spouštěcí mechanismus karcinogeneze. Vzhledem k citlivosti meningeální tkáně na působení ionizujícího záření patří meningeomy k nejčastějším radioterapií indukovaným nádorům v nitrolebí. Meningeomy indukované ionizujícím zářením se liší od spontánních meningeomů výskytem v mladší věkové skupině, jsou častěji vícečetné s výraznějšími histologickými abnormalitami a vyšším rizikem recidiv. Základem léčby je chirurgický výkon. Stereoradiochirurgie se jeví jako metoda volby při progredujících meningeomech v lokalizacích nepříznivých pro léčbu chirurgickou. Retrospektivní analýzou za posledních 10 let byly na Neurochirurgické klinice FN u sv. Anny v Brně zjištěny tři případy operačně řešených meningeomů, které splňují kritéria radiací indukovaných nádorů. Závěrem lze shrnout, že radiací indukované meningeomy tvoří zvláštní skupinu meningeomů, jejichž odlišnosti od meningeomů spontánních je nutné mít na zřeteli při péči o takto nemocné pacienty.

Abstract

Radiotherapy has recently become a standard procedure for the treatment not only of high-grade intracranial tumours but also of some of benign nature. Despite its therapeutic potential, radiotherapy can act as a trigger for carcinogenesis. Meningiomas are the most frequent intracranial tumours induced by radiotherapy because the radiosensitivity of meningeal tissue is high. Radiation-induced meningiomas differ from spontaneous meningiomas in their higher incidence in younger age groups. They are also more frequently multiple with histological abnormalities and a higher incidence of recurrence. First-choice therapy for radiation-induced meningiomas is surgical. Stereoradiosurgery appears to be the treatment of choice for progressive meningiomas in locations inaccessible to surgical approach. Three cases of radiation-induced meningiomas were found in a retrospective study of patients treated at the Department of Neurosurgery, St. Anne's University Hospital, Brno. In conclusion, radiation-induced meningiomas form a specific group. Their specific features should be borne in mind in the course of oncology care.

R. Jančálek¹, Z. Novák¹,
J. Chrástina¹, B. Slaná²,
V. Feitová³

LF MU a FN u sv. Anny v Brně:

¹ Neurochirurgická klinika

² I. patologicko-anatomický ústav

³ Klinika zobrazovacích metod



MUDr. Radim Jančálek, Ph.D.

Neurochirurgická klinika

LF MU a FN u sv. Anny v Brně

Pekařská 53

656 91 Brno

e-mail: radim.jancalek@fnusa.cz

Přijato k recenzi: 19. 8. 2010

Přijato do tisku: 1. 10. 2010

Klíčová slova

radioterapií indukované meningeomy –
vlastnosti – terapie

Key words

radiation-induced meningiomas –
features – therapy

Úvod

Časná diagnostika a pokroky v léčbě nádorových onemocnění vedou v poslední době ke zvyšujícímu se počtu pacientů s dlouhodobým přežíváním. Aktuální statistické údaje z USA udávají, že na 30 obyvatel připadá jeden žijící pacient po onkologické léčbě. Zvyšuje se tak množství onkologicky nemocných, kteří přežívají dostatečně dlouhou dobu na to, aby u nich v průběhu života propuklo další nádorové onemocnění. Riziko rozvoje nového nádoru u přežívajících onkologických nemocných je přitom asi o 14 % vyšší než u průměrné populace (SEER Cancer Registries, 1973–2000). Rizikové faktory rozvoje sekundárního nádoru jsou stejné jako ty, jež vedou k primárnímu nádorovému onemocnění. Jsou to například kouření, zvýšená spotřeba alkoholu, nutriční faktory nebo genetická predispozice. U pacientů po prodělané léčbě onkologické může být radioterapie a/nebo chemoterapie dalším z faktorů zvyšujícím riziko rozvoje nového nádorového onemocnění.

Radioterapie se dnes využívá v léčbě nejen nádorů CNS vyššího gradingu, ale uplatňuje se i v léčbě některých benigních intrakraniálních nádorů. Navzdory svému terapeutickému potenciálu může ovšem radioterapie působit jako spouštěcí mechanismus kancerogeneze. Vzhledem k délce přežívání pacientů s nízkostupňovými gliomy a benigními intrakraniálními nádory představuje radioterapie těchto lézí potenciální riziko rozvoje sekundárně indukované malignity. Koncept radioterapií indukované onkogeneze formulovali Cahan et al již v roce 1948 [1]. Je ovšem nutné zdůraznit, že přínos radioterapie v léčbě nádorových onemocnění vysoce převyšuje riziko indukce nového nádoru. Navíc riziko rozvoje indukovaného nádoru je nejvyšší právě u nejdéle přežívajících onkologicky léčených pacientů, kde byl terapeutický efekt aplikované radioterapie nejlepší.

Individuální riziko radioterapií indukovaného nového nádoru je závislé na několika faktorech: typ a dávka aplikovaného záření, místo a velikost ozářené části těla, přirozená senzitivita tkání na ozáření a věk ozářeného. Publikované práce uvádějí riziko malignizace 1–3 % po ozáření velkým polem [2]. Riziko pozdější maligní transformace ozářených tkání se zdá být mnohem menší po stereoradiochirurgic-

kém ozáření [3]. Převážnou část nitrolebí tvoří nervová tkáň, která je považována za relativně radiorezistentní. Na druhou stranu meningeální tkáň je vysoce citlivá na působení ionizujícího záření, a to obzvláště u dětí [4]. Většina radioterapií indukovaných nádorů v nitrolebí jsou tak meningeomy, ale byly popsány také gliomy, sarkomy a schwannomy [5,6].

Hypotéza o efektu ionizujícího záření na nitrolební meningeomy byla formulována Munkem v roce 1969, který pozoroval zvýšený výskyt nitrolebních meningeomů po ozáření skalpu u pacientů léčených pro tinea capitis. Podle dávky aplikované radioterapie lze meningeomy rozdělit na tři skupiny: meningeomy indukované ozářením vysokou dávkou (> 20 Gy), střední (10–20 Gy) a nízkou dávkou (< 10 Gy).

Meningeomy indukované ionizujícím zářením se liší od spontánních meningeomů v několika aspektech. Průměrný věk pacientů s diagnostikovaným radiací indukovaným meningeomem je 30–38 let při ozáření vysokou dávkou záření a 45–58 let po ozáření malou dávkou, zatímco spontánní meningeomy se nejčastěji vyskytují v 5. a 6. dekádě věku. Incidence vícečetných meningeomů je vyšší po ozáření jak s malou, tak i vysokou dávkou záření a uvádí se v literatuře od 5 do 19 %, kdežto výskyt vícečetných spontánních meningeomů se udává kolem 2,5 % [7]. Radiací indukované meningeomy mají také specifické histologické rysy. Nacházíme u nich zvýšenou celularitu, nukleární pleomorfismus, zvýšenou mitotickou aktivitu, fokální ne-

krózy, invazi do okolní kosti a mozku. Radiací indukované meningeomy vykazují také agresivnější klinické chování než meningeomy spontánní včetně vyšší frekvence recidivy po chirurgické léčbě nebo ozáření. Na rozdíl od frekvence recidivy spontánních meningeomů kolem 11 % uvádějí Rubinstein et al recidivu u téměř 26 % pacientů po léčbě radioterapií indukovaných meningeomů a u 12 % z nich dokonce vícečetnou.

Latence mezi expozicí ionizujícím zářením a klinickou diagnózou meningeomu závisí na dávce záření a věku ozařovaného. V literatuře se uvádí průměrná latence 35 let po ozáření malou dávkou (< 10 Gy), 26 let po ozáření středně velkou dávkou (10–20 Gy) a 19 let po ozáření velkou dávkou (> 20 Gy). Incidence indukovaných meningeomů po vysoké dávce záření je paradoxně nižší, což souvisí s relativně krátkou dobou přežívání u těchto pacientů. Většina indukovaných meningeomů je tedy vyvolána ozářením nízkými dávkami (7–15 Gy) na oblast skalpu a tváře.

Chirurgická léčba meningeomů se jeví jako nejoptimálnější léčebná modalita, i když kompletní a bezpečná exstirpace nemusí být možná díky agresivnějšímu chování radiací indukovaných meningeomů a jejich invazi do okolních tkání (kosti, cévy, mozek). I přesto, že je původní příčina indukovaných meningeomů vystavení meningeomatózní tkáně účinkům ionizujícího záření, je v literatuře popisována také možnost stereoradiochirurgické terapie. U malých a středně velkých

Tab. 1. Charakteristika klinických případů radiací indukovaných meningeomů operovaných na Neurochirurgické klinice FN u sv. Anny v Brně v letech 2001–2010.

Věk	Primární tu	RT	Latence	Histologie
63 let	spinoca maxilly	> 20 Gy	13 let	fibrózní meningeom WHO gr. I drobné nekrózy, mitotická aktivita 2/10 HPF, Ki-67 průměrně 4,6 %; místy až 9,0 %
46 let	astrocytom G II	> 20 Gy	21 let	atypický meningeom WHO gr. II zvýšená buněčnost, drobné nekrózy, nukleární atypie, mitotická aktivita 4/10 HPF, Ki-67 5,2 %
48 let	astrocytom G II	> 20 Gy	34 let	meningeom WHO gr. I výraznější anizokaryóza regresivního typu, Ki-67 2,3 %

tu – tumor, RT – dávka radioterapie, Spinoca – spinocelulární karcinom, gr. – WHO grade, HPF – high power field = 0,2 mm²

meningeomů bez mass-efektu je účinnost radiochirurgické léčby dokonce udávána jako rovnocenná léčbě chirurgické. Stereoradiochirurgie se tak jeví jako metoda volby při progredujících meningeomech v lokalizacích nepříznivých pro chirurgickou léčbu, jako jsou například meningeomy sinus cavernosus.

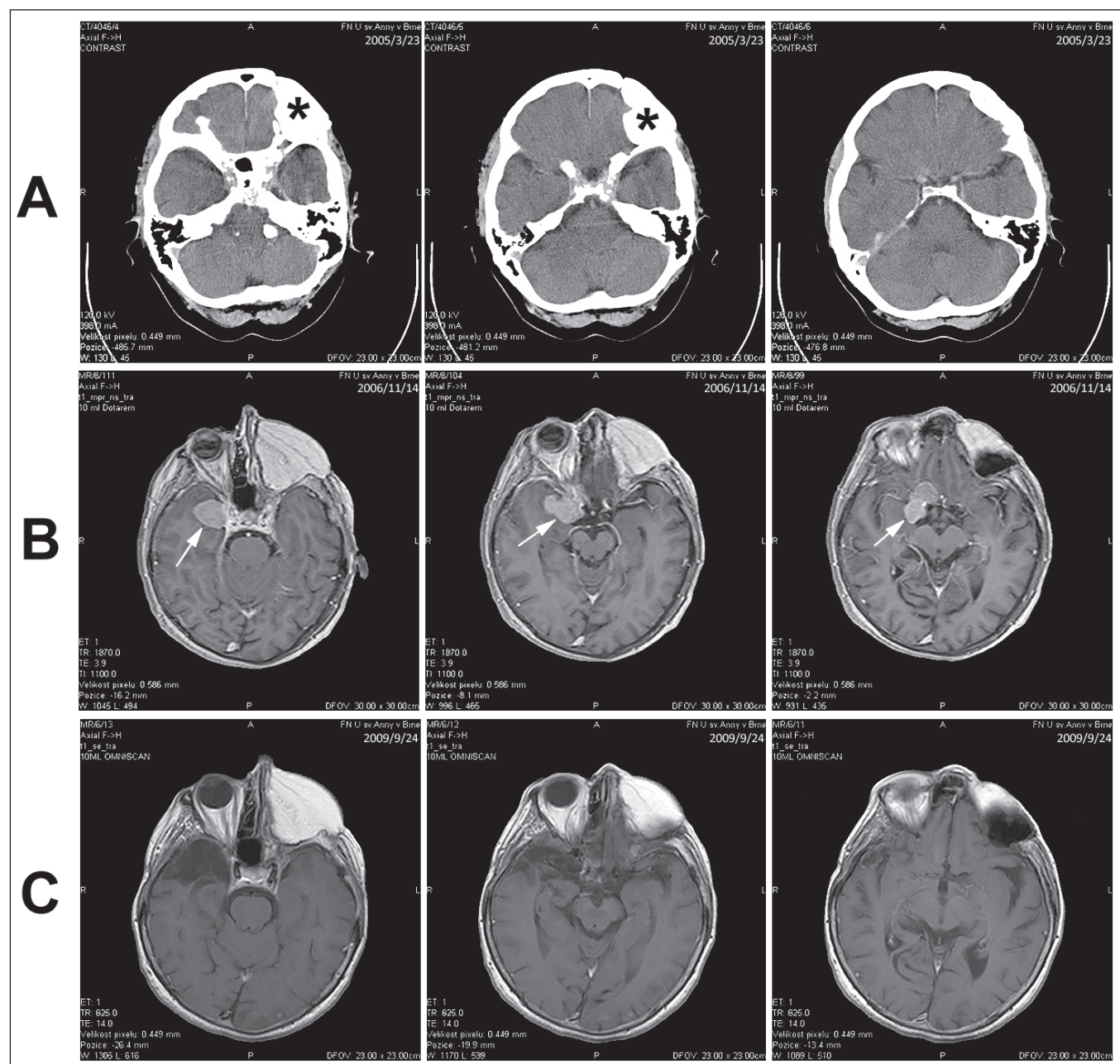
Pro označení meningeomu jako meningeom indukovaný radioterapií je nutné splnění několika kritérií. Daný menin-

geom, průkazně nepřítomný před ozářením, se musí nacházet v ozářovacím poli radioterapií léčeného primárního procesu, minimální doba latence mezi ozářením a výskytem meningeomu musí být větší než pět let a je nutné vyloučit přítomnost fakomatózy v anamnéze.

Materiál

Byla provedena retrospektivní analýza pacientů operovaných na Neurochirurgické klinice FN u sv. Anny za posledních 10 let (2001–2010). Tento časový interval byl stanoven s ohledem na dostupnost obrazové dokumentace, která je nutná k podrobnějšímu studiu vybraných případů. U všech 216 nemocných operovaných pro nitrolební meningeom byla provedena analýza anamnestických dat s cílem nalézt pacienty s dokumentovanou radioterapií na oblast hlavy. Tímto postupem bylo vyčleněno pět pacientů,

gické klinice FN u sv. Anny za posledních 10 let (2001–2010). Tento časový interval byl stanoven s ohledem na dostupnost obrazové dokumentace, která je nutná k podrobnějšímu studiu vybraných případů. U všech 216 nemocných operovaných pro nitrolební meningeom byla provedena analýza anamnestických dat s cílem nalézt pacienty s dokumentovanou radioterapií na oblast hlavy. Tímto postupem bylo vyčleněno pět pacientů,



Obr. 1. Kazuistika 1.

- a) CT dokumentovaný stav po operaci spinocelulárního karcinomu maxilly vlevo (hvězdička).
- b) MR vyšetření s odstupem s nálezem meningeomu (šipka).
- c) Kontrolní MR vyšetření po exstirpaci meningeomu.

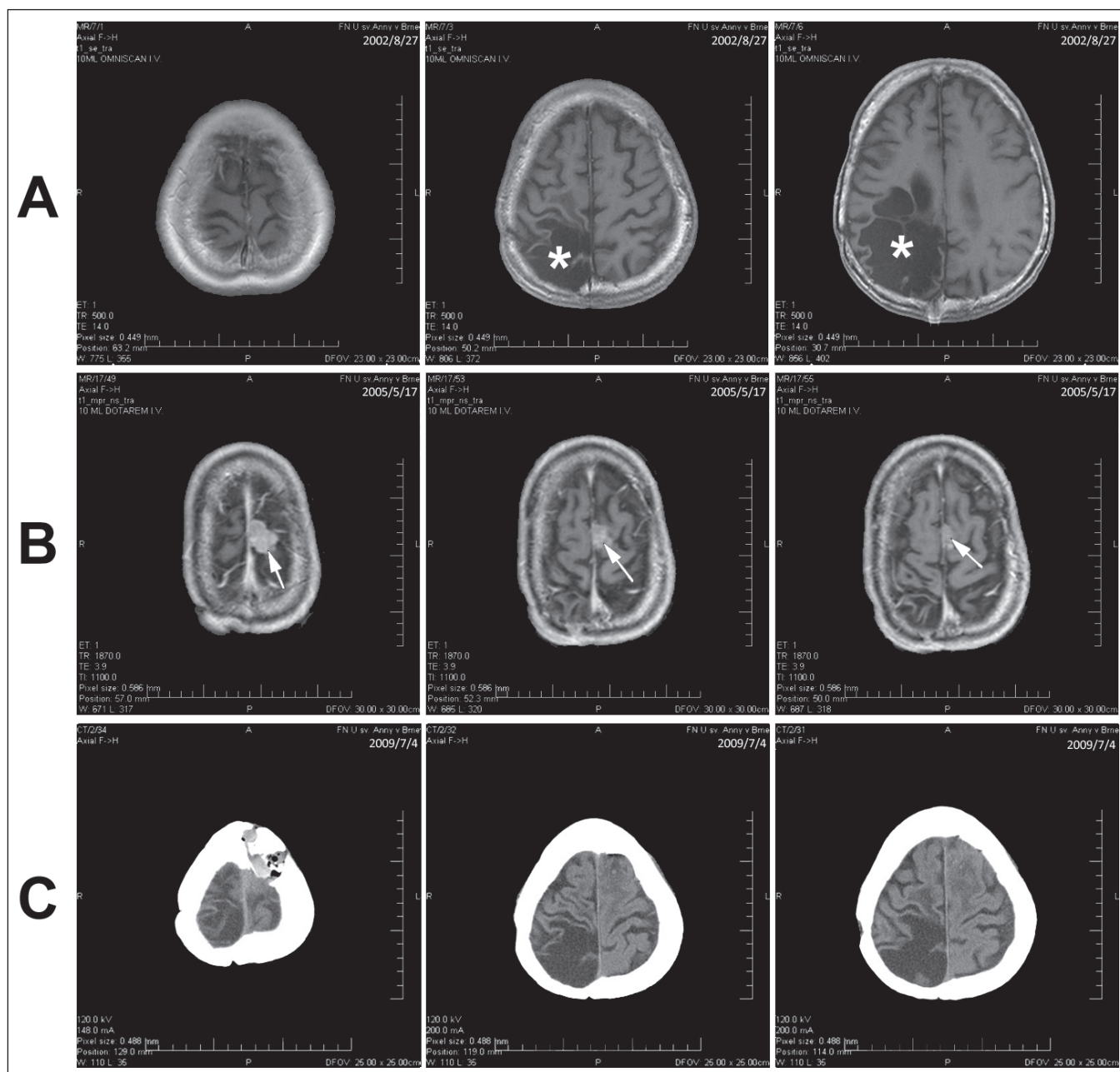
jejichž zdravotní dokumentace byla dále studována. K označení meningeomu za radiací indukovaný byla stanovena tato kritéria: výskyt meningeomu v ozářeném poli, jeho nepřítomnost před ozářením, minimální doba latence mezi ozářením a výskyt meningeomu větší než pět let a nepřítomnost fakomatózy v anamnéze. Touto retrospektivní analýzou byly zjištěny tři případy, které splňovaly kritéria pro možnost zařazení do sku-

piny radiací indukovaných meningeomů. Základní charakteristika těchto případů je uvedena v tab. 1.

Kazuistika 1

Žena, 63let, po operaci spinocelulárního karcinomu maxilly vlevo v roce 1994 s následnou komplexní onkologickou terapií včetně RT vysokou dávkou (> 20 Gy). Kontrolní CT s odstupem 11 let s příznivým nálezem. S odstupem

dalších téměř dvou let (13 let od RT) na CT a následně MR zjištěna nově mediální varianta meningeomu kosti klínové (obr. 1). Pacientka podstoupila kompletní chirurgickou exstirpaci (stupeň II dle Simpsonovy klasifikace) s následným kontrolním vyšetřením MR bez zjištěného residua meningeomu. Histologické vyšetření prokázalo fibrózní meningeom WHO gr. I s drobnými nekrózami a proliferáčním indexem Ki-67 dosahu-



Obr. 2. Kazuistika 2.

- a) MR dokumentovaný stav po operaci astrocytomu WHO gr. II (hvězdička).
- b) MR vyšetření s odstupem s nálezem meningeomu (šipka).
- c) Kontrolní CT vyšetření po exstirpaci meningeomu.

jící místy až 9%. Pacientka je aktuálně čtyři roky od operace. Poslední kontrolní MR vyšetření tři roky od operace neprokázalo recidivu procesu.

Kazuistika 2

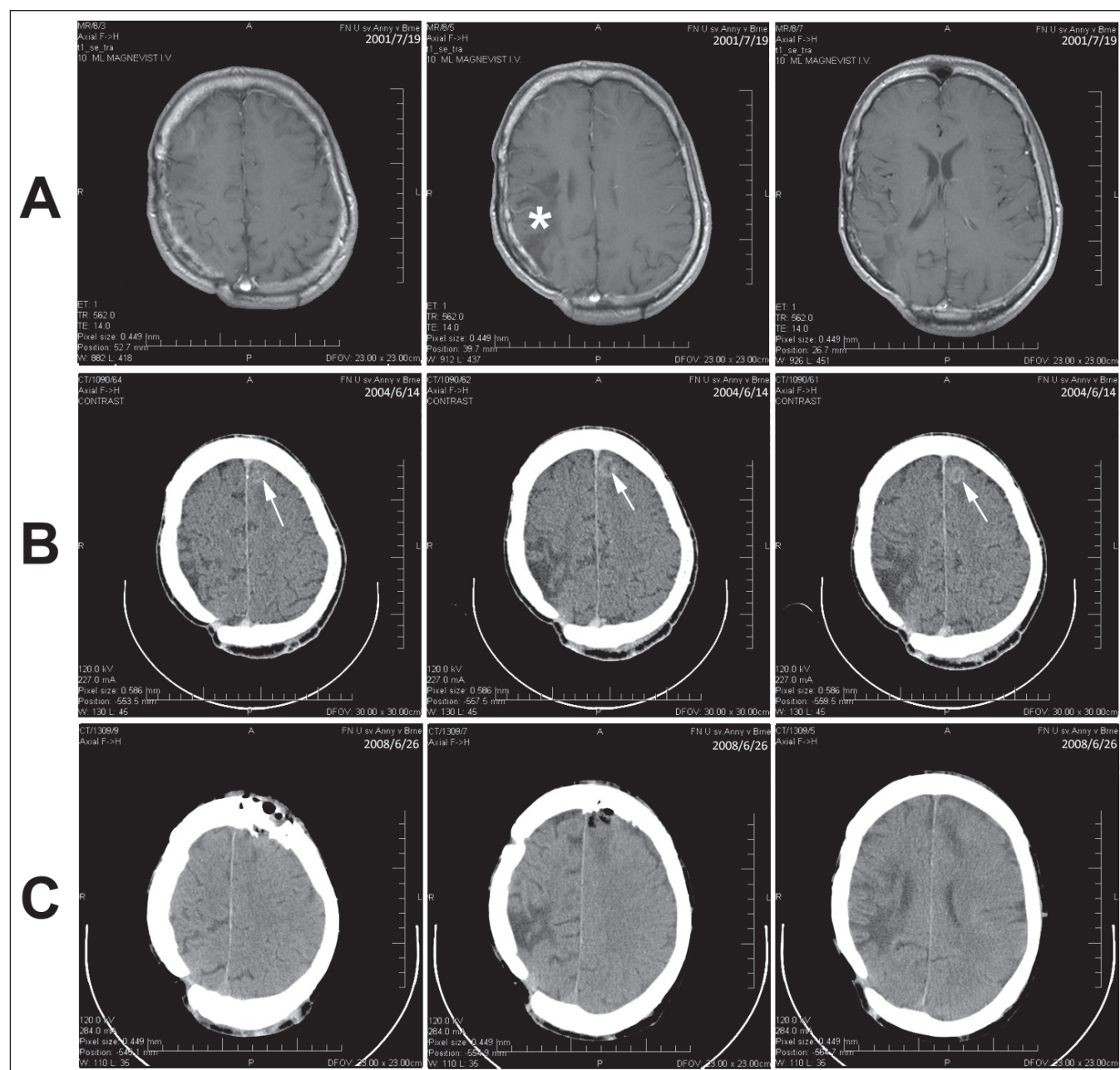
Muž, 46 let, po operaci astrocytomy WHO gr. II parietookcipitální oblasti vpravo v roce 1984 s následným ozářením vysokou dávkou (> 20 Gy). Kontrolní MR vyšetření s odstupem 21 let od RT

nově prokázalo meningeom v parietální oblasti vlevo (obr. 2). Pacient podstoupil extirpaci tumoru (stupeň I dle Simpsonovy klasifikace) s histologickým nálezem atypický meningeom WHO gr. II. Morfologicky byla přítomna zvýšená buněčnost a četnější drobné nekrózy, disperzně se vyskytovaly nádorové buňky s monstrózními laločnatými jádry či jádry se zářezy. Proliferační index Ki-67 dosahoval průměrně hodnot 5,2%. I přesto, že bylo

nutno omezit kontrolní pooperační sledování na CT vyšetření pro implantovaný MR nekompatibilní materiál, nebylo prokázáno jasné reziduum či recidiva s odstupem čtyř let od operace.

Kazuistika 3

Muž, 48 let, po operaci astrocytomy WHO gr. II v parietální oblasti vpravo v roce 1970 s následnou RT vysokou dávkou (> 20 Gy). V roce 1996 provedena re-



Obr. 3. Kazuistika 3.

- MR dokumentovaný stav po operaci astrocytomy WHO gr. II (hvězdička).
- CT vyšetření s odstupem s nálezem meningeomu (šipka).
- Kontrolní CT vyšetření po extirpaci meningeomu.

operace se shodným histologickým nálezem, tentokrát již bez následné léčby onkologické. Na kontrolním CT s odstupem 34 let od RT zjištěn parasagitální meningeom F vlevo (obr. 3). Také u tohoto pacienta byla provedena kompletní exstirpace (stupeň I dle Simpsonovy klasifikace) bez průkazu rezidua na kontrolním zobrazovacím vyšetření. Histologické vyšetření prokázalo meningeom WHO gr. I s výraznější anizokaryózou regresivního typu. V průběhu 6letého pooperačního sledování nebyla ani na posledním CT vyšetření s odstupem čtyř let od operace zjištěna recidiva meningeomu. Také v případě kazuistiky 3 bylo nutné kontrolní zobrazovací vyšetření omezit na CT pro implantovaný MR nekompatibilní materiál.

Všechny případy radiací indukovaných meningeomů řešených chirurgicky na Neurochirurgické klinice FN u sv. Anny v Brně měly pooperační průběhy bez komplikací a bez rozvoje nové neurologické symptomatologie.

Diskuze

Radiací indukované meningeomy představují zvláštní skupinu nádorů, které se od konvenčních meningeomů liší nejen účastí ionizujícího záření, ale dle literárních údajů i některými charakteristikami epidemiologickými, biologickým chováním a histologickými rysy.

Na Neurochirurgické klinice FN u sv. Anny v Brně bylo v průběhu posledních 10 let (2001–2010) operováno 216 nemocných s nitrolebním meningeomem, z nichž 91 % tvořily meningeomy gr. I. Při histologickém vyšetření většiny těchto meningeomů nebyly přítomny nekrózy. U zjištěných tří případů radiací indukovaných meningeomů byly nekrózy přítomny nejen u atypického meningeomu gr. II,

kde nejsou překvapující, ale i u jednoho ze dvou případů meningeomu gr. I.

WHO klasifikace nádorů udává průměrnou mitotickou aktivitu $0,08 \pm 0,05$ mitóz na 10 HPF (high power field = $0,2 \text{ mm}^2$) u meningeomů gr. I a $4,8 \pm 0,9$ mitóz na 10 HPF u meningeomů gr. II. Z tohoto pohledu představuje pouze meningeom gr. I popsany v kazuistice 1 s průměrnou mitotickou aktivitou dvě mitózy na 10 HPF nadlimitní hodnotu. Pokud ovšem nejsou při histopatologickém vyšetření přítomny žádné jiné znaky pro atypický meningeom (zvýšená buněčnost, malé buňky s vysokým N/C poměrem, prominentní nukleoly, neuspořádaný typ růstu a ložiska spontánních či geografických nekros), pak se pro meningeomy gr. I připouští počet mitóz do 4 na 10 HPF. I v případě kazuistiky 1 se tedy jedná o „normální“ mitotickou aktivitu, i když nadprůměrnou.

Průměrná proliferativní aktivita Ki-67 je pro meningeomy gr. I udávána 3,8 % a pro atypické meningeomy gr. II 7,2 %. V případě meningeomu gr. I u kazuistiky 1 byla zjištěna nadprůměrná proliferace, místy přesahující hodnoty průměrné proliferativní aktivity pro atypické meningeomy gr. II. Zbylé dva meningeomy měly proliferativní aktivitu lehce pod průměrem.

I přes popisované specifické rysy radiací indukovaných meningeomů byl operační nález stejně jako pooperační průběh u popsanych kazuistik typický pro daný typ nádoru. Pro relativně krátké období pooperačního sledování se prozatím nelze blíže vyjádřit k literárně udávanému vyššímu riziku recidiv.

Závěrem lze říci, že radiací indukované meningeomy tvoří zvláštní skupinu meningeomů, která se dle literárních údajů liší svými charakteristikami od meninge-

omů spontánních. I když se v našich třech kazuistikách zjistily jen mírné histologické atypie, nelze zpochybnit, že tito pacienti s radiací indukovanými meningeomy vyžadují dlouhodobé sledování pro vyšší riziko recidivy.

Literatura

1. HQ, Higinbotham NL, Stewart FW, Coley BL. Sarcoma arising in irradiated bone: report of eleven cases. *Cancer* 1998; 82(1): 8–34.
2. Breen P, Flickinger JC, Kondziolka D, Martinez AJ. Radiotherapy for nonfunctional pituitary adenoma: analysis of long-term tumor control. *J Neurosurg* 1998; 89(6): 933–938.
3. Laws ER jr, Vance ML. Radiosurgery for pituitary tumors and craniopharyngiomas. *Neurosurg Clin N Am* 1999; 10(2): 327–336.
4. Cantini R, Giorgetti W, Valleriani AM, Burchianti M, Amodeo C. Radiation-induced cerebral lesions in childhood. *Childs Nerv Syst* 1989; 5(3): 135–139.
5. Dweik A, Maheut-Lourmiere J, Lioret E, Jan M. Radiation-induced meningioma. *Childs Nerv Syst* 1995; 11(11): 661–663.
6. Sznajder L, Abrahams C, Parry DM, Gierlowski TC, Shore-Freedman E, Schneider AB. Multiple schwannomas and meningiomas associated with irradiation in childhood. *Arch Intern Med* 1996; 156(16): 1873–1878.
7. Sadetzki S, Flint-Richter P, Ben-Tal T, Nass D. Radiation-induced meningioma: a descriptive study of 253 cases. *J Neurosurg* 2002; 97(5): 1078–1082.
8. Rubinstein AB, Shalit MN, Cohen ML, Zandbank U, Reichenhath E. Radiation-induced cerebral meningioma: a recognizable entity. *J Neurosurg* 1984; 61(5): 966–971.
9. Harrison MJ, Wolfe DE, Lau TS, Mitnick RJ, Sachdev VP. Radiation-induced meningiomas: experience at the Mount Sinai Hospital and review of the literature. *J Neurosurg* 1991; 75(4): 564–574.
10. D'Ambrosio AL, Bruce JN. Treatment of meningioma: an update. *Curr Neurol Neurosci Rep* 2003; 3(3): 206–214.
11. Pollock BE, Stafford SL, Utter A, Giannini C, Schreiner SA. Stereotactic radiosurgery provides equivalent tumor control to Simpson Grade 1 resection for patients with small- to medium-size meningiomas. *Int J Radiat Oncol Biol Phys* 2003; 55(4): 1000–1005.
12. Liscák R, Simonová G, Vymazal J, Janoušková L, Vladyka V. Gamma knife radiosurgery of meningiomas in the cavernous sinus region. *Acta Neurochir (Wien)* 1999; 141(5): 473–480.