

Profit pacientů ze stanovení cerebrovaskulární rezervní kapacity pomocí SPECT mozku a hyperkapnie

Patient Benefit from Cerebrovascular Reserve Capacity Assessment using Brain SPECT and Hypercapnia

Souhrn

Cíl: Cílem práce bylo stanovit, zda u symptomatických pacientů po revaskularizační operaci mozku se sníženou CVRC stanovenou pomocí SPECT mozku a hyperkapnie došlo ke zlepšení klinického nálezu, a posoudit rozdíl ve výskytu recidiv CMP či TIA u skupiny pacientů s patologickým výsledkem CVRC léčených konzervativně a chirurgicky. **Soubor a metoda:** Cerebrovaskulární rezervní kapacitu (CVRC) pomocí SPECT mozku s hyperkapnickým testem jsme vyšetřovali u 64 pacientů. Soubor pacientů byl rozdělen do tří skupin. První skupinu představovalo 31 pacientů s normální CVRC, druhou skupinu 14 pacientů s patologickým nálezem CVRC, kteří byli léčeni konzervativně, a třetí skupinou bylo 19 pacientů s patologickým nálezem na CVRC, kteří podstoupili chirurgickou revaskularizaci mozku. **Výsledky:** U osmi z 19 operovaných pacientů (42 %) došlo ke zlepšení neurologického nálezu. V rámci sekundární prevence byla hodnocena recidiva CMP a TIA. Jeden pacient měl intracerebrální pooperační krvácení, ostatních 18 operovaných pacientů nemělo žádnou CMP či TIA. U skupiny pacientů léčených medikamentózně se u jednoho pacienta vyskytla ipsilaterální CMP, u jednoho ipsilaterální TIA, dva pacienti z důvodu fatální CMP exitovali. Jestliže porovnáme parametr Disease Free Survival v těchto dvou skupinách operovaných a neoperovaných pacientů, pak se na hladině významnosti $p = 0,15$ statisticky liší. **Závěr:** Vyšetření CVRC pomocí SPECT mozku a hyperkapnie je jednoduchá metoda, která účinně pomáhá při výběru pacientů s okluzivním cerebrovaskulárním onemocněním k neurochirurgickému bypassovému zákroku.

Abstract

Aim: To determine whether symptomatic patients after revascularization brain surgery with reduced cerebrovascular reserve capacity (CVRC) established by brain SPECT and hypercapnia improved in terms of clinical findings and to assess any differences in the incidence of recurrence of stroke or TIA in the patient group with pathological CVRC results treated conservatively or surgically. **Material and Methods:** CVRC using brain SPECT with hypercapnia test was performed in 64 patients. Patients were divided into three groups. The first consisted of 31 patients with normal CVRC, the second of 14 patients with pathological CVRC who were treated conservatively, and the third of 19 patients with pathological CVRC who underwent surgical revascularization of the brain. **Results:** Neurological findings improved in eight of the 19 patients (42%) in Group 3. Stroke and TIA recurrence after surgery was assessed in terms of secondary prevention. One patient had intracerebral haemorrhage after surgery, another 18 patients had no stroke or TIA after surgery. In the group of non-surgically treated patients there was one patient with ipsilateral stroke, one with ipsilateral TIA, and two patients died of fatal stroke. If we compare disease-free survival (DSF) in the two groups of patients with and without surgery, then a statistically difference emerges at a level of $p = 0.15$. **Conclusion:** CVRC examination is able to help with the selection of patients with occlusive cerebrovascular disease for neurosurgical bypass surgery.

P. Širůček¹, O. Kraft¹,
T. Hrbáč², V. Kosek³

Fakultní nemocnice Ostrava:

¹ Klinika nukleární medicíny

² Neurochirurgická klinika

³ Oddělení ekonomiky a financí



MUDr. Pavel Širůček

Klinika nukleární medicíny

Fakultní nemocnice Ostrava

17. listopadu 1790

708 52 Ostrava-Poruba

e-mail: pavel.sirucek@fnspo.cz

Přijato k recenzi: 22. 9. 2010

Přijato do tisku: 22. 12. 2010

Klíčová slova

cerebrovaskulární rezervní kapacita –
SPECT mozku – hyperkapnie

Key words

cerebrovascular reserve capacity – brain
SPECT – hypercapnia

Úvod

Dnešní diagnostika nejen umožňuje morfologické zobrazení mozku a jeho cévního systému, ale je i schopna podat informace o průtokových parametrech v klidu a zátěži. Za funkční parametry považujeme zjištění mozkového krevního průtoku (CBF) a vyšetření cerebrovaskulární rezervní kapacity (CVRC). Princip stanovení CVRC je jednoduchý a vychází z poznatku, že v hypoperfundované oblasti mozku jsou cévy dilatovány tak, aby byl zajištěn maximální přítok krve. Při dalším podnětu k dilataci, kterým je při zátěžovém vyšetření nejčastěji inhalace CO_2 či podání acetazolamidu, je v postižené oblasti mozku schopnost reagovat na takovýto podnět omezena a v hypoperfundované oblasti dojde k relativnímu snížení krevního průtoku.

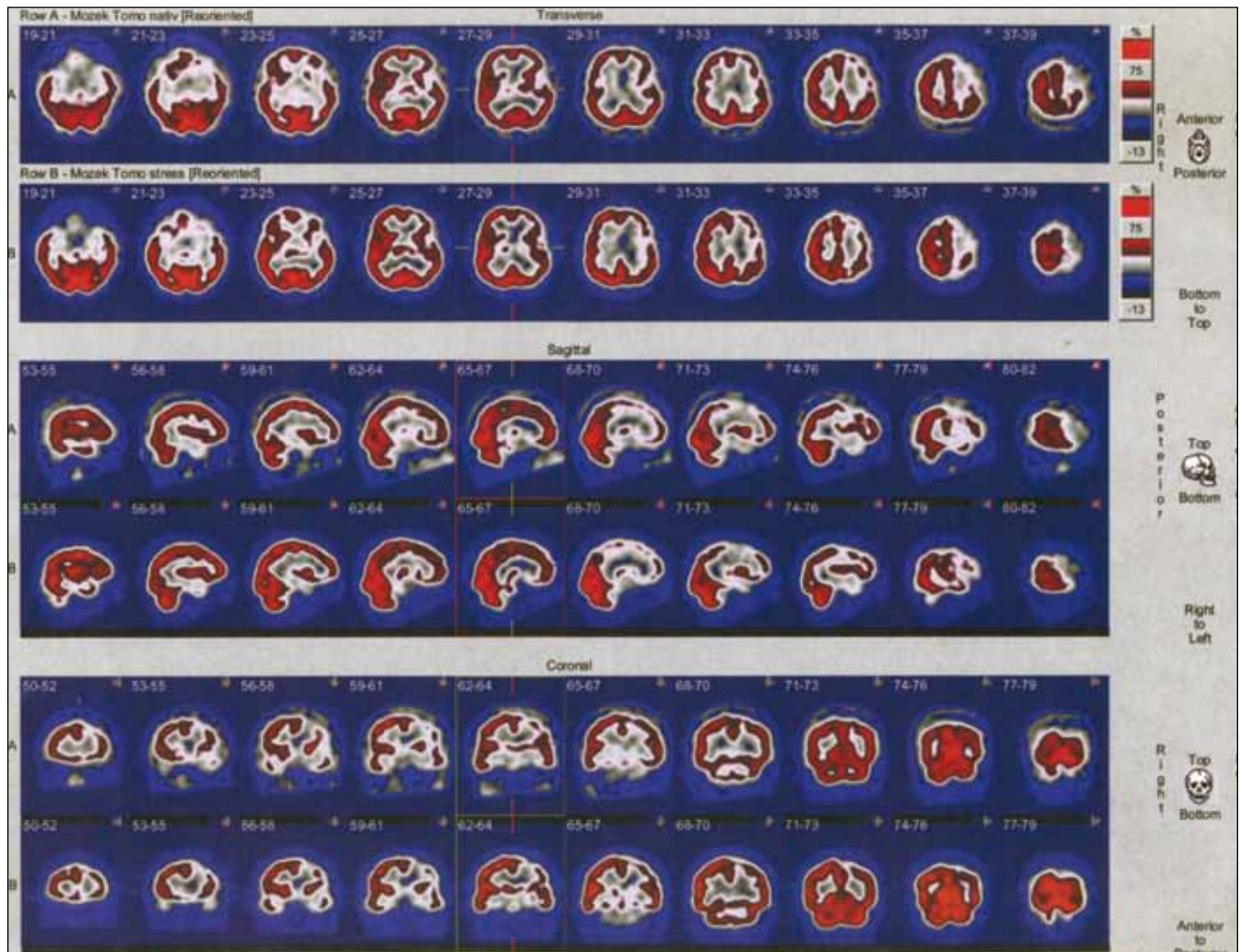CVRC lze stanovit pomocí několika technik. Nejjednodušší je transkraniální dopplerometrie (TCD), dále je to SPECT mozku, perfuzní CT, méně dostupná je pozitronová emisní tomografie a dynamická magnetická rezonance s využitím Blood Oxygen Level Dependent efektu [1–6].

Vyšetření CVRC se skládá ze dvou vyšetření – klidového a zátěžového. Zátěž může představovat i.v. aplikace acetazolamidu či hyperkapnie.

Hyperkapnii lze dosáhnout pomocí inhalace směsi vzduchu a CO_2 . Pacientem vdechovaný vzduch je obohacován o CO_2 přiváděný z tlakové láhve do inspirační části aparatury. Kapnometrem na výdechové části je sledována hodnota tzv. end-tidal CO_2 , tj. obsah oxidu uhličitého na konci expira (Et CO_2). Vyšetřovaná

osoba nejprve dýchá čistý vzduch, čímž jsou získány hodnoty klidového Et CO_2 . Během vyšetření je množství CO_2 regulováno tak, aby hodnota Et CO_2 stoupla o 2 kPa. Vhodné je dosažení hodnoty 7–7,5 kPa Et CO_2 [7,8].

Další možností vazodilatace je aplikace acetazolamidu, který blokuje karboanhydrázu [9–11]. Ta katalyzuje přeměnu H_2O a CO_2 na H_2CO_3 na membráně erytrocytů. Acetazolamid způsobuje zvýšení koncentrace CO_2 , a tím vazodilataci mozkových arteriol. 1 g acetazolamidu aplikujeme jednorázově intravenózně. Nástup účinku je rychlý, maximum je mezi 15.–20. minutou. Hlavní nevýhodou acetazolamidu je absence antidota v případě nežádoucích účinků, jimiž mohou být bolesti hlavy, závratě a parestzie.



Obr. 1. Příklad výsledku SPECT mozku pacienta s normální CVRC.

Pacient má okluzi ACI sin., stenózu ACI dx. První dvě řady scintigramů zobrazují transverzální řezy, další dvě sagitální a poslední dvě koronární. Kraniajnější řada ve dvojici zobrazuje mozek za podmínek nativních, kaudálnější po zátěži. U tohoto pacienta je patrný defekt fronto-parieto-temporálně vlevo, který se nemění po zátěži CO_2 .

Po dosažení hyperkapnie inhalací CO_2 či po aplikaci acetazolamidu je prováděno sonografické vyšetření, aplikováno radiofarmakum při SPECT vyšetření či podána kontrastní látka při perfuzním CT. Výsledky vyšetření v zátěži jsou porovnávány s nálezem klidových vyšetření. TCD sleduje změny rychlosti proudění v mozkových arteriálních kmenech. Zde k vazodilataci nedochází, ale každá změna v distální části mozkového řečiště se tady odrazí ve změně průtokových rychlostí.

SPECT mozku je často využívaná metoda. Výsledkem tohoto vyšetření je trojrozměrný obraz rozložení radiofarmaka. Ten vzniká počítačovým zpracováním série dvourozměrných obrazů, které se vytvářejí při rotaci detektoru okolo hlavy pacienta. Úroveň mozkové akumulace je úměrná hodnotě

regionálního krevního průtoku. Nejrozšířenějším indikátorem mozkové perfuze je $^{99\text{m}}\text{Tc-ECD}$ (etyl-cysteinát-dimer neboli bicsát) či $^{99\text{m}}\text{Tc-HMPAO}$ (hexa-metyl-propylen-amino-oxim). Pro porovnání klidové a zátěžové perfuze je třeba provést dvě vyšetření nejvhodněji s 24hodinovým odstupem, kdy již došlo k přeměně či vyloučení významné části radiofarmaka (obr. 1–3) [7].


Perfuzní CT mozku je v poslední době další využívaná metoda [7,8]. K získání dvou vyšetření – klidového a po zátěži – je třeba 24hodinového intervalu potřebného k vyloučení kontrastní látky. Nevýhodou je to, že mozek je vyšetřován na starších přístrojích s menším počtem detektorů pouze ve dvou vrstvách. Na moderních přístrojích s 64 a více detektory lze při jednom vyšetření již provést perfuzní vyšetření celého

mozku. Obecná nevýhoda CT perfuzního vyšetření je větší radiační zátěž. U nemocných s těžkým postižením krčních a mozkových tepen je to však irelevantní. Při možnosti vyšetřit pouze dvě vrstvy lze perfuzním CT cílit na střed ischemického ložiska podle předchozího SPECT mozku [6].

PET (pozitronová emisní tomografie) mozku lze podobně využít jako SPECT či perfuzní CT. Nevýhodou je vyšší cena vyšetření a menší dostupnost PET pracovišť v naší republice ve srovnání s CT pracovišti či klasickými odděleními nukleární medicíny.

Terapeutické možnosti u pacientů se sníženou CVRC

Konzervativní terapie zahrnuje antiagregační terapii, úpravu antihypertenzní me-



Obr. 2. Příklad výsledku SPECT mozku pacienta se sníženou CVRC.

Pacient má okluzi ACC dx. a ACI sin., stenózu ACE sin. První dvě řady scintigramů zobrazují transverzální řezy, další dvě sagitální a poslední dvě koronární. Kraniajnější řada ve dvojici zobrazuje mozek za podmínek nativních, kaudálnější po zátěži. U tohoto pacienta je patrná hypoperfúze fronto-parietálně vlevo, která se zhoršuje po zátěži CO_2 .

dikace (snížení dávky), event. podávání statinů a omezení či eliminaci rizikových faktorů. V případech stenózy kontralaterální arteria carotis interna nebo stejnostranné arteria carotis externa je možno zvážit provedení karotické endarterektomie nebo perkutánní transluminální angioplastiky a její stenting [7].

U pacientů se sníženou či výrazně sníženou cerebrovaskulární rezervní kapacitou s okluzí arteria carotis interna bez fixovaného rozsáhlého neurologického deficitu je možno zvážit indikaci k extra-intrakraniální anastomóze s našitím a. temporalis superficialis na a. cerebri media. U pacientů, kteří nemají možnost tuto operaci podstoupit např. z důvodu hypoplazie tepen používaných běžně k anastomózám, je


možné provést výkon typu EDAMS (encephalo-duro-arterio-myo-synangiosis). Obě neurochirurgické metody lze označit za experimentální, jelikož jejich užití není podloženo výsledky velké randomizované studie.

Extra-intrakraniální anastomóza

EC-IC anastomóza byla poprvé provedena v roce 1967 současně Yasargilem a Donaghyem. Největší rozmach zaznamenala ve druhé polovině 70. a začátkem 80. let 20. století. Jednoduchost operace a malý počet závažných komplikací vedly k jejímu výraznému rozšíření. Indikace v té době byly volné. Operováni byli téměř všichni nemocní s trombózou karotidy. Neoperováni se pouze nemocní s velkým neurologickým deficitem.

Sedmdesátá léta 20. století byla obdobím, kdy byla lépe poznána patofyziologie iktů, zejména byl popsán embolický původ TIA. Výsledky EC-IC anastomózy byly zpochybňovány a nadužívání této metody dospělo k inicializaci mezinárodní studie vedené H. Barnettem [7,8,12].

Studie neprokázala účinek výkonu v prevenci iktu, proto se na dlouhou dobu od tohoto typu operace upustilo. Do této studie však byli zařazeni všichni pacienti s okluzí ACI bez ohledu na hemodynamické poměry. Význam hemodynamických poměrů v patofyziologii iktu nebyl do té doby rozpoznán a vyšetřování cerebrovaskulární rezervní kapacity nebylo známo. Až v roce 1994 Schmiedek et al publikovali svou práci, která obsahuje indikace EC-IC bypassu u přísně se-



Obr. 3. Příklad výsledku SPECT mozku pacienta s výrazně sníženou CVRC.

Pacient má okluzi ACI dx. První dvě řady scintigramů zobrazují transverzální řezy, další dvě sagitální a poslední dvě koronární. Kraniajnější řada ve dvojici zobrazuje mozek za podmínek nativních, kaudálnější po zátěži. U tohoto pacienta je patrný defekt radiofarmaka fronto-parietálně vpravo, který se výrazně zhoršuje po zátěži CO_2 .

lektovaných pacientů. Jako indikační kritéria uvádějí symptomatickou okluzi vnitřní karotidy, dostatečně průchodnou kontralaterální ACI, absenci velkého ischemického ložiska na CT či MR mozku a zejména vyčerpanou CVRC. Po této publikaci se EC-IC bypass opět postupně rozšiřoval do té míry, že je u selektovaných pacientů považován za indikovaný [13].

Materiál a metodika

Cerebrovaskulární rezervní kapacitu pomocí SPECT mozku s hyperkapnickým testem jsme vyšetřovali u 64 pacientů, z toho bylo 21 žen (33 %) a 43 mužů (67 %). Průměrný věk vyšetřovaných mužů i žen byl 59,6 let. Věkové rozmezí bylo od 31 do 76 let. Soubor pacientů byl rozdělen do tří skupin. První skupinu představovalo 31 pacientů s normální CVRC, druhou skupinu 14 pacientů s patologickým nálezem CVRC, kteří byli léčeni konzervativně, a třetí skupinou bylo 19 pacientů s patologickým nálezem na CVRC, kteří podstoupili chirurgickou revaskularizaci mozku.

Klinická symptomatologie pacientů indikovaných k vyšetření cerebrovaskulární rezervní kapacity byla rozmanitá. Nejvíce vyšetřených pacientů mělo v anamnéze cévní mozkovou příhodu (44 pacientů), v menším zastoupení pak byli nemocní s proběhlou tranzitorní ischemickou atakou (šest pacientů), event. kombinovanou s přechodnou slepotou (pět pacientů). Ostatní projevy či diagnózy byly zastoupeny v menší míře, tři pacienti byli dokonce bez klinické symptomatologie související s ischemickým poškozením mozku a nález stenózy či okluzí ACI byl náhodný (tab. 1).

Pacienti indikovaní k vyšetření cerebrovaskulární rezervní kapacity měli rozmanité cévní postižení zjištěné sonograficky a potvrzené angiograficky. Rovnoměrně byla zastoupena pravostranná a levostranná okluzí vnitřní karotidy kombinovaná s jinou stenózou, v malém počtu byly zastoupeny oboustranné okluzí ACI či intracerebrální okluzí. Menší skupinu představovali pacienti s heterogenním cévním postižením, která již nebyla podrobněji dělena.

Indikací k vyšetření cerebrovaskulární rezervní kapacity pomocí SPECT mozku s hyperkapnickým testem byl uzávěr arteria carotis interna, případně okluzí arteria vertebralis či basilaris, výjimečně

Tab. 1. Klinická symptomatologie pacientů indikovaných k vyšetření CVRC.

Klinická symptomatologie pacientů indikovaných k vyšetření CVRC	Počet
cévní mozková příhoda	44
tranzitorní ischemická ataka	6
tranzitorní ischemická ataka kombinovaná s amaurosis fugax	5
amaurosis fugax	2
vertigo	4
bez klinických projevů	3

závažná stenóza arteria carotis interna většinou spojená s další cévní abnormalitou, např. hypoplazií arteria vertebralis. Okluzí arteria carotis interna byla diagnostikována primárně většinou sonograficky a potvrzena digitální subtrakční angiografií. V našem souboru pacientů byli v malém počtu odesláni k vyšetření CVRC i pacienti s výraznou stenózou arteria carotis interna, u nichž by endarterektomie byla nemožná pro příliš vysoko umístěnou stenózu.

Kontraindikace ke scintigrafickému vyšetření je těhotenství a kojení. Ani jedna z těchto kontraindikací se netýkala pacientek v našem souboru, pouze jediná žena byla ve fertilním věku.

U všech indikovaných pacientů bylo provedeno vyšetření SPECT mozku pomocí dvoudetektorové scintilační kamery E.CAM fy Siemens s konvergentními kolimátory typu fan beam. Po vymočení byl pacient uložen na lehátko do tiché a zatemněné místnosti a byla mu zavedena i.v. kanyla. Byl poučen, aby nemluvil, nevstával, nečetl a zavřel oči. Aplikace radiofarmaka byla provedena po 10–15 min. Následná akvizice byla uskutečněna po aplikaci ^{99m}Tc-bicisátu (preparát NEUROLITE® firmy Bristol-Mayers Squibb, Sermonea, Itálie) za 30–60 min v 64 krocích pro jeden detektor, jeden krok trval 20 s. Byla použita záznamová matice 128 x 128 a akviziční mód step and shoot při zoomu 1,23. Vyšetření bylo uskutečněno za klidových podmínek a následně po zátěži. Zátěž byla realizována inhalací vzduchu obohaceného o CO₂ z tlakové láhve. Při vzestupu parciálního tlaku CO₂ o 2 kPa ve vydechaném vzduchu bylo pacientovi i.v. aplikováno radiofarmakum a následně byl proveden SPECT mozku. Obě vyšetření byla vyhodnocena pomocí filtrované zpětné projekce za použití filtru Butterworth (Cuttoff 0,5;

Order 5) a porovnána. Hodnocení CVRC bylo provedeno po rekonstrukci řezů z klidové a zátěžové studie v identických rovinách a porovnání vzájemně sounáležejících řezů.

Při hodnocení SPECT mozku používáme pojmy hypoperfuze a defekt. Hypoperfuzi jsme si definovali jako snížení akumulace radiofarmaka o 25–70 % ve srovnání s normálem, defekt pak jako výrazné snížení radiofarmaka o více než 70 % maxima – normálu.

Referenční oblastí byl většinou mozeček, pokud zde nedošlo ke snížení akumulace radioindikátoru, např. z důvodu zkřížené mozečkové diaschýzy. Na našem pracovišti používáme čtyřstupňovou černo-modro-bílo-červenou barevnou kontinuální škálu s firemním označením „Stars“, přičemž černá barva odpovídá nepřítomnosti radiofarmaka, červená pak maximální koncentraci.

Počítačový software E.SOFT firmy Siemens nám umožňoval pokud možno co nejpřesněji rekonstruovat obě studie v identických rovinách.

Při rekonstrukci bylo postupováno tak, aby se izokontury mozku pacienta vyšetřeného v klidu a v zátěži co nejvíce překrývaly. Použité vizuální hodnocení bylo rozděleno do třístupňové škály: cerebrovaskulární rezervní kapacita (CVRC) byla *normální* při neměnném nálezu v zátěži a klidu, při zhoršení nálezu v zátěži byla CVRC hodnocena jako *snížená* či *výrazně snížená*. To, zda pacient již má CVRC sníženou či výrazně sníženou, je stanoveno na základě hodnocení poruchy perfuze, která je dána rozsahem a hloubkou. Sníženou CVRC se rozumí stav, kdy rozdíl ploch či hloubky poruchy perfuze mezi zátěžovým a klidovým vyšetřením je mezi 5–10 %. *Výrazně snížená CVRC* je při rozdílu větším než 10 %. Rozdíl mezi zátěžovým a klidovým vyšetřením by měl být patrný ve všech třech rovinách.

Tab. 2. Souhrnná tabulka pacientů s uvedením jejich iniciál, věku, pohlaví, anamnestického onemocnění, cévního postižení, výsledků nativního SPECT mozku a výsledků CVRC hodnocené vizuálně.

Symbol ↓ označuje sníženou CVRC, symbol ↓↓ výrazně sníženou CVRC

P. Č.	Iniciály	Věk	M/Ž	Onemocnění	Cévní postižení	Nativní SPECT	CVRC vizuálně
1	M. E.	61	Ž	CMP	okl. ACI sin.	defekt P sin.	norm.
2	Š. K.	50	M	CMP	okl. ACI sin.	defekt F-P sin.	↓
3	J. J.	44	Ž	CMP	okl. ACI dx., sten. ACI sin.	def P-T-O dx, mozeč.diasch	↓↓
4	E. L.	64	M	TIA, A. fugax	okl. ACI dx.	defekt P dx.	↓↓
5	L. V.	57	M	sine	sten. ACI dx., hypopl. AV dx.	defekt F-P-T dx.	↓
6	M. L.	67	M	CMP	okl. ACI dx.	defekt F-P-T dx.	norm.
7	K. M.	68	M	CMP	okl. ACI dx., sten. ACI sin.	defekt F-P sin.	↓
8	R. J.	67	M	TIA, A. fugax	okl. ACI dx.	defekt P dx.	↓↓
9	O. I.	56	Ž	CMP	okl. ACI a AV sin.	defekt F-P-T-O sin.	norm.
10	B. E.	56	Ž	CMP	okl. ACI dx.	normální nález	norm.
11	B. P.	31	Ž	Moya-moya	progres. okluzivní vaskulopatie	defekt P dx., F sin.	↓↓
12	V. L.	59	M	CMP	okl. ACI bil.	defekt F sin.	↓↓
13	S. J.	56	M	CMP	okl. ACI dx.	defekt F-P-T dx., BG dx.	↓
14	B. K.	42	M	CMP	okl. ACI dx.	defekt F-P dx.	↓↓
15	Ž. B.	62	Ž	CMP	okl. ACI dx.	normální nález	norm.
16	Z. I.	58	M	CMP	okl. ACM sin.	hypoperfuze F-T sin.	↓
17	Č. I.	67	M	CMP	okl. ACI sin.	defekt F-T-P sin.	↓↓
18	L. K.	55	M	TIA	okl. ACI sin.	normální nález	norm.
19	L. O.	61	M	A. fugax	okl. ACI bil.	hypoperfuze F dx.	norm.
20	G. J.	64	M	vertigo	okl. ACI sin.	normální nález	norm.
21	M. J.	65	M	sine	okl. ACI sin., sten. ACI dx.	hypoperfuze P sin.	↓
22	F. M.	58	M	CMP	okl. ACC dx., ACI sin., sten. ACE sin.	hypoperfuze F-P dx.	↓
23	T. M.	60	Ž	CMP	okl. ACC, ACI sin., sten. ACI dx.	defekt levé hemisféry	norm.
24	J. R.	52	M	CMP	okl. ACI sin.	hypoperfuze P-O bil.	↓↓
25	W. A.	64	Ž	CMP	okl. ACI dx.	hypoperfuze F-P-T dx.	↓↓
26	G. A.	76	M	CMP	okl. ACI dx., sten. ACI sin.	hypoperfuze F-P-T dx.	norm.
27	S. P.	56	M	CMP	okl. ACI bil. AV dx.	defekt P dx.	norm.
28	K. A.	59	M	CMP	okl. a. basilaris	hypoperfuze P bil.	norm.
29	O. R.	75	Ž	vertigo	okl. ACI dx.	hypoperfuze F-P sin.	↓
30	O. I.	60	Ž	CMP	okl. ACI sin.	hypoperfuze P-T sin.	↓
31	G. N.	57	Ž	CMP	okl. ACI sin., sten. ACI dx.	hypoperfuze P-T-O sin.	norm.
32	V. A.	56	Ž	CMP	okl. ACI dx.	hypoperfuze F-P-T dx., BG dx.	↓
33	P. O.	47	Ž	CMP	okl. ACI dx.	hypoperfuze P-T sin.	↓
34	V. A.	74	Ž	CMP	okl. ACI sin.	defekt P-T sin.	norm.
35	V. J.	60	Ž	TIA, A. fugax	okl. ACI dx.	defekt F-P dx.	↓
36	V. J.	65	M	CMP rec.	okl. ACI sin.	defekt F-P-T sin., P dx.	↓↓
37	P. H.	62	M	CMP	okl. ACI dx.	defekt F-P sin.	↓
38	K. V.	68	M	CMP	okl. ACI sin.	defekt F sin.	norm.
39	P. M.	54	Ž	CMP	pseudookl. ACI sin. (susp. disekce)	defekt F-P-T sin.	↓↓
40	G. Z.	55	Ž	TIA, A. fugax	okl. ACI sin., sten. ACI dx.	defekt F-P-T sin.	norm.
41	V. F.	60	M	CMP	okl. ACI dx.	defekt P dx.	↓↓
42	P. F.	73	M	CMP	okl. ACI sin.	hypoperfuze F-P sin.	↓
43	H. V.	73	M	sine	okl. ACI bil.	hypoperfuze P-T dx., P sin.	norm.
44	P. M.	51	Ž	CMP	okl. ACA, ACM sin, sten ACA, ACM dx	defekt F-P sin.	norm.
45	S. L.	70	Ž	TIA	sten. ACI bil., hypopl. AV sin.	normální nález	norm.
46	H. J.	65	M	TIA	okl. ACI sin.	normální nález	norm.
47	V. B.	44	M	CMP	okl. ACC sin.	hypoperfuze P dx.	norm.

Tab. 2. Pokračování.

P. Č.	Iniciály	Věk	M/Ž	Onemocnění	Cévní postižení	Nativní SPECT	CVRC vizuálně
48	S. V.	59	M	CMP rec.	okl. ACI bil.	defekt F-P sin.	↓
49	D. V.	57	M	CMP	okl. ACI dx.	defekt F-P-T dx.	norm.
50	K. T.	31	M	A. fugax	sten. ACI dx.	normální nález	norm.
51	K. M.	64	M	VB insuf.	okl. AV bil.	normální nález	norm.
52	Ě. J.	59	M	TIA rec.	okl. ACI dx.	defekt F-P dx.	norm.
53	K. A.	73	Ž	TIA	okl. ACI dx., sten. ACI sin.	normální nález	↓
54	S. J.	63	M	TIA rec.	okl. ACI sin., sten. ACI dx.	hypoperfuze F sin.	norm.
55	J. I.	67	M	CMP rec.	sten. ACI sin.	hypoperfuze P-T dx.	norm.
56	M. J.	52	M	CMP rec.	okl. ACI dx.	defekt F-P dx.	↓
57	M. J.	72	M	TIA, A. fugax	okl. ACI sin.	defekt F-P-T dx.	↓
58	K. F.	68	M	CMP	okl. ACI sin.	hypoperfuze F-P dx.	↓
59	O. V.	45	Ž	CMP	okl. ACI sin.	hypoper. P sin. a defekt F dx.	norm.
60	O. P.	61	M	CMP	stenóza ACM dx, linking ACI dx	hypoperfuze O dx.	↓
61	V. J.	65	M	CMP	okl. ACI dx., sten. ACI sin.	defekt P dx.	norm.
62	W. V.	62	M	CMP	okl. ACI bil.	defekt F-P sin., F-P dx.	↓
63	M. J.	60	M	vertigo	okl. ACI dx.	normální nález	norm.
64	S. P.	53	M	CMP	okl. ACI sin.	normální nález	norm.

Výsledky

Výsledky klidového SPECT mozku byly velmi rozmanité. Úplné defekty perfuze převažovaly nad nálezem hypoperfuze, v jednom případě byla kombinace hypoperfuze a defektu, menší část pacientů měla normální nález.

Normální CVRC byla u 31 pacientů (48 %), snížená se vyskytla u 21 pacientů (33 %) a výrazně sníženou jsme pozorovali u zbývajících 12 pacientů (19 %) (tab. 2).

Statisticky jsme porovnali pomocí chí-kvadrát testu anamnestické onemocnění a výsledky cerebrovaskulární rezervní kapacity. Závislost těchto dvou parametrů prokázána nebyla ($p = 0,3159$). Mezi výsledkem klidového SPECT mozku a výsledkem CVRC však závislost pomocí identického chí-kvadrát testu potvrzena byla ($p = 0,0013$).

Mozková revaskularizace

Celkem bylo operováno 19 pacientů, z toho šest žen a 13 mužů. Muži i ženy měli věkový průměr 58,6 let. Žádný z těchto pacientů neměl těžký fixovaný neurologický deficit, tj. všichni měli skóre v Rankinově škále rovno či menší než 3 (tab. 3). Samostatný extra-intrakraniální bypass s našitím arteria temporalis superficialis na arteria cerebri media byl proveden u většiny operovaných pacientů – u 14 (74 %), u jednoho pacienta byl po-

užit neurochirurgický zákrok typu EDAMS (encefalo-duro-arterio-myo-synangiosis), u dvou pacientů byl zákrok kombinovaný výše uvedenými způsoby a u dvou pacientů byla provedena endarterektomie arteria carotis interna.

Cévní anastomóza byla dominantně našívána na infrasylyvijskou větev střední mozkové tepny. Pokud ta byla z nějakého důvodu nevhodná, byla použita suprasylvijská větev. V rámci perioperační medikace byl aplikován lokálně heparin do připravovaného cévního pahýlu. U většiny operovaných pacientů byl prováděn lalokový kožní řez, u posledních dvou pacientů byl použit přímý kožní řez. U každého pacienta byla pooperačně ověřována průchodnost anastomózy dopplerometricky.

Každé operační řešení skýtá riziko pooperačních komplikací. V našem souboru 19 operovaných pacientů došlo celkem ke čtyřem komplikacím. V jednom případě se jednalo o závažnou komplikaci intracerebrálního krvácení u pacienta s výrazně sníženou CVRC. Na klidovém SPECT mozku byl popsán rozsáhlý nález defektu fronto-parieto-temporálně vlevo a parietálně vpravo. Tento pacient zůstal po operaci kvadruplegikem. U dvou pacientů došlo k okluzi anastomózy, která byla zjištěna sonograficky a potvrzena digitální subtrahční angiografií na panangiografií.

V jednom případě došlo k okrajové nekróze v okolí kožní incize.

Z pozvaných 16 pacientů se ke kontrolnímu SPECT mozku dostavilo celkem 14 pacientů. Dva pacienti nereagovali na výzvu. Tři pacienty jsme nezvali – dva měli spojku neprůchodnou, jeden prodělal intracerebrální krvácení. Při vizuálním hodnocení u osmi pacientů došlo ke zlepšení, šest pacientů mělo nález beze změny.

U osmi z 19 operovaných pacientů nastalo zlepšení neurologického nálezu. Ve většině případů (6x) šlo o zlepšení hemiparézy, u jednoho pacienta se zlepšilo vertigo a parestzie horní končetiny, u jednoho pacienta se zlepšila expresivní fatická porucha. Sedm pacientů bylo po operaci beze změny. Tito pacienti měli předoperačně normální neurologický nález a operace byla provedena v rámci sekundární prevence. U třech pacientů zůstává identický patologický nález, z toho u dvou pacientů není spojka funkční. U jednoho pacienta došlo ke zhoršení klinického stavu z důvodu pooperační komplikace – intracerebrálního krvácení.

V tab. 5 jsou porovnána data 19 pacientů, kteří podstoupili revaskularizační zákrok. Všem pacientům bylo před operací provedeno vyšetření cerebrovaskulární rezervní kapacity. Podle vizuálního hodnocení mělo 10 pacientů CVRC výrazně sníženou, devět pacientů sníženou.

Tab. 3. Rankinova škála.

Skóre	Rankinova škála
0	žádné příznaky
1	lehké příznaky neovlivňující obvyklé denní aktivity
2	lehká nemohoucnost, pacient není schopen zvládnout všechny předchozí své aktivity, ale je plně soběstačný bez cizí pomoci
3	střední nemohoucnost, pacient vyžaduje pomoc, ale je schopen chůze bez pomoci
4	střední až těžká nemohoucnost, pacient je schopen chůze jen s pomocí, není schopen bez cizí pomoci zvládnout své tělesné potřeby
5	těžká bezmocnost, pacient je inkontinentní, upoután na lůžko a vyžaduje trvalou péči
6	úmrť

Z tab. 4 bylo provedeno pomocí chí-kvadrát testu statistické porovnání klinického zlepšení po revaskularizačním mozkovém zákroku a zlepšení patrném na pooperačním SPECT mozku. Vzhledem k vypočtené hodnotě $p = 0,1026$ z oboustranného Fisherova faktoriálního testu můžeme konstatovat, že klinické zlepšení nekoreluje s výsledkem pooperačního SPECT mozku.

Další otázka, která by měla být zodpovězena, je to, zda sedm pacientů se zlepšeným SPECT mozku mělo na klidovém SPECT mozku spíše defekty či nálezy hypoperfuze. Šest pacientů mělo na klidovém předoperačním SPECT mozku defekty, jeden pacient hypoperfuzi, avšak rozsáhlejší. V rámci sekundární prevence byla hodnocena recidiva CMP a TIA po operaci. Jeden pacient měl pooperačně intracerebrální krvácení. Všech ostatních 18 operovaných pacientů nemělo žádnou cévní mozkovou příhodu v rámci sledovaného období 54 ± 19 měsíců.

Rozdíl mezi skupinou pacientů s patologickým výsledkem CVRC léčených konzervativně a chirurgicky

V této kapitole jsou porovnány dvě skupiny pacientů s patologickým výsledkem

cerebrovaskulární rezervní kapacity. První skupině 19 pacientů byla navržena chirurgická revaskularizační terapie mozku, kterou akceptovali a podstoupili. Druhá skupina 14 pacientů měla patologickou CVRC, ale byla dále léčena konzervativně. Rozdělení do těchto dvou skupin bylo provedeno na základě rozhodnutí pacienta podstoupit či odmítnout chirurgický zákrok.

U první skupiny pacientů se v průběhu sledovaného období, které činilo 54 ± 19 měsíců (medián 60, min. 1, max. 76 měsíců) po operaci, nevyskytla žádná mozková příhoda. U druhé skupiny pacientů, jež byli léčeni pouze medikamentózně, se u jednoho pacienta vyskytla ipsilaterální cévní mozková příhoda, u jednoho ipsilaterální tranzitorní ischemická ataka, dva pacienti z důvodu fatální CMP exitovali. Sledované období druhé skupiny bylo 58 ± 20 měsíců (medián 59, min. 18, max. 82 měsíců) od zjištění patologické CVRC. Doba sledování v měsících u skupiny pacientů s patologickou CVRC léčených konzervativně a u skupiny léčených chirurgicky byla statisticky porovnána.

K testu hypotézy, že mezi dobou sledování obou skupin není posun, lze užít Mannův-Whitneyův test. Tímto testem byla zjištěna hladina významnosti $p = 0,51$; tzn. hypotéza se na hladině významnosti

0,05 nezamítá, a tudíž nebyl prokázán statisticky významný rozdíl v době sledování v obou skupinách pacientů.

Při určování pravděpodobnosti nevyskytu CMP/TIA v čase u operovaných a neoperovaných pacientů se setkáváme s cenzorovanými pacienty, tj. pacienty, kteří byli po určité době z nějakých důvodů vyřazeni ze sledování. Pro odhad nevyskytu CMP/TIA byla použita Kaplanova-Meierova analýza Disease-Free Survival (DSF), která přihlíží k cenzorování. Pro operované pacienty lze odhad nevyskytu CMP/TIA zobrazit tmavě zelenou, pro neoperované světle zelenou křivkou (graf 1).

Jestliže porovnáme doby přežití bez přítomnosti CMP či TIA dvou skupin pacientů operovaných a neoperovaných, pak na hladině významnosti 0,15 se hypotéza rovnosti zamítá. Pokud bychom nebrali v úvahu operační komplikaci s intracerebrálním krvácením u jednoho pacienta, pak se hypotéza rovnosti zamítá na hladině významnosti 0,057. Z toho plyne, že Disease-Free Survival se v těchto skupinách pacientů operovaných a neoperovaných, pokud bychom nebrali v úvahu jednu závažnou pooperační komplikaci, statisticky liší.

Dále bylo hodnoceno u pacientů s patologickým výsledkem CVRC, jestli je na konci sledovaného období rozdíl ve zlepšení klinického stavu operovaných a neoperovaných.

Vzhledem k výskytu malých četností byl použit k výpočtu této statistiky oboustranný Fisherův faktoriální test. Jeho p je 0,0104; což znamená, že zlepšení klinického stavu u symptomatických pacientů s patologickým výsledkem CVRC závisí na provedení revaskularizační operace mozku.

Rizikové faktory cévních mozkových příhod a jejich vztah k anamnestickému onemocnění, SPECT mozku a CVRC

Z hlediska prevence je důležitá skupina ovlivnitelných rizikových faktorů. Z těchto rizikových faktorů jsou nejpodstatnější arteriální hypertenze, kouření, diabetes mellitus, hyperlipidemie, fyzická inaktivita a další [8,14]. Ve skupině vyšetřených 64 pacientů byl vypočten z výšky a váhy Body Mass Index a pacienti rozděleni do dvou skupin. První skupinu tvořilo 15 normosteniků (23 %) s BMI < 24,9. Ve druhé skupině bylo 49 pacientů s nadvá-

Tab. 4. Souhrnná tabulka pooperačních klinických efektů u symptomatických pacientů po revaskularizační operaci.

Pooperační klinický efekt po revaskularizační operaci	Počet
zlepšení	8
beze změny – normální předoperační nález	7
identický patologický neurologický nález	3
zhoršení – pooperační komplikace	1

hou a obezitou (32 vyšetřených – 50 % mělo BMI 25–29,9; 17 vyšetřených – 27 % BMI > 30. Z celkových 64 pacientů kouřilo 36 (56 %), 49 má stanovenou diagnózu hyperlipoproteinemie (77 %), 54 má hypertenzi (84 %) a 17 pacientů trpí cukrovkou (27 %).

V tab. 6 je uvedeno věkové rozpětí, rizikové faktory a jejich procentuální zastoupení v jednotlivých skupinách.

Statisticky byly porovnány rizikové faktory v jednotlivých skupinách pomocí chí-kvadrát testu a hodnota p je uvedena v posledním sloupci. Z tabulky je patrné, že pouze statisticky významný je rozdíl v kouření mezi skupinami I, II a III ($p = 0,0376$). Ostatní rizikové faktory se statisticky v jednotlivých skupinách neliší.

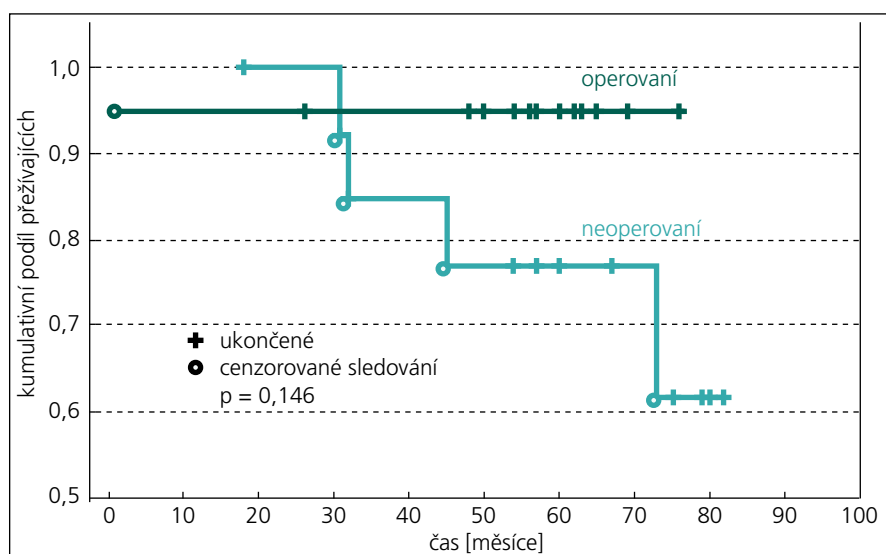
V tab. 7 jsou uvedeny vypočítané hodnoty významnosti p pro chí-kvadrát test

nezávislosti z 18 kontingenčních tabulek zkoumající hypotézu nezávislosti mezi anamnestickým onemocněním, výsledkem klidového SPECT mozku a výsledkem cerebrovaskulární rezervní kapacity s pohlavím, nadváhou a obezitou, kouřením, hyperlipoproteinemií, hypertenzí a cukrovkou.

Z výsledků plyne, že na hladině významnosti 0,05 nelze zamítnout ne-

Tab. 5. Tabulka operovaných pacientů s uvedením jejich iniciál, věku, pohlaví, dosaženého Rankinova skóre, nativního SPECT mozku, změny pooperačního SPECT mozku, pooperační klinický efekt po revaskularizačním zákroku.

Pooperační klinický efekt po revaskularizační operaci										
P. Č.	Iniciály	Věk	M/Ž	Rankinovo skóre	CVRC	Operace	Patence	SPECT nativní	SPECT po operaci	Klinický efekt
1	J. J.	44	Ž	1	↓↓	EC-IC an.	ano	def P-T-O dx, mozeč. diasch	zlepšení	zlepšena levostranná hemiparéza
2	E. L.	64	M	0	↓↓	EC-IC an.	ano	defekt P dx	beze změny	norm. neurologický nálezn před operací
3	L. V.	57	M	0	↓	EAT ACI dx.	-	defekt F-P-T dx	nepřišel	norm. neurologický nálezn před operací
4	K. M.	68	M	0	↓	EAT ACI sin.	-	defekt F-P sin	nepřišel	norm. neurologický nálezn před operací
5	R. J.	67	M	0	↓↓	EC-IC an.	ano	defekt P dx	zlepšení	norm. neurologický nálezn před operací
6	B. P.	31	Ž	2	↓↓	EC-IC an. bil., EDAMS	ano bil.	defekt P dx, F sin	zlepšení	zlepšení pravostranné hemiparézy
7	V. L.	59	M	2	↓↓	EC-IC an.	ne	defekt F sin	nezván	beze změny – spojka nefunkční
8	S. J.	56	M	2	↓	EC-IC an.	ano	defekt F-P-T dx, BG dx	zlepšení	zlepšení hybnosti akra LDK
9	B. K.	42	M	2	↓↓	EC-IC an.	ano	defekt F-P dx	beze změny	beze změny – reziduální levostranná hemiparéza
10	J. R.	52	M	1	↓↓	EC-IC an.	ne	hypoperfuz P-O bil.	nezván	beze změny – spojka nefunkční
11	W. J.	64	Ž	3	↓↓	EC-IC an.	ano	hypoperfuz F-P-T dx	zlepšení	zlepšena levostranná hemiparéza
12	O. I.	60	Ž	1	↓	EC-IC an.	ano	hypoperfuz P-T sin	beze změny	zlepšena – ústup závratí a parestezií PHK
13	V. J.	60	Ž	0	↓	EC-IC an., EDAMS	ano	defekt F-P dx	beze změny	norm. neurologický nálezn před operací
14	V. J.	65	M	3	↓↓	EC-IC an.		defekt F-P-T sin, P dx	nezván	zhoršen – komplikováno intracerebrálním krvácením
15	P. M.	54	Ž	3	↓↓	EC-IC an.	ano	defekt F-P-T sin	zlepšení	zlepšena expresivní fatická porucha
16	P. F.	73	M	0	↓	EDAMS	-	hypoperfuz F-P sin	beze změny	norm. neurologický nálezn před operací
17	M. J.	72	M	0	↓	EC-IC an.	ano	defekt F-P-T dx	zlepšení	norm. neurologický nálezn před operací
18	K. F.	68	M	1	↓	EC-IC an.	ano	hypoperfuz F-P dx.	beze změny	zlepšena levostranná hemiparéza
19	W. V.	62	M	3	↓	EC-IC an. bil.	ano	defekt FP sin., FP dx.	zlepšení	zlepšena pravostranná hemiparéza



Graf 1. Kaplanova-Meierova analýza Disease-Free Survival pro odhad nevyškytu CMP/TIA u operovaných a neoperovaných pacientů se sníženou CVRC.

závislost téměř pro celou tabulku. Výjimku tvoří vztah mezi výsledkem CVRC a kouřením ($p = 0,0504$). Při statistickém srovnání přítomnosti hypertenze a výsledku CVRC se hypotéza nezávislosti na hladině 0,05 nezamítá, jelikož je $p > 0,05$; avšak se k této hodnotě velmi blíží ($p = 0,064$). Proto lze očekávat závislost, byť volnější mezi patologickým výsledkem CVRC a hypertenzí.

Diskuze

Onemocnění, která předcházela vyšetření cerebrovaskulární rezervní kapacity, byla v souboru pacientů uváděných v praktické části práce rozmanitá. Nejvíce vyšetřených mělo v anamnéze cévní mozkovou příhodu (44 pacientů), v menším zastoupení pak byli nemocní s proběhlou tranzitorní ischemickou atakou (šest pacientů), event. kombinovanou s přechod-

nou slepotou (pět pacientů). Ostatní projevy či diagnózy byly zastoupeny v menší míře, tři pacienti byli dokonce zatím bez klinické symptomatologie.

Pacienti indikovaní k vyšetření cerebrovaskulární rezervní kapacity měli různorodé cévní postižení zjištěné sonograficky a potvrzené angiograficky. Rovnoměrně byla zastoupena pravo- či levostranná okluze vnitřní karotidy kombinovaná s jinou stenózou, v malém počtu byly přítomny oboustranné okluze ACI či intracerebrální okluze. Menší skupinu představovali pacienti s heterogenním cévním postižením, která již nebyla podrobněji dělena.

Ve výsledcích klidového SPECT mozku převažovaly defekty perfuze nad nálezem hypoperfuze, v jednom případě byla kombinace hypoperfuze a defektu, menší část pacientů měla normální nález.

V této práci byla použita k zátěžovému testu směs vzduchu a oxidu uhličitého. Jinou možností je použití acetazolamidu. Porovnání těchto dvou možností zátěže provedli ve své práci Ringelstein et al. Acetazolamid působí jako reverzibilní inhibitor karboanhydrázy a způsobuje extracelulární acidózu mozkové tkáně. Efekt acetazolamidu nastupuje se zpožděním ve srovnání s inhalací CO_2 , tj. asi po 15–20 min. Vazoaktivní efekt daný inhalací CO_2 a intravenózním podáním 1 g acetazolamidu zhodnotili Ringelstein et al jako statisticky velmi podobný s korelačním koeficientem $p = 0,0001$ při posuzování celkové CO_2 reaktivity i při hyperventilaci. Uvádějí, že hlavní výhodou aplikace acetazolamidu je nezávislost výsledku na spolupráci pacienta [11].

Při vizuálním hodnocení byla CVRC normální u téměř poloviny pacientů (48 %). Patologický nález CVRC měla zbývající polovina. Konkrétně snížená CVRC se týkala 21 pacientů (33 %), výrazně snížená byla u 12 pacientů (19 %).

Jedním z podstatných výstupů této práce je průkaz zlepšení klinického stavu symptomatických pacientů, kteří podstoupili revaskularizační mozkový zákrok na základě snížené CVRC, což je jedním z cílů práce. U osmi z 19 operovaných pacientů, tj. ve 42 %, došlo ke zlepšení neurologického nálezu. Ve většině případů (6x) šlo o zlepšení hemiparézy, u jednoho pacienta se zlepšilo vertigo a parestézie horní končetiny, u jednoho pacienta se zlepšila expresivní fatická porucha. Sedm pacientů bylo po operaci beze změny. Tito pacienti měli předoperačně normální neurologický nález a operace byla provedena v rámci sekundární prevence. U třech pacientů zůstává identický patologický nález, z toho u dvou pacientů není spojka funkční.

Tab. 6. Tabulka výskytu rizikových faktorů u pacientů s uzávěrem ACI a s normální CVRC (skupina I), se sníženou CVRC léčených konzervativně (skupina II), se sníženou CVRC léčenou chirurgicky (skupina III).

Rizikový faktor	Skupina I, n = 31 Normální CVRC	Skupina II, n = 14 Patologické CVRC, konzervativní terapie	Skupina III, n = 19 Patologické CVRC, chirurgická terapie	p hodnota
věk	53,5 ± 22,5 let	61 ± 14 let	52 ± 21 let	–
nadváha a obezita	74 %	86 %	63 %	0,3464
kouření	42 %	57 %	79 %	0,0376
hyperlipoproteinemie	77 %	93 %	63 %	0,1362
hypertenze	90 %	79 %	79 %	0,4462
diabetes mellitus	19 %	36 %	32 %	0,4335

U jednoho pacienta se zhoršil klinický stav z důvodu intracerebrálního krvácení.

V statistických testech při použití chí-kvadrátu nebyla prokázána závislost mezi cévním postižením a výsledkem klidového SPECT mozku ($p = 0,9533$); anamnestickým onemocněním a zjištěným výsledkem cerebrovaskulární rezervní kapacity ($p = 0,3159$) či cévním postižením a výsledkem CVRC ($p = 0,5586$).

Naopak závislost byla prokázána mezi výsledkem klidového SPECT mozku a výsledkem CVRC ($p = 0,0013$).

Celkem bylo operováno 19 pacientů, z toho šest žen a 13 mužů. Průměrný věk mužů i žen byl identický – 58,6 let. Samostatný extra-intrakraniální bypass s našitím arteria temporalis superficialis na arteria cerebri media byl proveden u většiny operovaných pacientů – 14 (74 %), u jednoho pacienta byl vykonán neurochirurgický zákrok typu EDAMS (encefalo-duro-arterio-myo-synangiosis), u dvou pacientů byl zákrok kombinovaný výše uvedenými způsoby a u dvou pacientů byla provedena endarterektomie arteria carotis interna. Průchodnost EC-IC bypassu byla 86 %.

Dalším cílem práce bylo posoudit rozdíl ve výskytu recidiv CMP či TIA u skupiny pacientů s patologickým výsledkem CVRC léčených konzervativně a chirurgicky. Interval sledování u 19 operovaných pacientů v rámci sekundární prevence byl 54 ± 19 měsíců (medián 60, min. 1, max. 76 měsíců). Jeden pacient měl pooperačně intracerebrální krvácení s následnou kvadruparézou, dalších 18 pacientů v průběhu sledovaného období nemělo CMP či TIA.

Skupina pacientů s patologickým výsledkem CVRC léčená konzervativně byla sledována 58 ± 20 měsíců (medián 59, min. 18, max. 82 měsíců) od zjištění patologického výsledku CVRC. U jednoho pacienta se vyskytla ipsilaterální cévní mozková příhoda, u jednoho ipsilaterální tranzitorní ischemická ataka, dva pacienti z důvodu fatální CMP exitovali.

Při statistickém porovnání nevýskytu CMP/TIA u dvou skupin pacientů s patologickým výsledkem CVRC léčených chirurgicky a konzervativně byl použit Mantelův-Haenszelův test přežití. Jestliže porovnáme nevýskyt CMP/TIA, pak na hladině 0,15 se hypotéza rovnosti zamítá ($p = 0,15$). Pokud bychom nebrali v úvahu operační komplikaci s intracerebrálním krvácením u jednoho pacienta, pak se hypotéza rovnosti zamítá na

Tab. 7. Souhrnná tabulka výsledků hodnoty p z chí-kvadrát testu vypočteného pro pohlaví pacientů a rizikových faktorů mozkových cévních příhod a anamnestického onemocnění, nativního SPECT mozku a patologického výsledku CVRC.

	Anamnestické onemocnění	Nativní SPECT	CVRC snižená
muž/žena	0,3695	0,7828	0,5373
nadváha a obezita	0,8423	0,6511	0,9853
kouření	0,2213	0,1440	0,0504
hyperlipoproteinemie	0,4034	0,2171	0,9853
hypertenze	0,9260	0,7975	0,0637
diabetes mellitus	0,1579	0,4892	0,2642

dině významnosti 0,057. Z toho plyne, že Disease-Free Survival se v těchto skupinách pacientů operovaných a neoperovaných statisticky liší.

V této souvislosti je vhodné podotknout, jak uvádějí ve své práci „Symptomatic carotid artery. A reappraisal of hemodynamic factors“ Klijn et al, že riziko CMP u pacientů se symptomatickou karotickou okluzí a porušenou CVRC je okolo 10–14 % ve srovnání s 4–6 % u osob se zachovanou CVRC. Tato práce vychází z 20 sledovacích studií, ve kterých bylo použito ke zjištění CVRC pozitronové emisní tomografie, SPECT, transkraniální dopplerovské sonografie nebo SPECT s xenonem [4].

Kuroda et al [9] ve skupině 32 pacientů s okluzí vnitřní karotidy hodnotili rCBF a CVRC pomocí SPECT s ^{133}Xe a acetazolamidovým testem. Zvažovali užitečnost detekce redukované CVRC a dlouhodobou prognózu. První skupina pacientů s normální rCBF a normální CVRC byla léčena medikamentózně bez rekurence ischemické mozkové příhody. Druhá a třetí skupina pacientů souhlasících s chirurgickým zákrokem podstoupila dvojistou anastomózu arteria temporalis superficialis a střední mozkové tepny. Všichni pacienti druhé skupiny s normální rCBF a redukovanou CVRC a pacienti třetí skupiny s redukovanou rCBF a CVRC, kteří podstoupili chirurgický zákrok, neměli v budoucnosti další ischemickou mozkovou příhodu, došlo u nich k normalizaci CVRC. Dlouhodobá úprava rCBF byla pozorována pouze u tří ze sedmi pacientů třetí skupiny. Mozková hemodynamika zůstala beze změny u čtvrté skupiny pacientů s redukovanou rCBF a normální CVRC. V průběhu sledování kompletní CMP se vyskytla u všech

pacientů druhé a třetí skupiny, kteří nesouhlasili s operačním zákrokem a byli léčeni pouze medikamentózně. Tento výsledek ukazuje na užitečnost acetazolamidového testu v hodnocení CVRC a predikci dlouhodobého přežití u pacientů s okluzí ACI.

Retrospektivní studie shledávají těsnou korelaci mezi poškozenou CVRC a incidencí hemodynamické CMP. Kleiser et al [15] tento vztah potvrzují ve studii prospektivní. Transkraniální dopplerovskou sonografií vyšetřil s pomocí CO_2 testu 85 pacientů s uzavřenou vnitřní karotidou. Všichni pacienti byli sledováni v následujících 38 ± 15 měsících. Ve skupině s normální CVRC se u čtyř pacientů ze 48 (tj. v 8 %) rozvinuly ipsilaterální tranzitorní symptomy, nedošlo však k rozvoji CMP. V případech se sníženou či vyčerpanou CVRC 12 pacientů ze 37 (32 %) utrpělo stejnostrannou příhodou (čtyři TIA, osm CMP). Svou práci uzavírá tvrzením, že transkraniální dopplerovská sonografie je vhodná metoda k hodnocení rizika mozkové příhody u pacientů s okluzí vnitřní karotidy.

Uvedené výsledky ukazují, že vyšetření CVRC pomocí SPECT mozku a hyperkapnie je významný přínos pro pacienty s okluzivním cerebrálním postižením. Správný výběr pacientů k revaskularizačnímu mozkovému zákroku vede ke zlepšení klinického stavu u významné části pacientů, kteří v době před operačním výkonem vykazovali neurologickou symptomatologii, a hlavně snižuje množství rekurencí ischemických mozkových příhod u pacientů s předoperačně patologickou CVRC.

Vztah rizikových faktorů ischemických mozkových příhod k anamnestickému onemocnění, SPECT mozku a CVRC bylo dalším bodem našeho zájmu. Hodnoty

byly statisticky zpracovány pomocí chí-kvadrát testu a zkoumaly hypotézu nezávislosti mezi pohlavím, nadváhou a obezitou, kouřením, hyperlipoproteinemií, hypertenzí, cukrovkou a anamnestickým onemocněním, výsledkem klidového SPECT mozku, výsledkem cerebrovaskulární rezervní kapacity. Z výsledků plyne, že na hladině významnosti 0,05 nelze zamítnout nezávislost pro téměř všechny testy. Výjimku tvoří prokázána závislost mezi výsledkem CVRC a kouřením ($p = 0,05$) a volnější závislost mezi výsledkem CVRC a hypertenzí ($p = 0,064$).

Z pozvaných 15 pacientů se ke kontrolnímu SPECT mozku dostavilo celkem 14 pacientů. Dva pacienti nereagovali na výzvu. Tři pacienty jsme nezvali – dva měli spojku neprůchodnou, jeden prodělal intracerebrální krvácení. Při vizuálním hodnocení u osmi pacientů došlo k mírnému zlepšení, šest pacientů mělo nálezu beze změny. Při použití chí-kvadrát testu však nebyla prokázána závislost mezi klinickým pooperačním efektem a výsledkem pooperačního SPECT mozku ($p = 0,1026$). Vhodnější je provedení záťažového pooperačního testu a zhodnocení, zda došlo k úpravě CVRC.

Ve srovnání s jinými pracovišti České republiky jsou shromážděná data podobná. Na Neurochirurgické klinice pražské Nemocnici Na Homolce za posledních šest let odoperovali celkem 24 pacientů, průchodnost bypassu byla 100 %. U 12 pacientů, tj. v 50 %, registrovali zlepšení klinického stavu [16]. V Hradci Králové za posledních šest let odoperovali celkem 20 pacientů, průchodnost bypassu byla taktéž 100 %. Jejich pooperační komplikace zahrnovaly jedno úmrtí na infarkt myokardu a krvácení do bazálních ganglií [17]. V Českých Budějovicích v minulých osmi letech odoperovali celkem 75 pacientů, z toho 57 pacientů bylo symptomatických. V klinickém obraze převažovala TIA či CMP s malým reziduálním deficitem či amaurosis fugax. V jednom případě došlo k pooperačnímu uzávěru bypassu. Celkem u 50 % došlo ke zlepšení neurologického nálezu [18]. Podobně jako na našem pracovišti v rámci předoperačního vyšetření procházeli pacienti řadou vyšetření včetně stanovení CVRC metodami TCD, perfuzního CT či MR, záťažovým SPECT mozku.

V Ústí nad Labem v letech 2005–2006 bylo provedeno 18 EC-IC bypassů. Zá-

kladní metoda vyšetření CVRC bylo doplerometrické vyšetření střední mozkové arterie. Vazomotorickou zátěží byla směs 7,5 % CO₂ a 92,5 % O₂. Korelující vyšetřovací metoda bylo perfuzní CT. Periooperační a významná mortalita byla nulová. Průchodnost bypassů potvrzená digitální subtrakční angiografií činila 100 %, pouze v jednom případě došlo ke spontánní asymptomatické obliteraci bypassu [19].

Od roku 2003, kdy se započalo s revaskularizačními mozkovými zákroky ve FN Ostrava, množství operačních výkonů klesá z důvodu větší prooperovanosti spádové oblasti, uvážlivější indikace a snaze minimalizovat komplikace. K revaskularizačním operacím nejsou vhodní pacienti s těžkým a fixovaným neurologickým deficitem a rozsáhlým ischemickým postižením patrným na CT či MR.

Závěr

CVRC jsme vyšetřili celkem u 64 pacientů. Základem posouzení CVRC bylo vizuální srovnání ^{99m}Tc-ECD SPECT řezů mozku za klidových podmínek a při hyperkapnii. Patologicky změněnou CVRC vykazovala více než polovina vyšetřených, z toho u 21 pacientů (33 % z celkového počtu vyšetřených osob) byla CVRC hodnocena jako „snížená“ a u 12 pacientů (19 %) jako „výrazně snížená“. Neurochirurgický bypassový zákrok byl na základě indikační rozvahy vycházející i z posouzení CVRC proveden u 19 pacientů. Pooperačně došlo ke zlepšení neurologického nálezu u osmi z 11 pacientů, kteří předoperačně vykazovali klinické projevy okluzivního cerebrálního postižení. Sedm pacientů mělo normální předoperační neurologický nálezu a operace u nich měla význam sekundárně preventivní.

Kritériem pro hodnocení uvedeného sekundárně preventivního efektu neurochirurgického bypassového zákroku provedeného na základě komplexní rozvahy vycházející i z posouzení CVRC byl výskyt recidiv CMP či TIA za 54 ± 19 měsíců po operaci. Osmnáct operovaných a poté dostatečně dlouho sledovaných pacientů nemělo v uvedeném období žádnou cévní mozkovou příhodu.

Skupina 14 pacientů s patologickým výsledkem CVRC léčená konzervativně byla sledována 58 ± 20 měsíců od zjištění patologického výsledku CVRC. U jednoho pacienta se vyskytla ipsilaterální cévní mozková příhoda, u jednoho ipsilaterální

tranzitorní ischemická ataka, dva pacienti z důvodu CMP zemřeli.

Při statistickém porovnání nevýskytu CMP/TIA u dvou skupin pacientů s patologickým výsledkem CVRC léčených chirurgicky a konzervativně byl použit Mantelův-Haenszelův test přežití, z jehož výsledku plyne, že nevýskyt CMP/TIA se statisticky liší na hladině významnosti 0,15. Pokud bychom nebrali v úvahu operační komplikaci s intracerebrálním krvácením u jednoho pacienta, pak se liší na hladině významnosti 0,057.

Na základě klinického sledování pacientů jsme zjistili, že revaskularizační operace provedená na základě průkazu redukce CVRC vede u významného počtu pacientů ke zlepšení jejich klinického stavu, a má tedy kurativní efekt.

Uvedené výsledky ukazují, že vyšetření CVRC pomocí SPECT mozku a hyperkapnie je významný přínos pro pacienty s okluzivním cerebrálním postižením. Optimalizace výběru pacientů k operačnímu výkonu vede ke zlepšení klinického stavu u významné části pacientů, kteří v době před operačním výkonem vykazovali neurologickou symptomatologii, a obecně minimalizuje výskyt recidiv ischemických mozkových příhod u pacientů s předoperačně sníženou či výrazně sníženou CVRC.

Vyšetření CVRC pomocí SPECT mozku a hyperkapnie je jednoduchá metoda, která účinně pomáhá při výběru pacientů s okluzivním cerebrovaskulárním onemocněním k neurochirurgickému bypassovému zákroku.

Literatura

- Engelhardt M, Pfadenhauer K, Zentner J, Grimmer S, Wachenfeld-Wahl C, Heidenreich P et al. Impaired cerebral autoregulations in asymptomatic patients with carotid artery stenosis: comparison of acetazolamide-SPECT and transcranial CO₂ dopplersonography. *Zentralbl Chir* 2004; 129(3): 178–182.
- Choksi V, Hughes M, Selwa L, Hoeffner E. Transient neurologic deficit after acetazolamid challenge for computed tomography perfusion imaging. *J Comput Assist Tomogr* 2005; 29(2): 278–280.
- Imaizumi T, Hayashi K, Saito K, Osawa M, Fukuyama Y. Long term outcomes of pediatric moyamoya disease monitored to adulthood. *Pediatr Neurol* 1998; 18(4): 321–325.
- Klijn CJ, Kappelle LJ, Tulleken CA, van Gijn J. Symptomatic carotid artery occlusion. A reappraisal of hemodynamic factors. *Stroke* 1997; 28(10): 1857–1860.
- Yamada I, Murata Y, Umehara I, Suzuki S, Matsu-shima Y. SPECT and MRI evaluations of the posterior circulation in moyamoya disease. *J Nucl Med* 1996; 37(10): 1613–1617.

6. Sameš M, Zolal A, Radovnický T, Vachata P, Bartoš R, Derner M. Použití metod magnetické rezonance pro posouzení cerebrovaskulární rezervní kapacity. *Cesk Slov Neurol N* 2009; 72/105(4): 323–330.
7. Beneš V. Ischémie mozku: chirurgická a endovaskulární terapie. 1st ed. Praha: Galén 2003.
8. Sameš M. Neurochirurgie: učebnice pro lékařské fakulty a postgraduální studium příbuzných oborů. Praha: Maxdorf 2005.
9. Kuroda S, Kamivama H, Abe H, Houkin K, Isobe M, Misumori K. Acetazolamide test in detecting reduced cerebral perfusion reserve and predicting long-term prognosis in patients with internal carotid artery occlusion. *Neurosurgery* 1993; 32(6): 912–918.
10. Mohapl M, Svobodová J, Beneš V. Vyšetřování cerebrovaskulární rezervní kapacity. *Cesk Slov Neurol N* 2004; 67/100(1): 12–15.
11. Ringelstein EB, Van Eyck S, Mertens I. Evaluation of cerebral vasomotor reactivity by various vasodilating stimuli: comparison of CO₂ to acetazolamide. *J Cereb Blood Flow Metab* 1992; 12 (1): 162–168.
12. Krahulík D, Vaverka M, Hrabálek L, Hezig R, Kocher M, Houdek M. Extra-intrakraniální anastomóza: algoritmus vyšetření, technika operace a soubor pacientů za posledních 5 let. *Cesk Slov Neurol N* 2008; 71/104 (Suppl): 69.
13. Sameš M, Radovnický T, Zolal A, Nováková M, Derner M, Vachata P et al. Změny na perfuzní počítačové tomografii po konvenčním extra-intrakraniálním by-passu. *Cesk Slov Neurol N* 2010; 73/106(3): 267–273.
14. Nevšímalová S, Růžička E, Tichý J. Neurologie. 1st ed. Praha: Galén 2002.
15. Kleiser B, Widder B. Course of carotid artery occlusions with impaired cerebrovascular reactivity. *Stroke* 1992; 23(2): 171–174.
16. Šroubek J, Adamková Š, Kovář M. EC/IC anastomóza a chronická hypoperfuze CNS při okluzi vnitřní krkavice. *Cesk Slov Neurol N* 2008; 71/104 (Suppl): 68.
17. Kanta M, Náhlovský J, Habalová V, Hobza V, Řehák S, Adamkov J. Naše zkušenosti s nízkoprůtokovými EC-IC anastomózami. *Cesk Slov Neurol N* 2008; 71/104 (Suppl): 69.
18. Fiedler J, Přibáň V, Chlouba V, Schenk I, Škoda O. Konvenční mozkový bypass v indikaci chronického uzávěru vnitřní karotidy: naše zkušenosti u 57 pacientů. *Cesk Slov Neurol N* 2008; 71/104 (Suppl): 69–70.
19. Sameš M, Bartoš R, Vachata P, Zolal A, Cihlák F, Derner M et al. Hodnocení cerebrovaskulární rezervní kapacity po EC-IC by-passu pomocí TCD. *Cesk Slov Neurol N* 2009; 72/105(4): 359–363.

SOUTĚŽ ČNS

Česká neurologická společnost ČLS JEP (dále ČNS) vyhlašuje každoroční soutěž o nejlepší publikace roku 2010 uveřejněné členy společnosti:

1. **Cena ČNS za vynikající originální práci**
2. **Cena ČNS za vynikající krátké sdělení či kazuistiku**
3. **Cena ČNS za vynikající monografii či učební text**
4. **Hennerova cena ČNS pro mladé autory do 35 let za vynikající originální práci roku**
5. **Mimořádná cena ČNS**

Publikace a autoři

Ceny se udělují za publikace týkající se neurologie a příbuzných oborů.

Ceny jsou určeny pouze pro členy ČNS.

Ceny se udělují za publikace, které alespoň z části vznikly na pracovišti v ČR (doloženo uvedením tohoto pracoviště v publikaci).

U publikací s více autory (editory) se uvedená kritéria uplatňují u prvního autora (editora).

Přihlašování prací do soutěže

Publikaci do soutěže přihlašuje první autor. Přihláška do soutěže obsahuje průvodní dopis, ve kterém autor prohlásí, že splňuje výše uvedená kritéria, a přihlašovanou práci. Časopisecké práce se podávají v digitální formě v PDF formátu (jako příloha e-mailu).

Monografie nebo učební text se podává v jedné kopii. Přihlášené práce se nevrací. Přihláška musí obsahovat přesné adresy, na jakých je autor k dosažení, adresu pro e-mailovou komunikaci a telefonní čísla.

Přihlášky do soutěže se podávají na adresu místopředsedy ČNS, prof. MUDr. Karla Šonky, DrSc., Neurologická klinika 1. LF UK a VFN, Kateřinská 30, 120 00 Praha 2. E-mail: ksonka@lf1.cuni.cz

E-mailové potvrzení přihlášky následuje do dvou týdnů od jejího obdržení.

Závazná uzávěrka přihlášek je 30. 6. 2011.