

# Diagnosticky specifické nálezy při posturografickém vyšetření – dvě kazuistiky

## Diagnostically Specific Findings in Posturography – Two Case Reports

### Souhrn

Posturografie je často využívaná metoda pro objektivizaci poruch stability stoje. Přestože se jedná o vyšetření velmi přesné, jeho diagnostická specifická je malá. Běžně hodnocené parametry, jakými jsou např. délka trajektorie, amplituda výchylek nebo rychlost pohybu působitě tlakových sil pacienta, nejsou pro jednotlivá onemocnění postihující stabilitu nijak specifická. Jednou z možností, jak využít posturografické vyšetření také pro usnadnění diferenciálně diagnostické rozvahy, je frekvenční analýza signálu. Naše práce poukazuje na dvě neurologická onemocnění, která jsou svým projevem při hodnocení pomocí frekvenční analýzy zcela typická. Jedná se o 3Hz tremor při atrofii předního laloku mozečku a vysokofrekvenční tremor v pásmu 12–18 Hz u pacientů s primárním ortostatickým tremorem.

### Abstract

Posturography is an electrophysiological method for evaluation of balance in unsteady patients. Posturography is very accurate but has very low specificity for nosologic diagnosis when basic routinely evaluated parameters, e.g. centre of pressure displacement etc., are used. However, power spectra analysis (Fast Fourier Transformation) of centre of pressure displacement during quiet stance can identify postural abnormalities pathognomic for specific lesions of nervous system. We present two neurological disorders with specific posturographic patterns. Typical 3Hz sway in patients with anterior lobe cerebellar atrophy and increase sway in higher power spectra (12–18 Hz) in patients suffering from primary orthostatic tremor.

**O. Čakrt<sup>1,2</sup>, T. Funda<sup>2</sup>,  
R. Černý<sup>3</sup>, P. Kolář<sup>1</sup>, J. Mužík<sup>2</sup>,  
J. Jeřábek<sup>3</sup>**

<sup>1</sup> Klinika rehabilitace a tělovýchovného lékařství 2. LF UK a FN v Motole, Praha

<sup>2</sup> České vysoké učení technické v Praze, Fakulta biomedicínského inženýrství, Společné pracoviště biomedicínského inženýrství FBMI a 1. LF UK v Praze

<sup>3</sup> Neurologická klinika dospělých 2. LF UK a FN v Motole, Praha



**Mgr. Ondřej Čakrt**  
Klinika rehabilitace  
a tělovýchovného lékařství  
2. LF UK a FN v Motole  
V Úvalu 84  
150 06 Praha 5  
e-mail:  
ondrej.cakrt@lfmotol.cuni.cz

Přijato k recenzi: 22. 4. 2011

Přijato do tisku: 9. 5. 2011

### Klíčová slova

posturografické vyšetření – frekvenční analýza – vyšetření stoje – stabilita – cerebelární ataxie – primární ortostatický tremor

### Key words

posturography – frequency analysis – stance examination – postural instability – cerebellar ataxia – primary orthostatic tremor

Práce byla podpořena Nadací Pohyb bez pomoci.

## Úvod

Jedním z častých symptomů řady neurologických onemocnění je porucha stability stoje a chůze. Nemocní mají narušenou schopnost udržení vzpřímeného stoje, která se projevuje nejčastěji zvýšenými oscilacemi těla, popř. až pádem. Jednou z možností, jak objektivizovat tyto poruchy, je posturografické vyšetření. Jedná se o vyšetření, při kterém pacient stojí na silové (tenzometrické) plošině. Ta je schopna pomocí tenzometrů měřit jednotlivé složky tlakových sil a jejich momenty u stojícího člověka. Z naměřených hodnot je možné vypočítat polohu působíště výsledné tlakové síly – Centre of foot Pressure (CoP) pacienta [1]. Poloha CoP je určena souřadnicemi v antero-posteriorním a medio-laterálním směru. Při vyšetření stoje často využíváme možnosti narušení interakce mezi jednotlivými aferentními vstupy (zrak, propriorecepce) podílejícími se na řízení rovnováhy. Jedním z běžně používaných testů stability stoje je Clinical Test for Sensory Interaction of Balance [2]. Polohu CoP vyšetřujeme u tohoto testu ve čtyřech situacích: stoj na pevné podložce s otevřenými a zavřenými očima, poté stoj na pěnové podložce s otevřenými a zavřenými očima. Dalšími možnostmi, jak narušit aferentní vstupy, je galvanická stimulace labyrintu v průběhu vyšetření či mechanická vibrace na šlachu m. soleus [3].

Během vyšetření zaznamenáváme polohu CoP v souřadnicovém systému s frekvencí v řádech desítek Hz v závislosti na vzorkovací frekvenci přístroje. Ze získaného signálu můžeme analyzovat řadu parametrů.

Obecně můžeme získané parametry rozdělit na parametry trajektorie CoP (např. délka trajektorie, průměrná rychlost pohybu CoP) a parametry plochy CoP (např. 95% plocha konfidenční elipsy) [4]. Tyto parametry však můžeme použít pouze pro kvantifikaci poruchy rovnováhy, popřípadě jako objektivní nástroj pro sledování vývoje poruchy v čase. Diagnostická specifita těchto kvantitativních parametrů je bohužel limitovaná. Nelze tedy rozlišit, zda jde například o poruchu stability způsobenou onemocněním vestibulárního systému nebo mozečku. Pro stanovení topické diagnózy jsou tudíž tyto parametry málo použitelné. Pomoc v diferenciální rozvaze nám mohou v určitých případech nabídnout parametry zís-

kané frekvenční analýzou signálu. Jedná se zejména o specifický tremor při atrofii předního laloku mozečku s frekvencí 3 Hz [5] a vysokofrekvenční oscilace v pásmu 12–18 Hz u pacientů s primárním ortostatickým tremorem [6].

## Klinické využití posturografie

Využití posturografického vyšetření pro stanovení topické diagnózy bylo předmětem řady studií. Výsledky těchto studií byly často rozporuplné a jejich výtežnost nebyla uspokojivá. Přesto se podařilo shromáždit důkazy, které podporují prospěšnost posturografie při stanovení klinické diagnózy.

Několik studií zkoumalo, zda by se mohlo pomocí posturografie v diferenciální diagnostice poruch rovnováhy lišit porovnání parametrů CoP mezi jednotlivými skupinami pacientů a zdravými kontrolami. Posturografické vyšetření stoje bylo použito k rozlišení mezi 41 pacienty s různými typy patologie mozečku a 20 kontrolami [5]. Přestože patologické výsledky posturografie byly nalezeny u 86 % pacientů, pouze atrofie předního laloku mozečku měla posturální vzorec odlišný od jiných typů mozečkových poruch. Výsledky uvedené studie také ukazují, že ne všechny mozečkové léze lze pomocí posturografie odlišit od zdravých kontrol. Tento příklad ilustruje, že skupinové rozdíly nezaručují vždy dostatečnou výtežnost pro správné stanovení diagnózy. Jiný přístup analýzy posturografických parametrů se zaměřuje na identifikaci posturální abnormality, která je typická pro konkrétní onemocnění. Nadějně se v tomto smyslu jeví především metody frekvenční analýzy signálu.

Jedním z typických posturografických nálezů je 3Hz posturální třes při atrofii předního laloku mozečku [5]. Tento třes můžeme sice detekovat i pozorováním při klinickém vyšetření pacienta, ale kvantifikaci umožní až přesné změření oscilací s detekcí abnormálně zvýšené aktivity v daném frekvenčním pásmu [7].

Pacienti s primárním ortostatickým tremorem vykazují charakteristické zvýšení aktivity ve vyšších pásmech spektra, s typickým vrcholem mezi 12 a 18 Hz [6,8]. Tato frekvence oscilací dobře koreluje s frekvencí třesu, který obvykle není rozpoznatelný pouhým okem při klinickém vyšetření, ale jenž může být zachycen pomocí povrchové EMG na svalech dolních

končetin [9]. Jde patrně o nejlépe definovanou abnormalitu, která je průkazně zachytitelná pomocí posturografie. U pacientů s ortostatickým tremorem je často mylně diagnostikována psychogenní porucha rovnováhy. Důvodem je, že tremor takto vysoké frekvence uniká při klinickém vyšetření a pacienti obtíže nevnímají jako tremor, ale spíše jako pocit nestability.

V naší práci jsme analyzovali posturografický signál získaný při vyšetření stoje (vzorkovací frekvence 40 Hz, plošina Synapsys, Marseille). K výpočtu frekvenčního spektra signálu CoP jsme použili metodu multitaper. Jedná se o neparametrickou metodu vycházející z diskrétní Fourierovy transformace. Stejně jako u Fourierovy transformace se převádí signál z časové oblasti do oblasti frekvenční. Navíc je u této metody provedeno vážení dat v časové oblasti optimálními okénkovými funkcemi nazývanými „tapers“ [10].

Oproti zdravému jedinci je u pacientů vidět výrazná vlna ve frekvenčním spektru. U pacientů s cerebelární ataxií se vlna objevuje na frekvenci 3 Hz a u pacientů postižených ortostatickým tremorem na frekvenci 16 Hz. Na dvou kazuistikách chceme dokumentovat výsledky uvedené frekvenční analýzy.

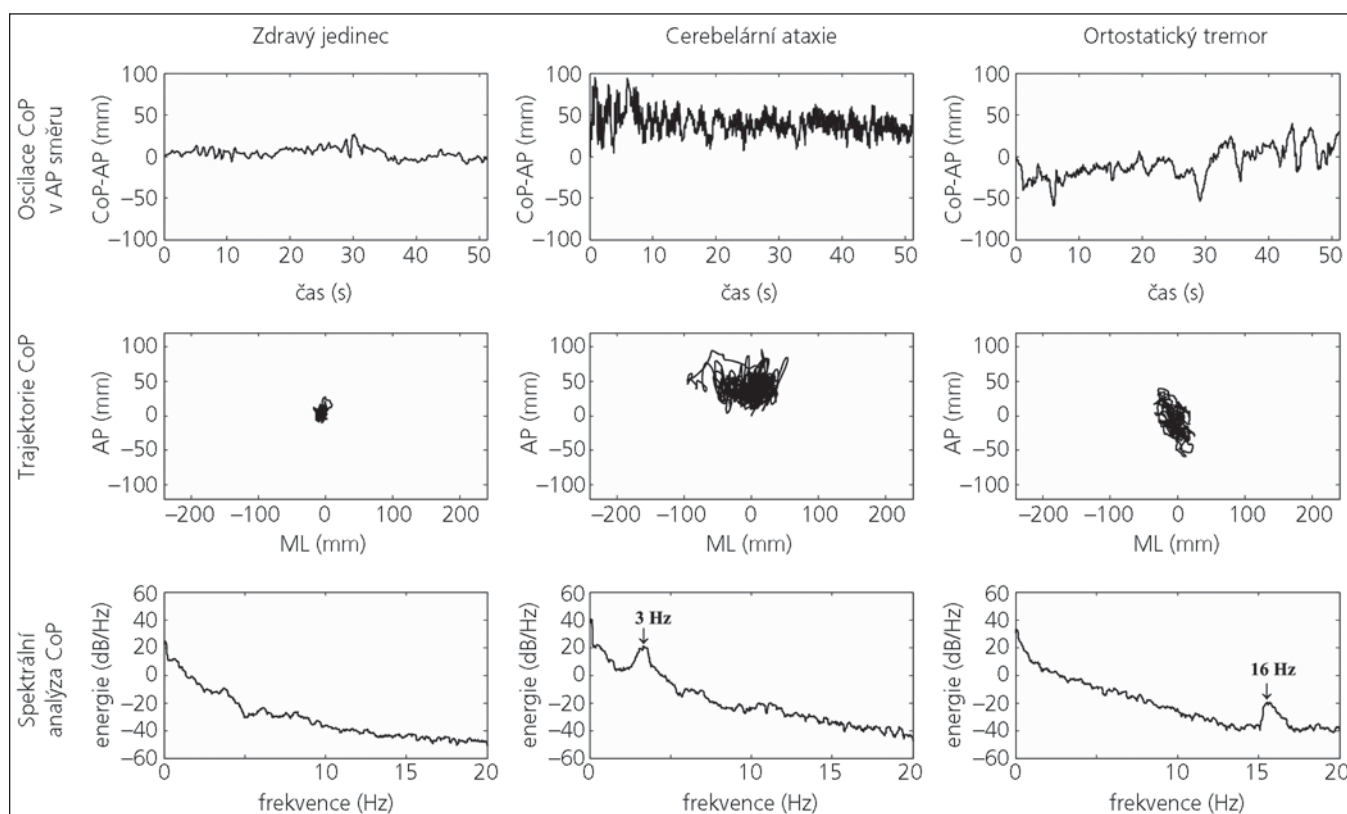
## Kazuistika I

Žena, 68 let, s negativní rodinou anamnézou. Léčí se pro hypertenzi a ICHS. K vyšetření odeslána pro zvolna progredující ataxii chůze i končetin. Potíže začaly v 60 letech věku. Subjektivně ji nejvíce obtěžovala nejistota v chůzi s výskytem náhlých pulzů do stran a dozadu. Opakovaně došlo k pádu. Poslední tři roky je pacientka schopna chůze pouze s dopomocí druhé osoby. V klidu, vsedě a při změnách polohy těla závratí netrpí.

Při objektivním vyšetření na HK je dystaxie vlevo. Chůze je výrazně nejistá s tahem do stran a dozadu, v pulzním testu padá nznak. Skóre ataxie dosahuje 20/100 bodů [11].

Pomocná vyšetření: MR mozku prokazuje lehkou mozečkovou atrofii a drobná nespecifická ložiska v bílé hmotě supratentoriálně. Vyšetření likvoru a metabolický skrining byly normální. Genetické vyšetření prokázalo SCA 6.

Videookulografický záznam prokazuje těžkou poruchu sledovacích pohybů očních, abnormální optokinetickou odpověď



Obr. 1. Záznam posturografického vyšetření u zdravého jedince, pacienta s cerebelární ataxií a pacienta s ortostatickým tremorem.

První řada záznam polohy centre of foot pressure (CoP) v čase v antero-posteriorním (AP) směru, druhá řada záznam trajektorie CoP v antero-posteriorním (AP) a medio-laterálním (ML) směru, třetí řada spektrální (frekvenční) analýza CoP.

a poruchu vizuo-vestibulární interakce. Kolorická dráždivost labyrintů je v normě.

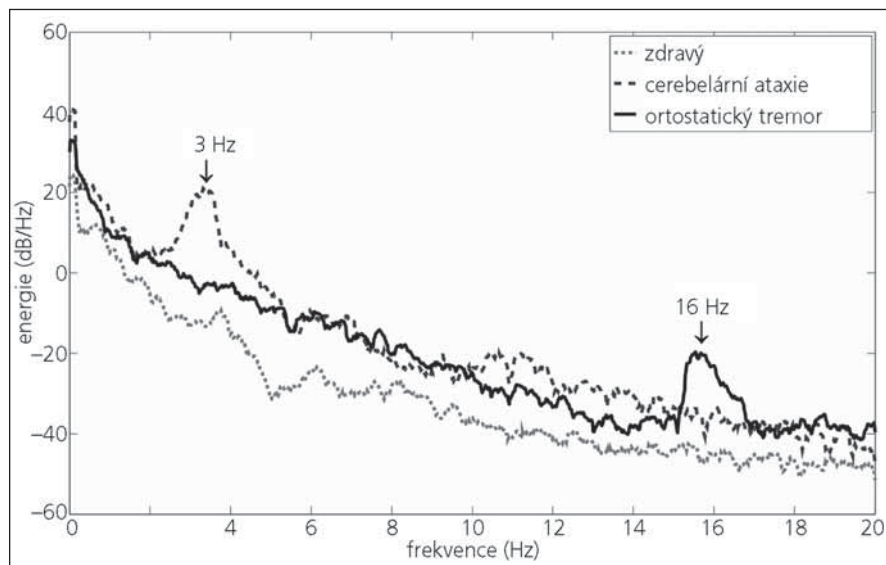
Provedená stabilometrie prokazuje poruchu stability s oscilacemi v antero-

posteriorním směru bez významné závislosti na zrakové kontrole. Ve frekvenční analýze je patrný peak v pásmu 3 Hz (obr. 1 a 2). Nález odpovídá postu-

rálnímu vzorci při atrofii předního laloku mozečku.

### Kazuistika II

Muž, 58 let, interně zdravý. V roce 2002 se objevily nepříjemné senzacce ve svalstvu dolních končetin při delším stání. Při chůzi obtíže neměl. Postupně došlo k progresi pocitu nestability. Při klinickém vyšetření nejsou známky rigidity ani jiné ložiskové postižení. Kompletně vyšetřen včetně MR mozku a míchy s negativním nálezem. EMG nebylo před posturografickým vyšetřením provedeno. Stanovena diagnóza psychogenní poruchy stoje. S touto diagnózou odeslán k posturografickému vyšetření. Klinicky je patrné, že po minutě klidného stoje se objevuje zvýšené napětí ve svalech dolních končetin. Při palpaci svalstva DK zjištěn jemný tremor ve stehenním a lýtkovém svalstvu. Posturografické vyšetření prokázalo mírnou poruchu stability stoje bez ovlivnění zrakovou kontrolou, obdobný nález i při stoji na molitanu. Teprve při frekvenční analýze signálu byla patrná výrazná vlna na frekvenci



Obr. 2. Křivky frekvenční analýzy CoP u zdravého, pacienta s cerebelární ataxií a pacienta s ortostatickým tremorem.

16 Hz (obr. 1 a 2). Pacient splňoval diagnostická kritéria pro primární ortostatický tremor, který se objevuje pouze při statické zátěži. Ve stoji je patrný jemný tremor typicky stehenního i lýtkového svalstva, detekovatelný přímou palpací. EMG vyšetření povrchovou elektrodou provedené následně po posturografickém vyšetření potvrdilo typický nález vysokofrekvenční synchronní aktivity [12].

Terapeuticky má u pacienta nejlepší efekt kombinace primidonu (250 mg/den) a klonazepamu (1,5 mg za den). Na této terapii je pacient uspokojivě kompenzován, potíže neomezují běžné denní aktivity.

### Diskuze

Posturografie je vyšetření, které umožňuje podrobnou komplexní analýzu stoje u pacientů s poruchami rovnováhy. Výhodou je neinvazivní charakter a časová nenáročnost vyšetření. V klinické praxi dnes posturografii používáme zejména k objektivní kvantifikaci poruch stability. Vyšetření také umožňuje sledování vývoje onemocnění v čase, popřípadě posouzení efektu léčby. Existují rovněž studie, které poukazují na využitelnost posturografie pro stanovení rizika pádu u pacientů s neurologickým postižením [13]. Mezi moderní prostředky analýzy signálu pak patří využití neuronových sítí, jež umožňují lepší využitelnost posturografie v diferenciálnědiagnostické rozvaze [14].

Relativně málo neurologických onemocnění má posturální vzorec natolik specifický, abychom na základě jeho analýzy mohli stanovit topickou diagnózu. Mezi tato onemocnění patří především atrofie předního laloku mozečku [5] a primární ortostatický tremor [6,8]. Rovněž

pacienti se somatoformním fobickým posturálním vertigem mají specifický vzorec posturální aktivity vyznačující se zvýšením oscilací ve frekvenčním pásmu od 3,5–8 Hz [15]. Všechna jmenovaná onemocnění jsou svým posturografickým vzorcem specifická, pouze pokud signál hodnotíme ve frekvenčním pásmu. Při analýze s využitím jen standardních parametrů CoP (velikost amplitudy, délka trajektorie aj.) jsou výsledky nespecifické. Je tedy důležité si uvědomit, že posturografické vyšetření není kompletní, pokud nezhodnotíme signál ve frekvenční doméně.

Existuje jen málo studií, které se zabývají využitelností posturografie pro stanovení topické diferenciální diagnózy [16]. Jedním z důvodů je nedostatek standardizovaných protokolů umožňujících srovnávání výsledků mezi jednotlivými laboratorními. Toto je také jedním z činitelů, které brání snadné implementaci posturografie do klinické praxe. Též relativně vysoké náklady a závislost na technických odborných znalostech činí toto vyšetření méně atraktivní pro většinu lékařské veřejnosti.

V budoucnu bude potřeba pracovat na zlepšení klinické využitelnosti posturografie, zejména sestavit standardizované protokoly, které zlepší interpretaci a umožní srovnání nálezů mezi různými laboratorními.

### Literatura

1. Furman JM, Baloh RW, Barin K, Hain TC, Herdman S, Horst RK. Assessment: posturography. Report of the Therapeutics and Technology Assessment Subcommittee of the American Academy of Neurology. *Neurology* 1993; 43(6): 1261–1264.
2. Shumway-Cook A, Horak FB. Assessing the influence of sensory interaction of balance. Suggestion from the field. *Phys Ther* 1986; 66(10): 1548–1550.
3. Valkovic P, Krafczyk S, Botzel K. Postural reactions to soleus muscle vibration in Parkinson's disease: sca-

ling deteriorates as disease progresses. *Neurosci Lett* 2006; 401(1–2): 92–96.

4. Rocchi L, Chiari L, Cappello A, Horak FB. Identification of distinct characteristics of postural sway in Parkinson's disease: a feature selection procedure based on principal component analysis. *Neurosci Lett* 2006; 394(2): 140–145.

5. Diener HC, Dichgans J, Bacher M, Gompf B. Quantification of postural sway in normals and patients with cerebellar diseases. *Electroencephalogr Clin Neurophysiol* 1984; 57(2): 134–142.

6. Yarrow K, Brown P, Gresty MA, Bronstein AM. Force platform recordings in the diagnosis of primary orthostatic tremor. *Gait Posture* 2001; 13(1): 27–34.

7. Baloh RW, Jacobson KM, Beykirch K, Honrubia V. Static and dynamic posturography in patients with vestibular and cerebellar lesions. *Arch Neurol* 1998; 55(5): 649–654.

8. Fung VS, Sauner D, Day BL. A dissociation between subjective and objective unsteadiness in primary orthostatic tremor. *Brain* 2001; 124(2): 322–330.

9. Piboolnurak P, Yu QP, Pullman SL. Clinical and neurophysiologic spectrum of orthostatic tremor: case series of 26 subjects. *Mov Disord* 2005; 20(11): 1455–1461.

10. Hanssen A. Multidimensional multitaper spectral estimation. *Signal Processing* 1997; 58(3): 327–332.

11. Trouillas P, Takayanagi T, Hallett M, Currier RD, Subramony SH, Wessel K et al. International Cooperative Ataxia Rating Scale for pharmacological assessment of the cerebellar syndrome. The Ataxia Neuropharmacology Committee of the World Federation of Neurology. *J Neurol Sci* 1997; 145(2): 205–211.

12. Deuschl G, Bain P, Brin M. Consensus statement of the Movement Disorder Society on Tremor. Ad Hoc Scientific Committee. *Mov Disord* 1998; 13 (Suppl 3): 2–23.

13. Valkovic P, Krafczyk S, Benetin J, Saling M, Botzel K. Deterioration of postural stability in the progression of Parkinson's disease: a posturographic study. *Cesk Slov Neurol N* 2004; 67/100(5): 347–353.

14. Krafczyk S, Tietze S, Swoboda W, Valkovic P, Brandt T. Artificial neural network: a new diagnostic posturographic tool for disorders of stance. *Clin Neurophysiol* 2006; 117(8): 1692–1698.

15. Krafczyk S, Schlamp V, Dieterich M, Haberhauer P, Brandt T. Increased body sway at 3.5–8 Hz in patients with phobic postural vertigo. *Neurosci Lett* 1999; 259(3): 149–152.

16. Visser JE, Carpenter MG, van der Kooij H, Bloem BR. The clinical utility of posturography. *Clin Neurophysiol* 2008; 119(11): 2424–2436.