

Operační léčba syndromu tarzálního tunelu

Surgical Treatment of a Tarsal Tunnel Syndrome

Souhrn

Úžinové postižení periferních nervů dolních končetin je vzácné. Představujeme soubor čtyř pacientů léčených pro kompresi n. tibialis v oblasti kotníku, tzv. syndrom tarzálního tunelu. U dvou vznikly příznaky spontánně, u dvou po úrazu v oblasti kotníku. Discize retinaculum flexorum a exoneurolyza n. tibialis a jeho větví byla efektivní ve všech případech. Na syndrom tarzálního tunelu je třeba myslet při vývoji bolesti a poruchy cití v oblasti planty při vyloučení jiných příčin, zejména bederní diskopatie. EMG potvrdí nález. Operační léčba je jednoduchá a má dobré výsledky.

Abstract

Entrapment neuropathies of the lower limbs are rare. We present a series of four patients treated for tibial nerve compression in the tarsal tunnel. The symptoms developed spontaneously in two patients while the other two had a history of ankle injury. Transection of the flexor retinaculum and exoneurolysis of the tibial nerve and its branches was effective in all patients. The tarsal tunnel syndrome should be considered in all patients who develop pain and sensory disturbances in the sole and have a negative finding in the lumbar spine. EMG confirms the finding. Surgical treatment is simple and has good results.

R. Kaiser, P. Haninec

Neurochirurgická klinika 3. LF UK
a FN Královské Vinohrady, Praha



MUDr. Radek Kaiser, Ph.D.

Neurochirurgická klinika

3. LF UK a FN Královské

Vinohrady

Šrobárova 50

100 34 Praha 10

e-mail: radek.kaiser@fnkv.cz

Přijato k recenzi: 22. 11. 2011

Přijato do tisku: 14. 12. 2012

Klíčová slova

úžinový syndrom – nervus tibialis –
syndrom tarzálního tunelu

Key words

entrapment syndrome – tibial nerve –
tarsal tunnel syndrome

Výsledky práce vznikly za podpory grantu
IGA NS 10496-3/2009 a výzkumného
záměru MSM 0021620816.

Úvod

Syndrom tarzálního tunelu je vzácná kompresivní neuropatie n. tibialis poprvé popsána Lamem roku 1962 [1]. K útlaku nervu dochází v úžině za mediálním kotníkem, jejíž strop a horní i dolní hranici tvoří retinaculum flexorum, spodinu vytváří talus, calcaneus a distální mediální plocha tibie. V kranio-kaudálním směru tunelem prochází šlachy m. flexor tibialis posterior a flexor digitorum longus, vasa tibialis posterior, n. tibialis a šlacha m. flexor hallucis longus. Z n. tibialis se v tunelu oddělují rami calcanei mediales a v distální části

se nerv dělí na své konečné větve, n. plantaris medialis a lateralis. Podle lokalizace útlaku tak vzniká postižení celého nervu či jedné z jeho větví. 60–80 % případů je způsobeno útlakem specifickou patologií, zbylá část má etiologii neznámou [2].

Útlak nervu se typicky projevuje pálivou bolestí jdoucí od mediálního kotníku zejména do mediální poloviny planty a několika nebo všech prstců. Často však pacient není schopen bolest přesně lokalizovat. Mohou se vyskytnout parestezie a dysestezie. Symptomy mohou být provokovány stojem či chůzí a mohou zcela

vymizet v klidu. U těžších případů s postižením motorické funkce může nastat porucha flexe prstců. Obvykle bývá výbavné Tinellovo znamení nad průběhem nervu [3,4].

Cílem práce je zjistit četnost syndromu tarzálního tunelu, představit zkušenosti s jeho diagnostikou i léčbou a zvýšit povědomí o této vzácné kompresivní neuropatii.

Metodika

Retrospektivně byl zhodnocen soubor pacientů operovaných na naší klinice pro

Tab. 1. Pacienti se syndromem tarzálního tunelu.

	Pohlaví	Věk	Etiologie	Symptomy	Doba trvání příznaků
1	žena	48	neznámá	bolest a hypestezie zevní hrany nohy	6
2	muž	50	cévní varikozity	bolest a hypestezie I.–II. prstce a vnitřní plochy planty	36
3	muž	52	distorze kotníku	parestezie a hypestezie vnitřní plochy planty a I.–IV. prstce, Tinelovo znamení	3
4	muž	47	fraktura kotníku	dysestezie zevní hrany nohy a III.–V. prstce	11

Follow-up a doba trvání příznaků v měsících.

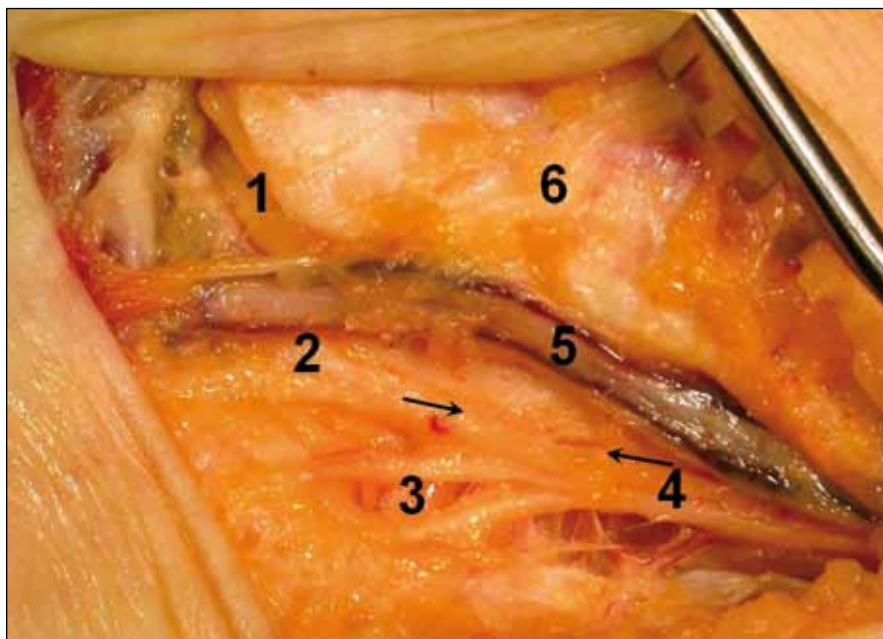
kompresivní syndrom n. tibialis v oblasti kotníku v letech 2007–2010 s cílem snížit počet a procentuální podíl těchto případů na celkovém počtu pacientů s úžimným syndromem periferního nervu. Tito pacienti byli detailně zhodnoceni.

Pacienti byli indikováni k operaci po neúspěchu konzervativní léčby při výskytu typických obtíží a EMG potvrzeným nálezem komprese n. tibialis v oblasti tarzálního tunelu. V rámci elektrofyziologického vyšetření byly provedeny motorické a ortodromně snímané senzitivní neurogramy n. plantaris medialis a lateralis obou nohou. Zobrazovací vyšetření tar-

zálního tunelu nebylo předoperačně provedeno. MR bederní páteře bylo u všech pacientů negativní.

Operační technika

Operace probíhaly v epidurální anestezii vleže na zádech. Obloukovitý řez délky cca 6 cm byl veden zhruba 2 cm dorzokaudálně od malleolus medialis. Po preparaci podkoží byl nalezen proximální okraj retinaculum flexorum. Následně byl preparován kmen nervu hned za cévním svazkem, poté bylo retinaculum přestříháno distálně v celém rozsahu. Po provedené exoneurolyze nervu a proximálních



Obr. 1. Peroperační fotografie tarzálního tunelu po discizi retinaculum flexorum vpravo u pacienta 4.

1 – n. plantaris medialis, 2 – n. plantaris lateralis, 3 – rami calcanei mediales, 4 – n. tibialis, 5 – cévní svazek, 6 – distální tibie, šipky ukazují úsek oploštění nervu

úseků jeho konečných větví byl výkon ukončen suturou rány po vrstvách.

Pooperační průběh

Pacienti byli hospitalizováni dle stavu 2–3 dny, k odstranění stehů se dostavili na ambulanci sedm dní po výkonu. Byla doporučena intenzivní rehabilitace. Další klinická kontrola proběhla za tři měsíce.

Výsledky

Ve sledovaném období bylo operováno 1 649 pacientů s úžimným syndromem periferního nervu (syndrom karpálního tunelu 89,26 %, syndrom kubitálního tunelu 9,4 %, syndrom Guyonova tunelu 0,78 %, syndrom Frohseho arkády a m. pronator teres dohromady 0,32 %). Syndrom tarzálního tunelu se vyskytl ve čtyřech případech. Tvořil tak 0,24 % všech případů.

Průměrný věk pacientů byl 49,3 (47–52) let. Ve dvou případech se symptomy vyvinuly spontánně, u dalších dvou pacientů pak následkem traumatu. Detaily shrnuje tab. 1. Z elektrofyziologických vyšetření je patrné, že u všech pacientů výsledky neurogramů odpovídaly klinickým obtížím: pacienti č. 1 a 4 s bolestmi a poruchou citlivosti zevní části nohy měli pozitivní nález (signifikantní stranový rozdíl v latencích a amplitudách motorického a senzitivního vedení) pouze v n. plantaris lateralis. Naopak pacienti č. 2 a 3 s potížemi na vnitřní ploše planty měli pozitivní nález v n. plantaris medialis. Tinelovo znamení bylo pozitivní pouze u třetího pacienta, kdy poklep na oblast za vnitřním kotníkem vyvolával iritace mediální části planty.

U pacienta č. 1 nebyla na nervu žádná patologie nalezena. U pacienta č. 2 byl po přestříhnutí retinacula nalezen kmen nervu utištěný v malém okrsku cévní varikozitou. Na nervu byl drobný žlábek, jiné změny však nevykazoval. U pacientů č. 3 a 4 (obr. 1) byly pod retinaculem nalezeny poúrazové jizvy. Po preparaci byl nerv v krátkém úseku v obou případech mírně oploštěný. U všech pacientů se tedy jednalo spíše o lehčí změny.

Všichni pacienti udávali již první pooperační den výrazný ústup obtíží. Při první kontrole přetrvávala u pacientů č. 2 a 3 pouze hypestezie mediální části planty. Na druhé kontrole, tři měsíce po výkonu, neměl žádný z pacientů subjek-

tivní obtíže a citlivost byla symetrická s druhou stranou (hybnost nebyla u žádného pacienta postižena). Kontrolní EMG nebylo pro kompletní ústup obtíží indikováno.

Diskuze

Bylo popsáno mnoho specifických příčin útlaku nervu v tarzálním tunelu. Nejčastěji se jedná o cévní varikozitu, ganglion, perineurální fibrózu, nezhoubný tumor (lipom, neurilemom), kostěné prominence, pooperační jizvení či hypertrofií retinaculum flexorum. Raritně může kompresi působit hypertrofický či akcesorní m. abductor hallucis, akcesorní m. flexor digitorum longus nebo parciální ruptura šlachy dlouhého flexoru palce [5–8]. Kinoshita et al udávají mnohem vyšší četnost syndromu tarzálního tunelu u profesionálních sportovců, u kterých se symptomy vyvíjejí v nižším věku než u rekreačních sportovců [6]. Vzácně se může jednat o profesionální neuropatii vznikající typicky u baletek a tanečnic vlivem chronického přetěžování nohy [9]. Největší soubor publikovali Kim et al, kteří úspěšně exoneurolyzou řešili 22 z 28 syndromů tarzálního tunelu během 33 let (79 %). Dalších 18 pacientů podstoupilo reoperaci – šest exoneurolyzu (úspěch v 67 %), pět endoneurolyzu (úspěch ve 40 %) a sedm resekci n. tibialis pro rozsáhlé jizvení po minulých operacích s přetrvávající krutou bolestí [10].

Senzimotorická léze je dobře prokazatelná pomocí EMG vyšetření [11], k ob-

jasnění případné specifické příčiny útlaku je možné doplnit MR nebo ultrazvukové vyšetření [12]. CT a RTG může prokázat kostní patologie – tarzální fraktury, deformity či kostěné prominence [3]. Až 16 % pacientů může mít negativní EMG vyšetření, což lze vysvětlit dynamickým aspektem při rozvoji příznaků (opakované pohyby kotníku a intermitentní útlak nervu) [2]. Předoperačně je důležité diferenciálně diagnosticky vyloučit jiná onemocnění, zejména radikulopatii z vertebrogenních příčin, plantární fasciitidu či fibrózu [3], diabetickou nebo toxickou polyneuropatii [10]. Nejlepších výsledků je dosahováno v případech, kdy byly symptomy vyvolány útlakem specifickou patologií. Naopak idiopatické nebo pourazové stavy jsou řešitelné hůře [2]. Obecně lze ústup obtíží dosáhnout ve více než 85 % případů [3]. Byla popsána i endoskopická technika uvolnění retinaculum flexorum. Výhodou je zejména malý operační přístup a menší riziko pooperačního jizvení. To může být důležité zvláště u sportovců či intenzivně profesionálně zatěžované končetiny [13].

Závěr

Syndrom tarzálního tunelu je vzácný. Jeho diagnostika nemusí být vždy jednoduchá. Je však na něj nutno myslet při typických obtížích a negativním nálezu jak na bederní páteři, tak i na úrovni nervu nad či pod touto úžinou. Chirurgická léčba je snadná a má dobré výsledky.

Literatura

1. Lam SJ. A tarsal-tunnel syndrome. *Lancet* 1962; 2(7270): 1354–1355.
2. Rodriguez D, Devos Bevernage B, Maldague P, Deleu P, Leemrijse T. Tarsal tunnel syndrome and flexor hallucis longus tendon hypertrophy. *Orthop Traumatol Surg Res* 2010; 96(7): 829–831.
3. Cancilleri F, Ippolito M, Amato C, Denaro V. Tarsal tunnel syndrome: Four uncommon cases. *Foot Ankle Surg* 2007; 13(4): 214–217.
4. Lukáš E. The tarsal tunnel syndrome. *Cesk Slov Neurol N* 1987; 50(83(6): 395–398.
5. Sammarco GJ, Conti SF. Tarsal tunnel syndrome caused by an anomalous muscle. *J Bone Joint Surg (Am)* 1994; 76: 1308–1314.
6. Kinoshita M, Okuda R, Yasuda T, Abe M. Tarsal tunnel syndrome in athletes. *Am J Sports Med* 2006; 34(8): 1307–1312.
7. Mezrow CK, Sanger JR, Matloub HS. Acute tarsal tunnel syndrome following partial avulsion of the flexor hallucis longus muscle: a case report. *J Foot Ankle Surg* 2002; 41(4): 243–246.
8. Miranpuri S, Snook E, Vang D, Yong RM, Chagares WE. Neurilemoma of the posterior tibial nerve and tarsal tunnel syndrome. *J Am Podiatric Med Assoc* 2007; 97(2): 148–150.
9. Ehler E, Latta J. Compression neuropathies as an occupational disease. *Prakticky Lekar* 2008; 88(9): 515–520.
10. Kim DH, Cho Y, Ryu S, Tiel RL, Kline DG, Huang JH et al. Surgical management and results of 135 tibial nerve lesions at the Louisiana state university health sciences center. *Neurosurgery* 2003; 53(5): 1114–1125.
11. Galardi G, Amadio S, Maderna L, Meraviglia MV, Brunati L, Dal Conte G et al. Electrophysiologic studies in tarsal tunnel syndrome: Diagnostic reliability of motor distal latency, mixed nerve and sensory nerve conduction studies. *Am J Phys Med Rehabil* 1994; 73(3): 193–198.
12. Erickson SJ, Quinn SF, Kneeland JB, Smith JW, Johnson JE, Carrera GF et al. MR imaging of the tarsal tunnel and related spaces: Normal and abnormal findings with anatomic correlation. *Am J Roentgenol* 1990; 155(2): 323–328.
13. Day FN jr, Naples JJ. Tarsal tunnel syndrome: an endoscopic approach with 4-to 28-month follow-up. *J Foot Ankle Surg* 1994; 33(3): 244–248.