

Endovaskulární léčba ischemické cévní mozkové příhody

Endovascular Treatment of an Ischemic Cerebrovascular Event

Souhrn

Cévní mozkové příhody (CMP) patří celosvětově k nejčastějším příčinám mortality, morbidity a invalidizace, a to především v rozvinutých zemích. Nejčastější příčinou ischemické CMP je akutní uzávěr mozkové tepny, který lze prokázat u více než 70 % pacientů v prvních hodinách od začátku příznaků. Časná rekanalizace mozkové tepny je spojena s vyšší šancí na dosažení soběstačnosti po třech měsících a snížení mortality. Kromě farmakologických metod (systémového, lokálního a kombinovaného podání trombololytika) jsou v poslední době testovány k urychlení rekanalizace mozkové tepny také endovaskulární mechanické metody. V práci jsou popsána jednotlivá endovaskulární instrumentária a výsledky dosud provedených studií. Výsledky prvních studií prokázaly bezpečnost a účinnost jednotlivých mechanických instrumentárií s neustále se zvyšujícím procentem úspěšných rekanalizací a relativně nízkým rizikem jak periprocedurálním, tak symptomatického intrakraniálního krvácení. V současnosti je indikována mechanická rekanalizace u pacientů s akutním uzávěrem mozkové tepny především při selhání nebo kontraindikaci intravenózní trombolýzy.

Abstract

Stroke is one of the most frequent causes of mortality, morbidity and disability worldwide, especially in developed countries. Acute occlusion of cerebral artery, detectable during the first hours after an onset of symptoms in more than 70% of patients, is the most common cause of acute ischemic stroke. Early recanalization of cerebral artery is associated with a higher chance for independency after three months and lower mortality. In addition to pharmacological methods (systemic, local and combined thrombolysis), endovascular mechanical methods to accelerate recanalization of occluded cerebral arteries are being tested. The paper describes various endovascular instruments and results of studies conducted so far. Results from initial studies showed mechanical devices to be safe and effective with increasing proportion of successful recanalizations and relatively low risk of both periprocedural complications and symptomatic intracranial bleeding. At present, mechanical recanalization methods are indicated especially in patients with acute occlusion of intracranial artery and intravenous thrombolysis failure or contraindication.

D. Školoudík^{1,2}, M. Kuliha^{1,2},
T. Jonszta³, R. Herzig¹

¹ Komplexní cerebrovaskulární centrum, Neurologická klinika LF UP a FN Olomouc

² Komplexní cerebrovaskulární centrum, Neurologická klinika FN Ostrava

³ Komplexní cerebrovaskulární centrum, Radiologická klinika FN Ostrava



doc. MUDr. David Školoudík,
Ph.D., FESO

Komplexní cerebrovaskulární centrum

Neurologická klinika FN Ostrava
17. listopadu 1790

708 52 Ostrava

e-mail: skoloudik@email.cz

Přijato k recenzi: 6. 9. 2012

Přijato do tisku: 10. 10. 2012

Recenzenti

prof. MUDr. Antonín Krajina, CSc.

doc. MUDr. František Charvát, Ph.D.

MUDr. Ondřej Škoda

Klíčová slova

akutní cévní mozková příhoda – léčba – endovaskulární výkony – extrakční zařízení – stenty

Key words

acute stroke – treatment – endovascular procedures – retrievers – stents

Úvod

Cévní mozkové příhody (CMP) patří celosvětově k nejčastějším příčinám mortality, morbidity a invalidizace populace, a to především v rozvinutých zemích [1,2].

Ischemická CMP (iCMP) tvoří v Evropě a Severní Americe 80–85 % všech CMP. Incidence a prevalence CMP se v jednotlivých evropských zemích liší a podle odhadů Světové zdravotnické organi-

zace (WHO) patří Česká republika spolu s Litvou, Řeckem a Portugalskem k evropským zemím s nejvyšší incidencí a prevalencí CMP, která je třikrát vyšší než např. ve Švýcarsku či Francii [3].

Závažnost iCMP dokládá fakt, že minimálně 30 % pacientů zůstává i po třech měsících nesoběstačných [2] a 90denní mortalita se pohybuje mezi 10 a 17 %. U pacientů s maligním infarktem dokonce převyšuje 75 % [4].

Nejčastější příčina iCMP je akutní uzávěr intrakraniální tepny nebo krční tepny zásobující mozek. Okludovanou tepnu lze prokázat u více než 70 % pacientů s akutní iCMP v prvních 6 hod od vzniku

příznaků [5]. Lokalizace uzávěru mozkové tepny spolu s mírou zapojení kolaterálního řečiště, kterým odpovídá i tíže neurologického deficitu, a též čas do dosažení rekanalizace tepny (doba tepenného uzávěru) patří k nejdůležitějším známým prognostickým faktorům u pacientů s iCMP. Časná rekanalizace v prvních 6 hod (v některých případech až 24, event. 72 hod) od vzniku příznaků je spojena s vyšší šancí na dosažení

soběstačnosti po třech měsících a snížení mortality, přičemž s prodloužením doby do rekanalizace tepny tato šance klesá [6].

Studie NINDS, publikovaná v roce 1995, prokázala jako první účinnost léčby systémovou trombolýzou (IVT) rekombinantním aktivátorem tkáňového plazminogenu aplikovaným v dávce 0,9 mg/kg v hodinové infuzi v časovém okně do 3 hod od začátku příznaků [7]. V roce

Tab. 1. Endovaskulární systémy používané k mechanické rekanalizaci mozkových tepen [20].

Název	Výrobce	Indikace FDA	Klinické používání
Aspirace			
Amplatz Thrombectomy	Ev3 Medical	mechanické rozpuštění trombu v dialyzační fistule	není v současnosti na trhu
AngioJet	Possis	odstranění trombu z žilního řečiště	ano
NeuroJet	Possis	-	není v současnosti na trhu
Oasis Thrombectomy	Boston Scientific	odstranění trombu z hemodialyzačního graftu	není v současnosti na trhu
Penumbra	Penumbra, Inc.	revaskularizace u pacientů s ischemickým iktem	ano
Vasco +35	Balt Extrusion	-	ano
Extrakční zařízení (retrievry)			
Attractor-18	Boston Scientific	-	není v současnosti na trhu
Catch	Balt Extrusion	-	ano
In-Time	Boston Scientific	odstranění intravaskulárních cizích těles z periferního, mozkového nebo koronárního řečiště	není v současnosti na trhu
MERCI	Concentric Medical	obnovení krevního toku v mozkovém řečišti	ano
Phenox	Phenox GmbH	-	ano
Solitaire FR	Ev3 Medical	odstranění trombu z mozkového řečiště	ano
Trevo Pro	Concentric Medical	odstranění trombu z mozkového řečiště	ano
Sonolýza			
EKOS	EKOS Corporation	aplikace roztoků do periferního řečiště	ano
OmniWave	OmniSonic	vytažení trombu a aplikace roztoků do periferního řečiště	není v současnosti na trhu
Oka (lása)			
Alligator	Chestnut Medici Technologies, Inc.	odstranění cizích těles z periferního a mozkového řečiště	ano
Amplatz Gooseneck	Ev3 Medical	odstranění a manipulace s traumatickými cizími tělesy v koronárním, periferním a extrakraniálním mozkovém řečišti	ano
EnSnare Device	Merit Medici Systems, Inc.	odstranění a manipulace s cizími tělesy v kardiovaskulárním systému	ano
Neuronet	Boston Scientific	-	není v současnosti na trhu
Soutenir	Solution	-	ano
Laser			
EPAR	Endovax Inc.	-	není v současnosti na trhu
LaTIS	Spectranetics	odstranění trombu z cévního graftu	není v současnosti na trhu

FDA – U. S. Food and Drug Administration

2008 studie ECASS 3 prokázala účinnost této léčby i v prodlouženém časovém okně do 4,5 hod [8]. Přes tyto úspěchy však počet soběstačných pacientů po léčbě systémovou trombolýzou nepřesahuje 55 % [9], přičemž k selhání léčby dochází především u pacientů s uzávěrem velké mozkové tepny (T okluze vnitřní karotidy, a. basilaris) [10].

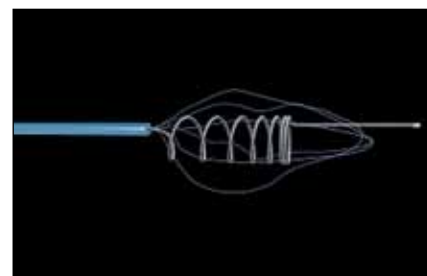
Z těchto důvodů se v posledním desetiletí testují nové metody urychlení rekanalizace mozkové tepny [11]. Kromě změny dávkovacího systému IVT, intraarteriální trombolýzy (IAT) a kombinace IVT-IAT [12–14] se dostávají do klinické praxe mechanické (endovaskulární, neurointervenční) metody, např. Merci Retrieval System®, Penumbra System®, stent Solitaire®, Trevo Pro®, Catch Device®, Phenox Clot Retriever®, BONNET Intracranial Flow Restoration Device®, pRESET Thrombectomy Retriever®, přímá perkutánní transluminální angioplastika se zavedením stentu (PTAS), EkoSonic™ Endovascular System, In-Time™ Retrieval Device, Amplatz Goose-Neck Micro-Snare®, Attractor-18™, Neuronet™ Guidant Device, LaTIS laser Device®, Possis Angiojet System® a další, podobně jako

v léčbě akutních koronárních syndromů (tab. 1) [15–20].

Výsledky metaanalýzy 53 klinických studií zahrnujících 2 066 pacientů ukazují, že k časně rekanalizaci dochází pouze u 24,1 % pacientů spontánně bez aplikace specifické léčby, 46,2 % pacientů léčených IVT, 63,2 % pacientů léčených IAT, 67,5 % pacientů léčených kombinací IVT-IAT, avšak až 83,6 % pacientů léčených mechanickými metodami [6]. Přes vysoký počet rekanalizací prezentovaných v jednotlivých, většinou malých a nerandomizovaných studiích s jednotlivými instrumentáři, je hlavní limitací této léčby její špatná dostupnost. V následujícím textu jsou shrnuta jednotlivá instrumentária používaná k endovaskulární mechanické rekanalizaci a výsledky studií, které byly dosud provedeny (tab. 2)

Instrumentária k endovaskulární trombektomii Merci Retriever® (Concentric Medical, Mountain View, CA, USA)

Merci Retrieval System® je endovaskulární katétr vyvinutý ke stažení trombembolu z mozkové tepny u pacientů s akutní iCMP. Jednalo se o první testované instru-



Obr. 1. Merci V Retriever® (Concentric Medical, Mountain View, CA, USA).

Available from: URL: <http://www.concentric-medical.com/merci-retriever>.

mentarium určené k trombektomii, které bylo testováno a posléze i běžně používáno u pacientů s iCMP.

Merci retriever je složen ze tří částí: mikrokatétru Merci, balónkového vodičového katétru Merci a samotného retrieveru Merci. Je konstruován z nitalolového (nikl-titan) šroubovicového paměťového vlákna (obr. 1) a designován k vytažení trombembolu z velkých mozkových tepen. Merci Retriever je zaváděn do místa uzávěru tepny mikrokatétre, v němž je narovnan, a po vysunutí z mikrokatétru se vrátí zpět do šroubovicového tvaru (tvaru

Tab. 2. Výsledky studií, v nichž byli pacienti s ischemickou cévní mozkovou příhodou léčeni mechanickými metodami.

	Instrumentarium	Počet pacientů	Vstupní NIHSS (medián)	Úspěšnost rekanalizace (TIMI 2–3)	Soběstačnost po 3 měsících (mRS 0–2; medián)	SICH
MERCI Trial [23]	Merci retriever	141	19	46 %	46 %	8 %
Multi-MERCI Trial [24]	Merci retriever L5	131	19	58 %	36 %	10 %
Penumbra Pivotal Stroke Trial [30]	Penumbra systém	125	18	82 %	25 %	11 %
Castaño et al [33]	Solitaire stent	20	19	90 %	45 %	10 %
Machi et al [34]	Solitaire stent	56	16	89 %	46 %	2 %
Roth et al [35]	Solitaire stent	22	19	91 %	59 %	9 %
SWIFT Trial [43]	Solitaire stent	58	18	61 %	58 %	2 %
	Merci retriever	55	18	24 %	33 %	11 %
TREVO 2 Trial [38]	Trevo Pro	88	19	86 %	40 %	7 %
	Merci retriever	90	18	60 %	22 %	9 %
Mourand et al [40]	Catch device	40	18	65 %	39 %	18 %
Roubec et al [48]	angioplastika a stenting	54	16	93 %	44 %	4 %
Kuliha et al [72]	EKOS systém	14	16,5	93 %	50 %	0 %
Mahon et al [67]	EKOS systém	14	18	57 %	43 %	14 %
IMS-II [68]	IAT + EKOS systém	81	19	60 %	55 %	10 %
Berlis et al [74]	EPAR	34	19	41 %	15 %	6 %

EKOS – EkoSonic™ Endovascular System; EPAR – Endovascular Photoacoustic Recanalization; IAT – intraarteriální trombolýza; NIHSS – National Institute of Health Stroke Scale; SICH – symptomatické intrakraniální krvácení; TIMI – Thrombolysis In Myocardial Infarction

vývrtky). Další částí instrumentária je balónkový vodič katétr, který je dostupný ve dvou velikostech – 8F a 9F. Na jeho konci je silikonový balónek umožňující po nafouknutí dočasné zastavení krevního toku pro prevenci distální embolizace.

Retrievry Merci jsou v současnosti dostupné v minimálně 10 různých velikostech pro možnost použití v tepnách různé šíře. Zatím nejnovější generací je V série. Kromě léčby pacientů s iCMP je Merci retriever indikován také k vytažování cizích těles z mozkových, periferních nebo koronárních tepen, většinou špatně umístěných nebo dislokovaných během intervenčních radiologických procedur. Jeho nevýhodou je relativně složitá manipulace a riziko natažení spirály v ohybu mezi C7 úsekem a. carotis interna (ACI) a M1 úsekem a. cerebri media (ACM).

Merci Retriever byl poprvé schválen Food and Drug Administration (FDA) v roce 2004. Od té doby byl použit u více než 14 000 pacientů v Evropě, USA, Kanadě, Austrálii, Singapuru, Japonsku a také v České republice.

Publikované studie

Merci Retriever byl testován ve třech prospektivních, nerandomizovaných, multicentrických studiích. Do pilotní fáze studie MERCI (Mechanical Embolus Removal in Cerebral Ischemia I) trial bylo zařazeno 28 pacientů a úspěšné rekanalizace bylo dosaženo v 64 % případů. Následná druhá fáze studie MERCI byla zaměřena na bezpečnost a účinnost retrieveru Merci v rekanalizaci mozkové tepny do 8 hod od začátku příznaků u pacientů kontraindikovaných k IVT (celkem bylo zařazeno 141 pacientů). Jako kontrolní skupina byla vybrána placebová větev ze studie PROlyse in Acute Cerebral Thromboembolism (PROACT II) study. Jelikož jen u 18 % pacientů v placebové větvi studie studie PROACT II bylo dosaženo časně rekanalizace, bylo jako cíl studie MERCI stanoveno dosažení rekanalizace u minimálně 30 % pacientů. Avšak do studie MERCI byli zařazeni nejen pacienti s uzávěrem M1 nebo M2 úseku ACM, ale také pacienti s uzávěrem sifonu ACI či uzávěrem vertebrální či bazilární tepny [21].

Rekanalizace bylo nakonec dosaženo v 46 % případů (intention to treat analysis), což bylo signifikantně více než v kontrolní skupině ($p < 0,0001$), a to i při vyloučení pacientů, kteří by byli kontrain-

dikováni pro studii PROACT II [22]. Klinicky závažné periprocedurální komplikace se vyskytly u 7,1 % pacientů, symptomatické intrakraniální krvácení (SICH) u 7,8 % pacientů, přičemž se procento SICH nelišilo mezi pacienty, kteří byli zároveň léčeni IVT, a pacienty, kteří IVT pro kontraindikace nedostali. Soběstačnosti definované jako hodnota modifikované Rankinovy škály (modified Rankin scale, mRS, 0–2 body po 3 měsících) dosáhlo 46 % pacientů, což bylo signifikantně více než v kontrolní skupině, kde soběstačnosti dosáhlo jen 10 % pacientů (relativní riziko 4,4; $p < 0,0001$). Také mortalita byla u pacientů léčených retrieverem Merci nižší než v kontrolní skupině (32 vs 54 %, relativní riziko 0,59; $p < 0,01$) [23].

Tyto pozitivní výsledky byly následně potvrzeny v mezinárodní, multicentrické prospektivní studii Multi MERCI na 164 pacientech léčených do 8 hod od začátku příznaků, u kterých byla IVT kontraindikována nebo selhala (nedošlo k rekanalizaci mozkové tepny). Mechanická rekanalizace pomocí samotného retrieveru Merci vedla k úspěchu u 57,3 % pacientů, pokud byla použita i IAT, došlo k rekanalizaci u 69,5 % pacientů. Klinicky závažné periprocedurální komplikace se vyskytly u 5,5 % pacientů, SICH u 9 % pacientů [24]. Ve studii nebyla prokázána signifikantní závislost mezi dobou do dosažení rekanalizace a výsledným klinickým stavem pacienta, ale po adjustaci na věk, vstupní hodnotu skóre National Institute of Health Stroke Scale (NIHSS) a hladinu glukózy byl prokázán silný trend k dosažení horšího klinického výsledku u pacientů rekanalizovaných později [25]. Výsledný stav rekanalizace tepny byl nejsilnější prediktor výsledného klinického stavu pacienta, přičemž stažení trombu bylo negativně ovlivněno především hodnotou krevního tlaku [26].

Post-hoc analýza ukázala, že pacienti s uzávěrem segmentu M1 a M2 ACM se nelišili ve výsledném klinickém stavu, riziku SICH a periprocedurálních komplikacích ani mortalitě [27]. Následná analýza ukázala, že mechanická rekanalizace pomocí retrieveru Merci byla úspěšná i u pacientů s okluzí sifonu ACI (39 % úspěšných rekanalizací) a uzávěrem ve vertebrobasilárním řečišti (78 % pacientů). Pacienti po úspěšné rekanalizaci tepny měli lepší výsledný klinický stav než pacienti s neúspěšnou rekanalizací i než členové kontrolní skupiny [28,29].

Penumbra System® (Penumbra Inc., Alameda, CA, USA)

Penumbra System® je další instrumentarium schválené FDA, které bylo vytvořeno k revaskularizaci (otevření) uzavřené mozkové tepny. Tento systém je založen na kontinuální aspiraci trombembolu z mozkové tepny. Skládá se z reperfučního mikrokatétu, který je napojen na aspirační pumpu vytvářející sací tlak okolo –20 inHG (50 mmHg). Kromě sání se zde uplatňuje také unikátní vodič (tzv. separátor), který odlučuje části trombu či embolu a ty jsou nasávány. Separátor též brání ucpání katétru. Systém nepotřebuje k dosažení rekanalizace tepny aplikaci trombololytika, stejně jako předchozí instrumentarium, ale na rozdíl od katétru Merci je zde minimalizována potřeba slepého průniku uzavřenou tepnou, protože je umístěn jen k proximálnímu konci trombembolu. Díky flexibilitě a různým velikostem reperfučních mikrokatétrů (0,26–0,54" [palce]) je možno takto rekanalizovat i uzávěry v distálnějších větvích ACM nebo a. cerebri anterior (ACA), avšak při použití 0,54" mikrokatétru byla úspěšnost rekanalizace vyšší.

Publikované studie

V pilotní studii fáze 1 bylo dosaženo 100% rekanalizace (TIMI 2 nebo 3) u všech 20 pacientů (na celkem 21 tepnách). V následné studii fáze 2, do které bylo zařazeno 125 pacientů s uzávěrem mozkové tepny, bylo dosaženo kompletní nebo parciální rekanalizace u 81,6 % pacientů, přičemž riziko periprocedurálních komplikací bylo velmi nízké (3,4 %). SICH bylo detekováno u 11,2 % pacientů a celková mortalita dosáhla 32,8 %. Ačkoli ke zlepšení v neurologickém stavu pacienta o minimálně 4 body v NIHSS škále při propuštění došlo u 57,8 % pacientů, soběstačnosti po třech měsících (mRS 0–2) dosáhlo jen 25 % pacientů. Obdobně jako ve studiích s retrieverem Merci i zde byl výsledný klinický stav pacientů s úspěšnou rekanalizací mozkové tepny signifikantně lepší než u pacientů po neúspěšném výkonu [30,31].

Následná retrospektivní studie zahrnující 139 pacientů léčených zařízením Penumbra System® v sedmi evropských a amerických centrech tyto výsledky potvrdila. Úspěšná rekanalizace byla dosažena u 84 % pacientů s podobným rizikem periprocedurálních komplikací

a SICH, ale soběstačnosti dosáhlo již 40 % pacientů [32].

Solitaire™ Stent (Ev3, Irvine, CA, USA)

Solitaire™ AB (FR) Neurovascular Remodeling Device je odpoutatelný, samoexpandibilní, plně retrahovatelný stent původně vyvinutý pro překlenutí krčku aneuryzmatu, který se před několika lety začal testovat také pro rekanalizaci mozkových tepen u akutní iCMP (obr. 2a, b). V současné době se jedná o nejčastější instrumentarium používané k rekanalizaci mozkové tepny, a to především v Evropě.

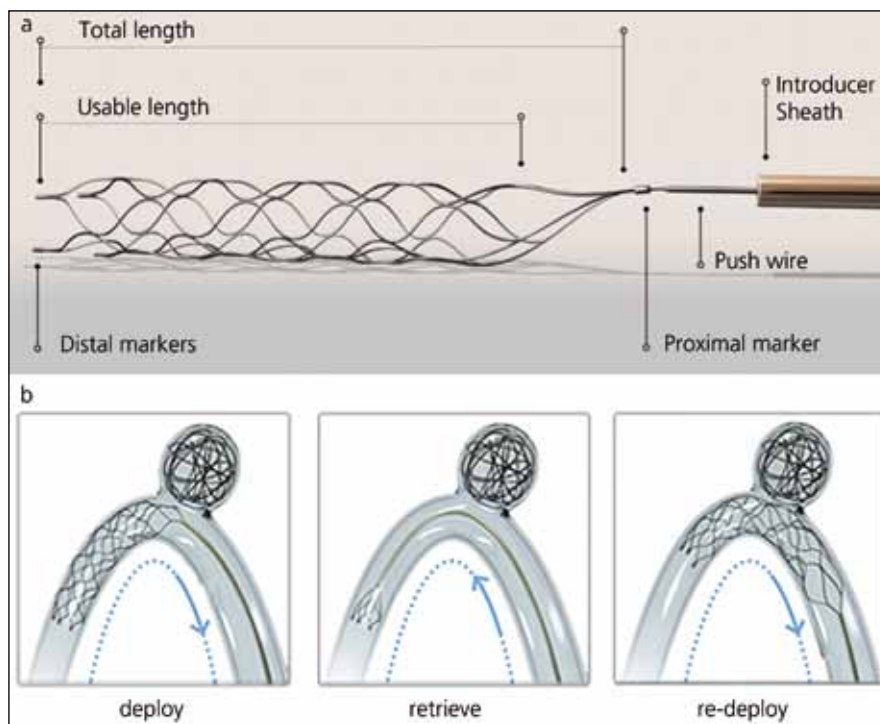
Solitaire™ AB (FR) Stent je zaváděn přes standardní 0,021" nebo 0,027" mikrokátétr podobně jako intrakraniální embolizační spirála (coil). Jednoduše jej lze zavést i do vinutých tepen a obvykle je potřeba několika pokusů o stažení trombembolu z tepny, než je dosaženo rekanalizace. Verze AB (remodelační) a FR (dedikované revaskularizační instrumentarium) jsou velmi podobné a jsou dostupné v několika velikostech – verze AB o průměru 3–6 mm a délce 27,3–51,6 mm, verze FR o průměru 4 a 6 mm a délce 26, 31 a 42 mm. Vzhledem k rozdílné ceně je v České republice v současnosti zaregistrována pouze verze AB.

Unikátnost stentu Solitaire™ je v jeho dvojí funkci – umožňuje dočasný intrakraniální bypass k okamžitému obnovení toku přes místo uzávěru tepny a následně jej lze využít k vytažení trombembolu z tepny. V případě, že není možno trombembolus stáhnout, lze stent Solitaire™ ponechat v místě uzávěru podobně jako jiné stenty při cerebrální PTAS.

Publikované studie

Dosud byly publikovány studie pouze z Evropy, protože v USA zatím není toto instrumentarium schváleno FDA. Castaño et al [33] zveřejnili první zkušenosti s léčbou 20 pacientů s iCMP a uzávěrem mozkové tepny v přední cirkulaci pomocí stentu Solitaire AB, vyvinutého pro překlenutí krčku aneuryzmatu. Rekanalizace (TICI 2b/3) bylo dosaženo v 90 % případů, přičemž nedošlo k žádné periprocedurální komplikaci a SICH bylo detekováno u 10 % pacientů. 45 % pacientů bylo soběstačných po třech měsících (mRS ≤ 2).

Úspěšné off-label použití verze AB vedlo rychle k rutinnímu používání stentu Soli-



Obr. 2a, b) Solitaire™ AB Neurovascular Remodeling Device (Ev3, Irvine, CA, USA).

Available from: URL: <http://www.concentric-medical.com/trevo-pro>.

taire™ AB (FR) při rekanalizaci mozkové tepny. Machi et al [34] dosáhli s tímto typem stentu úspěšné rekanalizace u 50 z 56 pacientů (89 %) a soběstačnosti po třech měsících (mRS ≤ 2) u 46 % pacientů. Periprocedurální komplikace se vyskytly v 9 % případů, SICH bylo u jednoho pacienta, k asymptomatickému subarachnoidálnímu krvácení došlo ve dvou případech. Průměrný počet pokusů o vytažení trombembolu byl dva (1–5 v jednotlivých případech).

Podobných výsledků dosáhli také Roth et al [35] a Seifert et al [36] s úspěšnou rekanalizací u 91, resp. 100 % pacientů a 10% rizikem SICH. V obou studiích dosáhlo soběstačnosti po třech měsících (mRS 0–2) 50 % pacientů. Také ve studii REscue, COmbined, and Stand-alone Thrombectomy (RECAST) bylo dosaženo vysoké úspěšnosti, plná rekanalizace (TICI 3) byla dosažena u 84 % pacientů a soběstačnost po třech měsících u 54 % pacientů. SICH se vyskytlo pouze v 2 % případů [37].

Trevo Pro® (Concentric Medical, Mountain View, CA, USA)

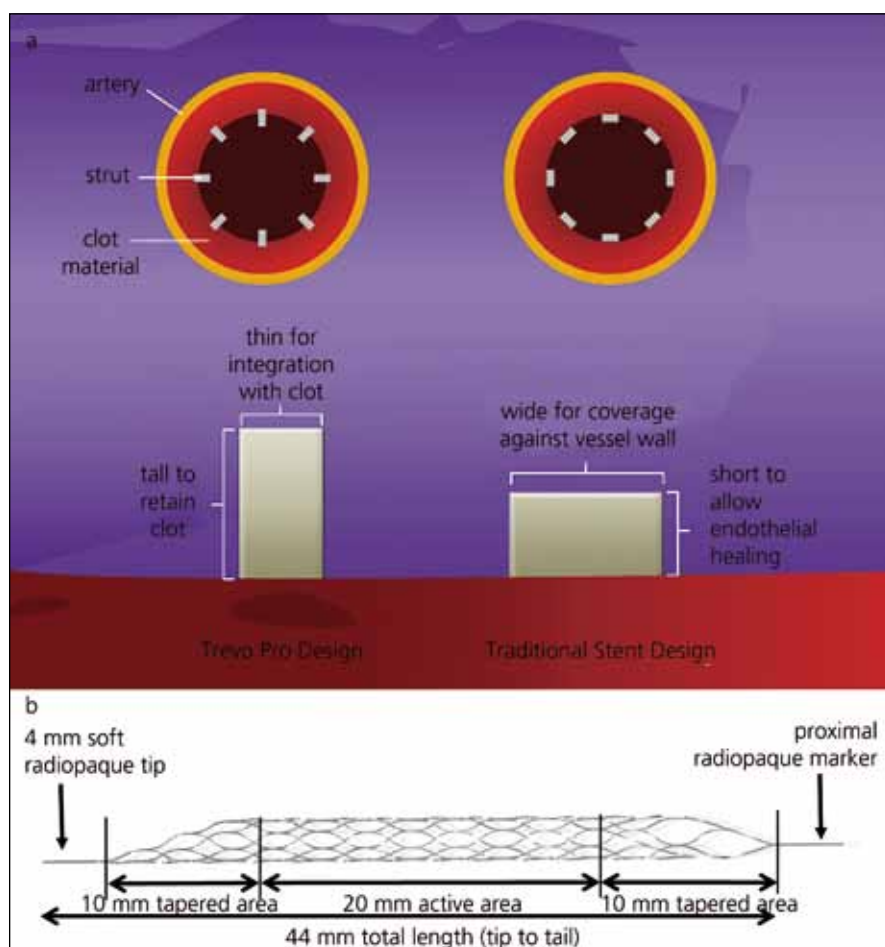
Trevo System® je 4 × 20mm instrumentarium podobné stentu. Je velmi měkké, takže umožňuje jednoduché zavedení

přes vinuté tepny a jeho zavřený distální konec je uzpůsoben k prevenci perforace tepny (obr. 3a, b). Může být použit k rekanalizaci tepen o průměru 1,5 až 3,5 mm. Trevo System® je zaváděn do uzavřené tepny mikrokátérem o vnitřním průměru 0,021". Samotné zavedení a extrakce trombembolu jsou prováděny podobně jako u stentu Solitaire™. Bezpečnost a účinnost tohoto systému jsou v současnosti testovány ve studii TREVO 2 Clinical Trial [38].

Soubor prvních 13 pacientů léčených pomocí Trevo System® publikovali Mendonça et al (osm pacientů s uzávěrem ACM a pět s uzávěrem ACI). Úspěšné rekanalizace bylo dosaženo v 77 % případů, nebyla zaznamenána žádná periprocedurální komplikace, 30 % pacientů bylo soběstačných po třech měsících, 30 % pacientů zemřelo [39].

Catch Device® (Balt Extrusion, Montmorency, Francie)

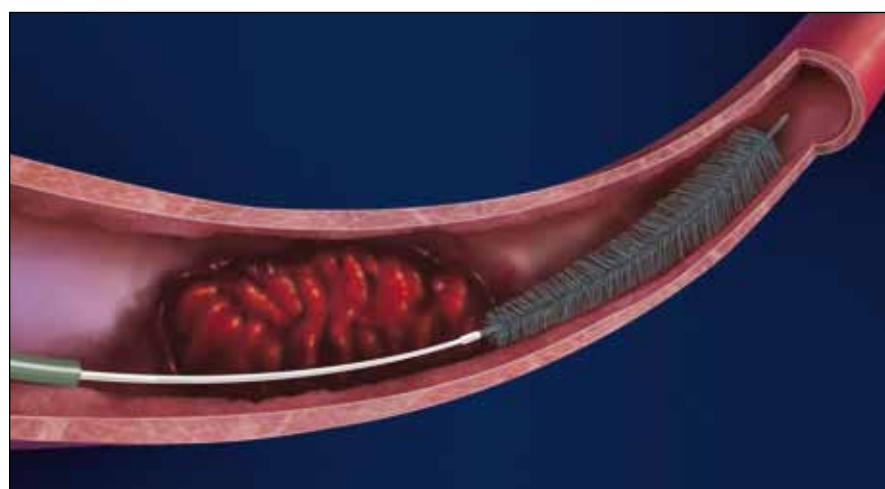
Catch Device® je malý drátěný košík o průměru 4 mm. Je vyroben z nitinolu a je určen k vytažení trombu z tepny do průměru 5 mm. K zavádění instrumentaria je nutno používat mikrokátétr Vasco +21 s vnitřním průměrem 0,0236". Mikrokátétr musí být naložen minimálně 2 cm za



Obr. 3a, b) Trevo Pro® (Concentric Medical, Mountain View, CA, USA). Available from: URL: <http://www.concentric-medical.com/trevo-pro>.

trombus, pak se otevře košíček a celý systém i s trombem je stažen přes 6F vodičí (guiding) katétr.

Mourand et al publikovali výsledky retrospektivní studie se 40 pacienty s akutní iCMP. Rekanalizace (TIMI 2–3) bylo dosaženo v 65 % případů. SICH



Obr. 4. Phenox Clot Retriever – pCR® (Phenox GmbH, Bochum, SRN). Available from: URL: <http://www.phenox.info>.

se vyskytlo u 18 % pacientů, periprocedurální komplikace u 15 %. Soběstačnosti po třech měsících (mRS ≤ 2) dosáhlo 39 % pacientů. Soběstačnost (56,5 vs 7,7 % pacientů) i mortalita (30,0 vs 61,5 % pacientů) byly signifikantně lepší u pacientů s úspěšnou rekanalizací [40].

Phenox Clot Retriever® (Phenox GmbH, Bochum, Německo)

Phenox Clot Retriever – pCR® je kartáčku podobné instrumentarium určené pro vytažení trombu z tepny (obr. 4). Nylonová vláknitá struktura se rozšiřuje od proximálního k distálnímu konci. Retriever je dlouhý 22 mm a dostupný ve třech šířkách pro rekanalizaci tepen v rozmezí 1 až 3 mm. Retriever pCR je zaváděn do tepny přes mikrokatétr za trombembolus, který je následně zachycen do vláken a vtažen do vodičího katétru pod stálou aspirací a následně vytažen z tepny.

Podobnou strukturu jako retriever pCR má CRC Phenox Clot Retriever CAGE®. Je tvořen opět polyamidovými vlákny, má strukturu kartáčku, ale navíc obsahuje nitinolové vinutí na proximálním konci kartáčku. Ten dává extrakčnímu zařízení větší radiální rozsah je tudíž vhodnější pro starší, organizované tromby (obr. 5). Systém je dostupný ve dvou šířkách pro rekanalizaci tepen v rozmezí 2 až 3 mm. Použití je u tohoto systému shodné jako u systému pCR. Oba systémy jsou určeny pro jednorázové použití, musí tedy být vyměněny, pokud extrakce trombu selže.

BONNET Intracranial Flow Restoration Device® (Phenox GmbH, Bochum, Německo)

The BONNET Intracranial Flow Restoration Device® se skládá ze samoexpandibilního nitinolového pletení z polyamidových filamentů o rozměrech 5 × 35 mm, které je pevně spojeno s vodičem (obr. 6). BONNET® je vysoce flexibilní, čímž umožňuje zavedení i do velmi vinutých tepen. Systém je zaváděn do tepny přes mikrokatétr a rozvine se distálně za trombem, event. po zavedení mikrokatétru do nitra trombu. K rekanalizaci tepny dochází stažením trombu zachyceného do systému BONNET® spolu s mikrokatétreem přes vodičí katétr. Tento systém lze použít opakovaně.

Novou variantou je BONNET Short Intracranial Flow Restoration Device®. Kromě

odlišné velikosti 5 × 23 mm má systém nový tvar a vyšší relativní radiální sílu.

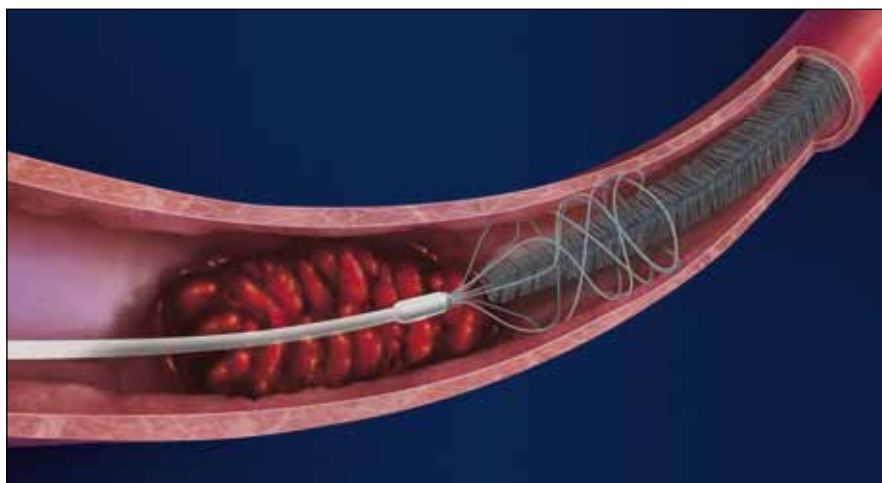
PRESET Thrombectomy Retriever® (Phenox GmbH, Bochum, Německo)

PRESET Thrombectomy Retriever® je další laserově vyřezávaný, samoexpandibilním nitinolovým systémem velikosti 4 × 30 mm. Je určen pro extrakci trombu z tepen o šířce 2 až 4 mm (obr. 7). Je opět zaváděn do místa uzávěru tepny přes mikrokátétr o průměru 0,021" a technika extrakce trombembolu je shodná jako u systému BONNET®.

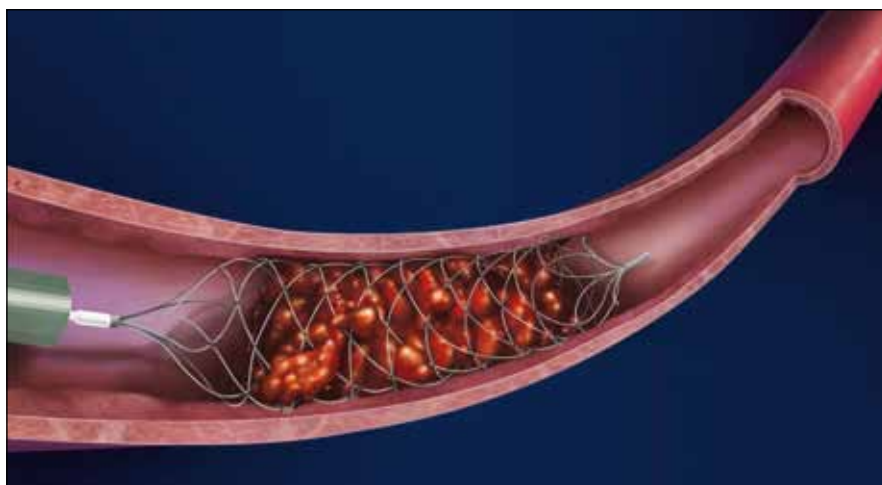
Probíhající studie s instrumentáři pro trombektomii

Výsledky studií s moderními instrumentáři pro trombektomii prokázaly vysokou úspěšnost rekanalizace mozkové tepny. Baker et al [41] vybrali všechny studie s pacienty s iCMP včetně kazuistik, které popisovaly efektivitu jednotlivých instrumentárií k trombektomii. Vybrali celkem 87 publikací: 18 prospektivních, 7 retrospektivních studií a 62 kazuistik. Úspěšnost rekanalizace tepen se pohybovala v širokém rozmezí od 43 do 78 % u MERCI Retriever po 83 až 100 % u Penumbra System. SICH bylo hodnoceno v 16 studiích a jeho četnost nepřesáhla 11 %, disekce nebo perforace tepen se pohybovaly mezi 0 a 7 %. Prediktory špatného výsledného stavu pacientů byly vyšší věk, CMP v anamnéze a vyšší hodnota vstupního skóre NIHSS. Úspěšnost rekanalizace tepny byla naopak prediktorem dobrého výsledného klinického stavu [41]. Nicméně hlavní limitací těchto studií byla chybějící evidence fragmentace, distální embolizace či relokace trombu [42].

V současnosti probíhají v Evropě a USA tři studie, které testují retrahovatelné stenty v léčbě akutní iCMP. Studie Solitaire™ FR with the Intention for Thrombectomy (SWIFT) již ukončila nábor pacientů a jejím cílem je srovnat výsledky léčby pomocí Solitaire FR s retrieverem Merci u 200 pacientů s akutní okluzí mozkové tepny [43]. Cílem druhé studie nazvané Trial and Cost Effectiveness Evaluation of IA Thrombectomy in acute IS (THRACE) je srovnat IVT s trombektomií pomocí retrieveru Merci, systému Penumbra, Catch device a stentu Solitaire™ FB u 480 pacientů. Studie Thrombectomy Revascularization of Large Ves-



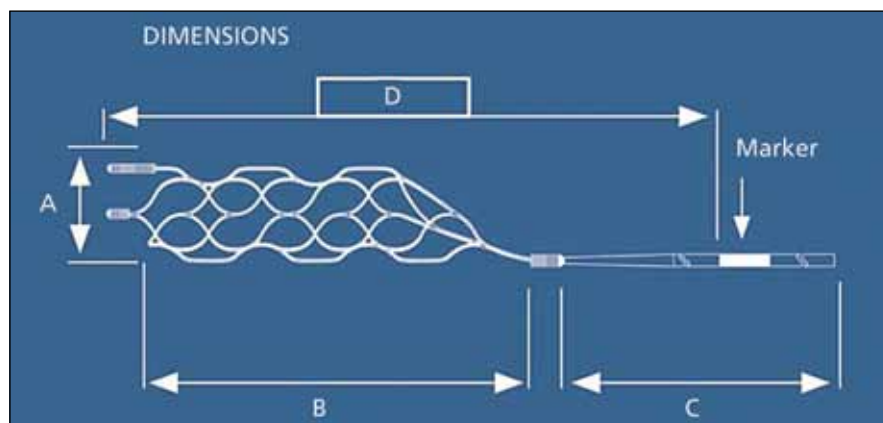
Obr. 5. CRC Phenox Clot Retriever CAGE® (Phenox GmbH, Bochum, SRN). Available from: URL: <http://www.phenox.info>.



Obr. 6. BONNET Intracranial Flow Restoration Device® (Phenox GmbH, Bochum, SRN). Available from: URL: <http://www.phenox.info>.

sel Occlusions (TREVO 2) je další nedávno zahájená studie, jejímž cílem je srovnat systém TREVO s retrieverem Merci

v léčbě pacientů s iCMP. Předpokládáný cílový počet pacientů zařazených do studie je 178 [44].



Obr. 7. pRESET Thrombectomy Retriever® (Phenox GmbH, Bochum, SRN). Available from: URL: <http://www.phenox.info>.

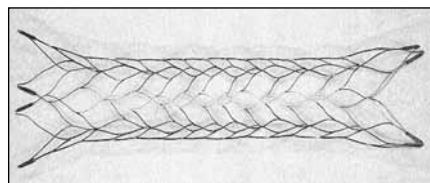
Probíhající studie Mechanical Retrieval and Recanalization of Stroke Clots Using Embolectomy (MR-RESCUE) má za cíl zhodnotit efektivitu standardní IVT u pacientů s proximální okluzí hlavních tepen Willisova okruhu v přední cirkulaci a srovnat ji s mechanickou trombektomií (pomocí retrieveru MERCI nebo systému Penumbra) v časovém okně 8 hod od vzniku příznaků [45].

Ve studii DWI/PWI and CT perfusion assessment in the triage of wake-up and late presenting strokes undergoing neurointervention (DAWN) jsou pacienti s okluzí velké mozkové tepny s dobou trvání více než 8 hod selektováni pomocí magnetické rezonance nebo perfuzní výpočetní tomografie k neurointervenci mezi 8. a 24. hod [46].

Použití stentů Cerebrální perkutánní transluminální angioplastika a stenting (cPTAS)

Dalším instrumentáři, které se začalo používat k dosažení rekanalizace okludované mozkové tepny, byly intrakraniální samoexpandibilní stenty (mikrostenty). Přímá cPTAS se začala používat jako záchranná („rescue“) procedura k obnově toku krve v uzavřené tepně nebo při časně reokluzi po úspěšné IVT. Původně byla určena pro pacienty s trombózou tepny na podkladě aterosklerotické stenózy, podobně jako u akutních koronárních syndromů. Později se tato technika rozšířila i na embolické uzávěry tepen.

Používané samoexpandibilní stenty byly schváleny původně na remodelaci tepen při léčbě aneurysmat – Enterprise™ stent (Cordis Neurovascular, Miami Lakes, FL, USA), Neuroform™ system (Stryker, Natick, MA, USA), Leo stent (Balt Extrusion, Montmorency, Francie) – a k léčbě aterosklerotických stenóz mozkových tepen –



Obr. 8. Enterprise™ stent (Cordis Neurovascular, Miami Lakes, FL, USA).

Available from: URL: <http://www.depuy.com/healthcare-professionals/product-details/enterprise-vascular-reconstruction-device-and-delivery-syst>.

Wingspan™ system (Stryker, Natick, MA, USA). Stenty Neuroform™ a Wingspan™ jsou stenty s otevřenými buňkami (open-cell design), stenty Enterprise™ a Leo jsou stenty s uzavřenými buňkami (closed-cell design) (obr. 8) [47]. Closed-cell design umožňuje mimo jiné opětovně vytažení stentu po jeho částečném (nesprávném) zavedení (70 % u stentu Enterprise™ a 90 % u stentu Leo).

V současnosti je metoda cPTAS používána off-label v léčbě pacientů s iCMP. Jejím největším omezením je nutnost nasazení duální antiagregace k prevenci retrombózy stentu. V kombinaci s aplikací trombolytika u takto léčených pacientů by duální antiagregace mohla znamenat vyšší riziko SICH, to však nebylo v následných studiích potvrzeno [48]. Další potenciální limitací je riziko vzniku restenózy v oblasti stentu, riziko uzávěru perforátorů stentem a také riziko embolizace části trombu do periferie. Tento fenomén je popisován jako „snow-plowing“ a může vést ke vzniku infarktových ložisek i přes rekanalizaci tepny. S tímto rizikem jsou však spojeny všechny endovaskulární techniky.

Publikované studie

Fitzsimmons et al popsali kazuistiky pacientů s akutní iCMP léčených pomocí cPTAS [49]. Použili stent Neuroform k rekanalizaci levé ACM po neúspěšné rekanalizaci pomocí lokálně aplikovaného inhibitoru glykoproteinu (GP) IIb/IIIa. Následně bylo publikováno několik dalších kazuistik, především od Levyho et al [50], kteří byli jedni z prvních propagátorů této léčby. Ve studii z roku 2007 publikovali výsledky léčby 19 pacientů (16 pomocí stentu Neuroform a 3 pomocí stentu Wingspan) se 100% úspěšností zavedení stentu. Rekanalizace (TIMI 2–3) bylo dosaženo v 79 % případů, 22 % pacientů bylo soběstačných (mRS ≤ 3) po třech měsících. SICH bylo zaznamenáno v 11 % případů.

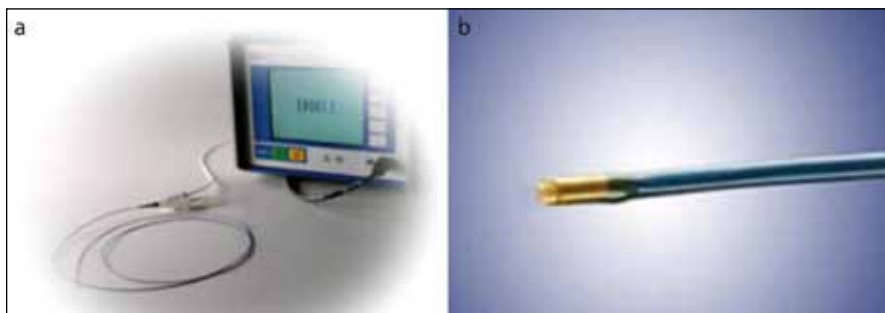
Většina dalších dosud publikovaných studií byly pouze monocentrické, otevřené studie, zahrnující maximálně 20 pacientů [51–60]. Rekanalizace se v těchto studiích pohybovaly mezi 60 a 100 % a soběstačnosti po třech měsících (mRS 0–2) bylo dosaženo u 36–74 % pacientů [52,53,55–60].

Jediná dosud publikovaná multicentrická, prospektivní, kontrolovaná studie,

v níž byli pacienti s akutní iCMP léčeni pomocí cPTAS, pochází z českých pracovišť [48]. Cílem studie bylo srovnat bezpečnost a účinnost cPTAS se standardní léčbou u pacientů kontraindikovaných k IVT nebo u pacientů, u nichž IVT selhala. Celkem bylo do studie zařazeno 131 pacientů s okluzí ACM, z nichž 75 bylo léčeno pomocí IVT. Úspěšná IVT s rekanalizací tepny do 60 minut byla zjištěna jen u 26 pacientů (35 %). Pacienti, u nichž IVT selhala nebo byla kontraindikována, byli dle místa bydliště léčeni cPTAS do 8 hod od začátku příznaků nebo jen standardní léčbou. Rekanalizace mozkové tepny bylo dosaženo u 92,6 % pacientů po cPTAS. Soběstačnosti (mRS 0–2) po třech měsících dosáhlo 57,7 % pacientů po úspěšné IVT s rekanalizací tepny. U pacientů, u nichž IVT selhala, dosáhlo signifikantně více pacientů soběstačnosti při léčbě cPTAS než při standardní léčbě (43,5 vs 15,4 %; $p = 0,03$). Také u pacientů kontraindikovaných k IVT dosáhlo signifikantně více pacientů soběstačnosti při léčbě cPTAS než při standardní léčbě (45,2 vs 8,0 %; $p = 0,0004$). Dle multivariační logistické regresní analýzy byla negativním prediktorem dobrého výsledného klinického stavu pouze vstupní hodnota NIHSS (OR 0,854; 95% CI: 0,751–0,971; $p = 0,004$) a úspěšná rekanalizace ACM byla jeho pozitivním prediktorem (OR 5,550; 95% CI: 1,477–20,851; $p = 0,006$). SICH bylo detekováno jen u jednoho pacienta (4,3 %) léčeného IVT a následně cPTAS a jednoho pacienta (3,2 %) léčeného pouze cPTAS. Nebyla zaznamenána žádná periprocedurální komplikace.

Endovaskulární sonolýza EkoSonic™ Endovascular System (EKOS Corporation, Bothell, WA, USA)

Ačkoli zatím není plně vysvětlen komplexní efekt ultrazvuku na akceleraci lýzy trombu, předpokládá se, že ultrazvukové vlnění akceleruje enzymatickou fibrinolýzu primárně netermálním mechanismem – zvýšením transportu fibrinolytik do nitra trombu díky mechanickému rozrušení struktury trombu [61], přímou aktivací endogenních fibrinolytických enzymů mechanickým rozrušením vazeb komplexních molekul těchto enzymů s jejich inhibitory či iritací endotelu se zvýšením produkce fibrinolytických enzymů [62,63], tranzitorní periferní (kapi-



Obr. 9a, b) EkoSonic™ Endovascular System (EKOS Corporation, Bothell, WA, USA). Available from: URL: http://www.ekoscorp.com/ekosonic_sv_endovascular_small_vessel.htm.

lární) vazodilatací způsobenou pravděpodobně zvýšenou produkcí a vyplavováním oxidu dusnatého z endotelií [64,65]. Radiační síla a akustické kavitace jsou dalším možným a diskutovaným mechanickým efektem ultrazvuku [66].

V současnosti jsou dvě možnosti aplikace sonolýzy – transkraniálním přístupem přes intaktní kost a endovaskulárním přístupem.

EkoSonic™ Endovascular System umožňuje cílené lokální podání rekombinantního tkáňového aktivátoru plazminogenu a zároveň aplikaci vysokofrekvenčního, nízkenergetického ultrazvukového vlnění do místa uzávěru tepny pro rychlejší penetraci fibrinolytika do nitra trombu (obr. 9a, b). Systém se skládá z infuzního katétru EKOS MicroLys US pro neurovaskulární intervence EkoSonicSV™ nebo periferní tepny EkoSonic™. Na konci katétru je vestavěn cylindrický piezoelektrický převodník, který přeměňuje vysokofrekvenční energii na ultrazvukové vlnění. Výkon u převodníku EkoSonicSV™ je 0,45 W při frekvencích 1,4–1,9 MHz. Druhou částí systému je centrální jednotka, která generuje specifickou energii a monitoruje výstupní výkon a teplotu hrotu katétru.

Publikované studie

V pilotní studii fáze 1 s 14 pacienty s akutní iCMP došlo po sonolýze s použitím systému EkoSonicSV™ k rekanalizaci tepny do 60 min u 60 % pacientů [67]. Následně bylo instrumentárium testováno ve studii Interventional Management of Stroke (IMS) II [68]. Kompletní rekanalizace tepny byla dosažena do 60 min u 41 % pacientů, do 120 min dokonce u 68,9 % pacientů. SICM bylo detekováno v 9,9 % případů, u žádného z pacientů nebyla zaznamenána periprocedurální komplikace.

Janjua et al [69] popsali distální embolizaci u pacienta léčeného endovaskulární sonolýzou při manipulaci s katétre v oblasti trombu. Další studie s tímto instrumentáriem však tuto komplikaci nepopisují [70,71].

Kuliha et al [72] prezentovali výsledky studie pacientů s akutní iCMP a okluzí ACM (sedm pacientů) nebo a. basilaris (sedm pacientů), kteří byli léčeni endovaskulární sonolýzou systémem EKOS v kombinaci s IAT do 8 hod od začátku příznaků. U osmi pacientů byl aplikován stent do reziduální stenózy. Rekanalizace mozkové tepny byla úspěšná u 13 (92,9 %) pacientů, z toho u 10 pacientů byla rekanalizace kompletní. Sedm (50 %) pacientů bylo soběstačných (mRS 0–2) po třech měsících. U žádného pacienta nedošlo k SICM nebo periprocedurální komplikaci. Časně zlepšení neurologického deficitu o minimálně 4 body během 24 hod (100 vs 4,6 % pacientů; $p = 0,0001$) a dosažení soběstačnosti po třech měsících (71,4 vs 13,6 % pacientů; $p = 0,003$) byly signifikantně častější u pacientů s okluzí ACM léčených endovaskulární sonolýzou než u kontrol. Tříměsíční mortalita byla signifikantně nižší u pacientů s okluzí a. basilaris léčených endovaskulárním sonolýzou než u kontrol (0 vs 66,7 % pacientů; $p = 0,013$).

Další studie testující endovaskulární sonolýzu byla studie IMS-III, jejímž cílem bylo srovnat standardní IVT s kombinovanou IVT-IAT trombolýzou. V případě přetrvávající okluze tepny po IVT byla podána IAT a eventuálně byla aplikována endovaskulární sonolýza pomocí systému EKOS® nebo byla provedena mechanická trombektomie [73]. Studie však byla po interní analýze v dubnu 2012 předčasně ukončena pro malou pravděpodobnost dosažení signifikant-

ního rozdílu mezi jednotlivými metodami léčby.

Další experimentální systémy EPAR® – Endovascular Photoacoustic Recanalization (Endovasix Inc., Belmont, CA, USA)

Systém EPAR® je určen k mechanické fragmentaci trombembolu. Je založen na laserové technologii. Skládá se z 3F hydrofilně potaženého mikrokatetru s pěti okénky na distálním konci. V každém z nich je jedno optické vlákno. Světelná energie přiváděná rychlostí 1 000 pulzů na sekundu je převedena na akustickou energii na fiberoptickém konci katétru. Ta vytváří mikrokavitační bubliny. Tyto kavitační kapsy expandují a následně kolabují a vytvářejí tlak na trombus, který je postupně emulzifikován a rozbit na částice o průměru menším než kapiláry (in vitro 1 až 10 μm). Systém je určen k rychlé emulzifikaci trombu. Hlavním cílem je aktivovat mechanickou trombolýzu a tím redukovat potřebu trombololytika.

Publikované studie


Berlis et al publikovali studii s 34 pacienty s iCMP a uzávěrem mozkové tepny (medián skóre NIHSS 19 bodů) [74]. Rekanalizaci dosáhli u 41,1 % pacientů. Průměrný čas procedury byl 9,65 min. Periprocedurální komplikace se vyskytla u jednoho a SICM u dvou pacientů (5,9 %). Mortalita byla 38,2 %.

Systém však v současnosti není na trhu dostupný.

Revive™ SE Blood Clot Retrieval® (Codman and Shurtleff, Inc., Johnson and Johnson Company, Raynham, MA, USA)

Revive™ SE® je samoexpandibilní nitinový košíček, který může být využit jako dočasný bypass v místě tepenného uzávěru a následně pak k extrakci trombu. Je zaváděn mikrokatectrem přímo do místa trombu a poté může být opakovaně rozvinut.

Výsledky pilotní studie s 10 pacienty s akutní iCMP publikovali Rohde et al. Úspěšnou rekanalizaci tepny (TICI 2b nebo 3) dosáhli u všech 10 pacientů, a to bez periprocedurálních komplikací. Po měsíci dosáhlo klinického zlepšení o minimálně 10 bodů ve škále NIHSS nebo hodnoty NIHSS 0–1 bod šest pacientů, tři pa-



Obr. 10. Mindframe capture LP® (Mindframe Inc., Irvine, CA, USA).

Available from: URL: <http://www.mindframeinc.com/mindframe-therapy-solutions/mindframe-capture/>.

cienti zemřeli. SICH bylo diagnostikováno u dvou pacientů [75].

V současnosti je toto zařízení testováno ve studii RIVER I (Reperfuse Ischemic Vessels with Endovascular Recanalization).

Penumbra Separator™ 3D® (Penumbra, Alameda, CA, USA)

Penumbra Separator™ 3D® je nové instrumentarium k extrakci trombu, zavedené na trh v lednu 2012. Svým designem se podobá 3D košíčku a podobně jako další stent-extrakční zařízení je zaváděn mikrokatétre do místa uzávěru tepny a extrakce trombu je navíc posílena ještě aktivní aspirací přes vodící katétr.

Mindframe Capture LP® (Mindframe Inc., Irvine, CA, USA)

MindFrame capture LP® je další instrumentarium podobné stentu určené k dočasnému bypassu uzavřené tepny a efektivní

trombektomii (obr. 10). Jeho výhodou je kompatibilita s 10/14 mikrokatétry s vnitřním průměrem 0,0165".

Acandis APERIO® System (Acandis GmbH and Co. KG, Pforzheim, Německo)

Acandis APERIO® System je samoexpandibilní instrumentarium podobné stentu určené k extrakci trombu přes mikrokatétr o průměru 0,027".

Possis Angiojet System® (Possis Medical, Minneapolis, MN, USA)

Possis Angiojet System® je 5F systém založený na reolytickém efektu na trombus, který je dosažen rychlým vysokotlakým solným proudem, jenž vytváří distálně sání na principu Venturiho efektu a vede k fragmentaci a aspiraci trombu. Již byla publikována první kazuistika pacienta s okluzí ACI, která byla rekanalizována pomocí tohoto systému [76].

Latis Laser Device® (Spectanetics, Colorado Springs, CO, USA)

Latis Laser Device® je mikrokatétr s laserem na konci. Pilotní studie však byla zastavena po nábore 12 pacientů vzhledem k problémům se zavedením katétru do místa uzávěru tepny. Systém v současnosti není na trhu.

Amplatz Goose-Neck Microsnare® (Ev3 Medical, Plymouth, MN, USA)

Systém Amplatz Goose-Neck Microsnare® se skládá z mikrokatétru, oka (lasa) a rotátoru. Mikrolaso je tvořeno nitinolovým lankem a pozlacenou wolframovou smyčkou. Tento systém byl testován k extrakci trombů pevné konzistence. U měkkých trombů se využívá opakovaného průchodu lasa trombem k jeho disrupci. Chopko et al [16] publikovali první případ takto léčeného pacienta již v roce 2000, což je pravděpodobně první publikace o mechanické trombektomii z intrakraniálního řečiště.

Attractor-18™ (Boston Scientific/Target Therapeutics, Fremont, CA, USA)

Attractor-18™ je obdobný systém jako předchozí Amplatz Goose-Neck Microsnare® (tzv. goose-neck snare), primárně vyvinutý pro stažení dislokovaných embolizačních spirál během coilingu aneuryzmat. Dá se použít i k extrakci trombemolu. V současnosti již není na trhu.

Neuronet™ Guidant Device® (Guidant Corp, Temecula, CA, USA)

Neuronet™ je samoexpandibilní košíček, který se zavádí distálně za trombus mikrokatétre. Poté je stažen zpět do trombu a spolu s ním stažen do katétru. V současnosti již není na trhu.

In-Time™ Retrieval Device® (Boston Scientific, Boston, MA, USA)

Princip tohoto extrakčního zařízení je podobný jako u Neuronet Guidant Device®. V současnosti již není na trhu.

Hodnocení rekanalizace mozkové tepny

Jelikož signifikantní rozdíl v klinickém hodnocení výsledného zdravotního stavu u pacientů s iCMP léčených různými metodami vyžaduje relativně velký počet léčených pacientů, jako primární cíl je vybírána míra rekanalizace mozkové tepny. Z proběhlých studií totiž vyplývá, že časná rekanalizace tepny je silný prediktor dosažení dobrého výsledného zdravotního stavu pacienta s iCMP.

K určení míry rekanalizace mozkové tepny jsou používány nejčastěji transkraniální dopplerovské vyšetření nebo transkraniální duplexní sonografie či, u pa-

Tab. 3. Klasifikace okluze a rekanalizace tepen TIMI (Thrombolysis In Myocardial Infarction) [77].

Skóre	TIMI reperfuze
0	žádná perfuze
1	perfuze jen do místa okluze, ale bez plnění distálních větví
2	perfuze s inkompletním nebo zpomaleným plněním distálních větví
3	kompletní perfuze všech distálních větví včetně M3 a M4 větví

Tab. 4. Klasifikace okluze a rekanalizace tepen TIC1 (Thrombolysis In Cerebral Infarction) [81].

Skóre	TIC1 reperfuze
0	žádná perfuze
1	minimální perfuze, kontrastní látka proniká za místo uzávěru, ale bez plnění distálních větví
2a	částečná perfuze s inkompletním plněním distálních větví (< 2/3 teritoria dané tepny)
2b	částečná perfuze se zpomaleným plněním distálních větví
3	kompletní perfuze všech distálních větví

cientů léčených endovaskulární metodou, raději digitální subtrakční angiografie. V tab. 3–7 jsou uvedeny nejčastěji používané klasifikace. Největším omezením těchto klasifikací je však nejen to, že v jednotlivých studiích jsou používány různé klasifikační systémy, a proto jsou výsledky obtížně srovnatelné, ale především jejich nízká reprodukovatelnost a slabá shoda při hodnocení nezávislými hodnotiteli [77]. Při hodnocení rekanalizace libovolné mozkové tepny pomocí klasifikace TIMI byl korelační koeficient kappa 0,4 (95% CI: 0,2–0,6) [78], při hodnocení rekanalizace pouze ACM pomocí klasifikace TIC1 byl korelační koeficient kappa jen 0,277 s plnou shodou jen v 44 % případů [48].

Nicméně ani korelace hodnocení klinického stavu mezi dvěma hodnotiteli nevykazují lepší shodu. Korelační koeficient kappa pro hodnocení mRS dvěma hodnotiteli byl jen 0,25 s úplnou shodou jen u 43 % pacientů [79].

Péče o pacienta indikovaného k rekanalizačnímu intervenčnímu výkonu v akutní fázi CMP

U pacienta indikovaného k převozu na angiografické vyšetření s plánem provedení rekanalizačního intervenčního výkonu je nutno bez zbytečného časového prodloužení zajistit: dva kvalitní periferní vstupy, základní odběry včetně hemokoagulačních parametrů, anesteziologa k dohledu a vedení analgosedace/anestezie, podat premedikaci – bisulepin (Dithiaden®, Zentiva, Praha, Česká republika), event. při neklidu zahájit sedaci – midazolam (Dormicum®, Roche, Praha, Česká republika).

Péče o pacienta v průběhu intervenčního výkonu

U pacienta jsou po celou dobu výkonu monitorovány elektrokardiogram, krevní tlak a saturace krve z periferie. Po celou dobu výkonu by měl být přítomen anesteziolog, který vede analgosedaci/anestezii pacienta tak, aby nedocházelo k nežádoucím pohybům pacienta v průběhu výkonu.

Není vhodná paušální celková anestezie s nutností intubace pacienta a umělé plicní ventilace, kdy je nutno použít myorelaxancia a vysoké dávky sedativ s rozvojem sekundární farmakologické hypo-

Tab. 5. Modifikovaná klasifikace okluze a rekanalizace tepen TIC1 (Thrombolysis In Cerebral Infarction) [82].

Skóre	TIC1 reperfúze
0	žádná perfúze
1	minimální perfúze, kontrastní látka proniká za místo uzávěru, ale bez plnění distálních větví
2a	částečná perfúze s inkompletním plněním distálních větví (< 50 % teritoria dané tepny)
2b	částečná perfúze s inkompletním plněním distálních větví (50–90 % teritoria dané tepny)
2c	téměř úplná perfúze se zpomaleným plněním distálních větví
3	kompletní perfúze všech distálních větví

Tab. 6. Klasifikace okluze a rekanalizace tepen TIB1 (Thrombolysis In Brain Infarction) [80].

Skóre	TIB1 reperfúze
0	nepřítomnost toku
1	minimální toky – systolické hroty různých rychlostí a trvání; chybí toky v diastole založené na zrakové interpretaci
2	obleněný signál – obleněná nebo zpomalená systolická akcelerace ve srovnání s kontrolou, pozitivní toky na konci diastoly, index pulzatility je menší než 1,2
3	nízký signál – normální systolická akcelerace, pozitivní konečná diastolická rychlost, snížená střední průtoková rychlost o 30 % ve srovnání s druhou stranou
4	stenotický signál – střední průtoková rychlost > 80 cm/s a rozdíl mezistranových rychlostí > 30 %
5	normální signál

tenze a prolongované sedace s nutností delší umělé plicní ventilace.

Preferujeme analgosedaci opakovanými malými dávkami midazolamu, fentanyl a propofolu, event. jejich kombinací, což většinou zajistí dostatečnou analgezii, možnost rychle měnit hloubku sedace při zachování kardiovaskulární stability a dostatečnou spontánní ventilaci. Je-li nutná hlubší sedace, preferujeme ji jen krátkodobě (po dobu intervence) s podporou ventilace přes laryngeální masku. Pokud toto není možné a je nutná celková anestezie, zůstává pacient sedován, intubován a na umělé plicní ventilaci s cílem co nejrychlejšího odtlumení a weaningu (přechodu na spontánní ventilaci) po stabilizaci stavu.

Po celou dobu analgosedace/anestezie je nutno sledovat krevní tlak a vyrovnavat se arteriální hypotenze (systolický tlak krve by neměl do doby rekanalizace tepny klesnout pod 135 mmHg). Pokud k ní dojde, jsou doporučeny vo-

Tab. 7. Klasifikace okluze a rekanalizace tepen COGIF (Consensus On Grading Intracranial Flow obstruction) [80].

Skóre	COGIF reperfúze
1	žádný tok
2	nízký tok bez toku v diastole
3	nízký tok s tokem v diastole
4	dostatečný tok

lumexpandéry (krystaloidy, koloidy) případně nasazení vazopresorů (noradrenalin, dobutamin).

Jednotný protokol antikoagulační léčby při mechanické rekanalizaci mozkové tepny zatím neexistuje. Obvykle se podává 2 000–5 000 IU (international unit) heparinu intraarteriálně jako prevence vzniku trombu na endovaskulárním instrumentariu. Např. ve studiích IMS I a II

bylo po podání bolu 2000 IU bolus pokračováno v kontinuální infuzi 450 IU/h [68].

V průběhu výkonu lze použít zastavení toku v přístupové tepně, přičemž instrumentárium, které zachytí embolus, je následně stahováno proti proudu. K tomuto účelu je dle všobecného konsenzu doporučeno použít pracovní katétr s dvěma lumény a balónkem na konci. Aspirace 20ml či 50ml stříkačkou při stahování tento efekt dále zvyšuje. Jako variantu lze použít i 6F pracovní katétr, zvláště u tepen malého kalibru anebo u tepen, na kterých jsou klíčky v jejich extrakraniálním průběhu.

Jedním z rizik mechanické extrakce embolu (především při použití Merci retrieveru a Penumbra systému) je riziko perforace tepny. Při této komplikaci je doporučena embolizace perforované tepny.

Péče o pacienta po intervenčním výkonu

Péče o pacienta po intervenčním výkonu je závislá na stavu pacienta. Pacient může být zcela při vědomí a již bez neurologického deficitu. V tomto případě je pacient krátce observován na iktové jednotce a je zahájeno došetření v rámci sekundární prevence CMP.

Pokud přetrvává různá tíže neurologického deficitu, porucha vědomí či poruchy ventilace, je nutná komplexní ošetrovatelská péče na jednotce intenzivní péče, léčba komplikací a zahájení včasné rehabilitace.

U všech pacientů je nutno po odeznění heparinizace (použité v průběhu výkonu) odstranit kanylu z arterie použité k provedení intervence (nejčastěji a. femoralis). Po odstranění kanyly následuje komprese tepny (např. systémem FemoStop™), posléze zátěž s pískem s přechodem na běžný režim po 8 až 24 hod. Vpich v tříšle je také možno uzavřít uzavíracím zařízením (např. FemoSeal™, Angio-Seal™, Perclose® ProGlide Vascular Close Device), zvláště pokud bylo aplikováno trombolitikum. Místo kanylace je nutno sledovat a při vzniku hematomu či podkožní rezistence realizovat sonografické vyšetření k vyloučení vzniku pseudoaneuryzmatu. Pokud dojde ke vzniku pseudoaneuryzmatu punktované tepny, je nutno nadále ponechat kompresi této tepny a sledovat sonograficky dutinu pseudoaneuryzmatu až do uzavření. Sporadicky je nutná chirurgická intervence.

Vzácná, avšak závažnou komplikace v místě kanylace tepny je krvácení z místa vpichu (a. femoralis) do oblasti stehna, event. malé pánve – příznaky jsou arteriální hypotenze, anemizace, vznik a progresse hematomu v oblasti místa vpichu. Zde je nutno neprodleně zajistit chirurgickou revizi se suturou tepny a současným hrazením krevních ztrát [80].

Závěr

Časná rekanalizace mozkové tepny je u pacientů s akutní iCMP spojena se signifikantně vyšší pravděpodobností dosažení soběstačnosti po třech měsících a snížením mortality. Kromě farmakologických metod (IVT, IAT a jejich kombinace) se začínají do klinické praxe rychle prosazovat také endovaskulární mechanické metody. Výsledky prvních studií ukazují bezpečnost a účinnost různých mechanických instrumentárií s neustále se zvyšujícím procentem úspěšných rekanalizací a relativně nízkým rizikem rozvoje periprocedurálních komplikací a SICH.

Literatura

1. Feigin VL, Lawes CM, Bennett DA, Anderson CS. Stroke epidemiology: a review of population-based studies of incidence prevalence and case-fatality in the late 20th century. *Lancet Neurol* 2003; 2(1): 43–53.
2. Rosamond W, Flegal K, Furie K, Go A, Greenlund K, Haase N et al. Heart disease and stroke statistics – 2008 update: a report from the American Heart Association Statistics Committee and Stroke Statistics Subcommittee. *Circulation* 2008; 117(4): e25–e146.
3. Truelsen T, Piechowski-Józwiak B, Bonita R, Mathers C, Bogousslavsky J, Boysen G. Stroke incidence and prevalence in Europe: a review of available data. *Eur J Neurol* 2006; 13(6): 581–598.
4. van der Worp HB, van Gijn J. Clinical practice. Acute ischemic stroke. *N Engl J Med* 2007; 357(6): 572–579.
5. Fieschi C, Argentino C, Lenzi GL, Sacchetti ML, Toni D, Bozzao L. Clinical and instrumental evaluation of patients with ischemic stroke within the first six hours. *J Neurol Sci* 1989; 91(3): 311–321.
6. Rha JH, Saver JL. The impact of recanalization on ischemic stroke outcome: a meta-analysis. *Stroke* 2007; 38(3): 967–973.
7. Tissue Plasminogen Activator for Acute Ischemic Stroke. The National Institute of Neurological Disorders and Stroke rt-PA Stroke Study Group. *N Engl J Med* 1995; 333(24): 1581–1588.
8. Hacke W, Kaste M, Bluhmki E, Brozman M, Davalos A, Guidetti D et al. ECASS 3 Investigators. Thrombolysis with alteplase 3 to 4.5 hours after acute ischemic stroke. *N Engl J Med* 2008; 359(13): 1317–1329.
9. Küllkens S, Hacke W. Thrombolysis with alteplase for acute ischemic stroke: review of SITS-MOST and other Phase IV studies. *Expert Rev Neurother* 2007; 7(7): 783–788.
10. Lee KY, Han SW, Kim SH, Nam HS, Ahn SW, Kim DJ et al. Early recanalization after intravenous administration of recombinant tissue plasminogen activator

as assessed by pre- and post-thrombolytic angiography in acute ischemic stroke patients. *Stroke* 2007; 38(1): 192–193.

11. Jonszta T, Kuliha M, Roubec M, Herzig R, Šaňák D, Procházka V et al. Endovascular Treatment of Acute Ischemic Stroke. In: Sanders KI, Jackson AM (eds). *New Developments in Angiography Research*. New York: Nova Science Publishers. In press 2012.
12. Blakeley JO, Llinas RH. Thrombolytic therapy for acute ischemic stroke. *J Neurol Sci* 2007; 261(1–2): 55–62.
13. Brott T, Bogousslavsky J. Treatment of acute ischemic stroke. *N Engl J Med* 2000; 343(10): 710–722.
14. Ahmad A, Sharma VK. More on: optimal dose for stroke thrombolysis in Asians. *J Thromb Haemost* 2012; 10(9): 1970–1971.
15. Smith WS, Sung G, Starkman S, Saver JL, Kidwell CS, Gobin YP et al. MERCI Trial Investigators. Safety and efficacy of mechanical embolectomy in acute ischemic stroke: results of the MERCI trial. *Stroke* 2005; 36(7): 1432–1440.
16. Chopko BW, Kerber C, Wong W, Georgy B. Transcatheter snare removal of acute middle cerebral artery thromboembolism: technical case report. *Neurosurgery* 2000; 46(6): 1529–1531.
17. Kerber CW, Barr JD, Berger RM, Chopko BW. Snare retrieval of intracranial thrombus in patients with acute stroke. *J Vasc Interv Radiol* 2002; 13(12): 1269–1274.
18. Fourie P, Duncan IC. Microsnare-assisted mechanical removal of intraprocedural distal middle cerebral arterial thromboembolism. *Am J Neuroradiol* 2003; 24(4): 630–632.
19. Schumacher HC, Meyers PM, Yavagal DR, Harel NY, Elkind MS, Mohr JP et al. Endovascular mechanical thrombectomy of an occluded superior division branch of the left MCA for acute cardioembolic stroke. *Cardiovasc Intervent Radiol* 2003; 26(3): 305–308.
20. Baker WL, Colby JA, Tongbram V, Talati RA, Silverman IE, White CM et al. Neurothrombectomy Devices for Treatment of Acute Ischemic Stroke. Rockville (MD): Agency for Healthcare Research and Quality 2011.
21. Smith WS, Sung G, Starkman S, Saver JL, Kidwell CS, Gobin YP et al. MERCI Trial Investigators. Safety and efficacy of mechanical embolectomy in acute ischemic stroke: results of the MERCI trial. *Stroke* 2005; 36(7): 1432–1438.
22. Josephson SA, Saver JL, Smith WS. Merci and Multi Merci Investigators. Comparison of mechanical embolectomy and intra-arterial thrombolysis in acute ischemic stroke within the MCA: MERCI and Multi MERCI compared to PROACT II. *Neurocrit Care* 2009; 10(1): 43–49.
23. Smith WS. Safety of mechanical thrombectomy and intravenous tissue plasminogen activator in acute ischemic stroke. Results of the multi Mechanical Embolus Removal in Cerebral Ischemia (MERCI) trial part I. *AJNR Am J Neuroradiol* 2006; 27(6): 1177–1182.
24. Smith WS, Sung G, Saver J, Budzik R, Duckwiler G, Liebeskind DS et al. Multi MERCI Investigators. Mechanical thrombectomy for acute ischemic stroke: final results of the Multi MERCI Trial. *Stroke* 2008; 39(4): 1205–1212.
25. Nogueira RG, Smith WS, Sung G, Duckwiler G, Walker G, Roberts R et al. MERCI and Multi MERCI Writing Committee. Effect of time to reperfusion on clinical outcome of anterior circulation strokes treated with thrombectomy: pooled analysis of the MERCI and Multi MERCI trials. *Stroke* 2011; 42(11): 3144–3149.

26. Nogueira RG, Liebeskind DS, Sung G, Duckwiler G, Smith WS. Multi MERCI Writing Committee. Predictors of good clinical outcomes, mortality, and successful revascularization in patients with acute ischemic stroke undergoing thrombectomy: pooled analysis of the Mechanical Embolus Removal in Cerebral Ischemia (MERCI) and Multi MERCI Trials. *Stroke* 2009; 40(12): 3777–3783.
27. Shi ZS, Loh Y, Walker G, Duckwiler GR. MERCI and Multi MERCI Investigators. Clinical outcomes in middle cerebral artery trunk occlusions versus secondary division occlusions after mechanical thrombectomy: pooled analysis of the Mechanical Embolus Removal in Cerebral Ischemia (MERCI) and Multi MERCI trials. *Stroke* 2010; 41(5): 953–960.
28. Flint AC, Duckwiler GR, Budzik RF, Liebeskind DS, Smith WS. MERCI and Multi MERCI Writing Committee. Mechanical thrombectomy of intracranial internal carotid occlusion: pooled results of the MERCI and Multi MERCI Part I trials. *Stroke* 2007; 38(4): 1274–1280.
29. Lutsep HL, Rymer MM, Nesbit GM. Vertebrobasilar revascularization rates and outcomes in the MERCI and multi-MERCI trials. *J Stroke Cerebrovasc Dis* 2008; 17(2): 55–57.
30. Penumbra Pivotal Stroke Trial Investigators. The penumbra pivotal stroke trial: safety and effectiveness of a new generation of mechanical devices for clot removal in intracranial large vessel occlusive disease. *Stroke* 2009; 40(8): 2761–2768.
31. Saver JL, Liebeskind DS, Nogueira RG, Jahan R. Need to clarify Thrombolysis In Myocardial Ischemia (TIMI) scale scoring method in the Penumbra Pivotal Stroke Trial. *Stroke* 2010; 41(2): e115–e116.
32. Grunwald IQ, Wakhloo AK, Walter S, Molyneux AJ, Byrne JV, Nagel S et al. Endovascular stroke treatment today. *AJNR Am J Neuroradiol* 2011; 32(2): 238–243.
33. Castaño C, Dorado L, Guerrero C, Millán M, Gomis M, Perez de la Ossa N et al. Mechanical thrombectomy with the Solitaire AB device in large artery occlusions of the anterior circulation: a pilot study. *Stroke* 2010; 41(8): 1836–1840.
34. Machi P, Costalat V, Lobotesis K, Maldonado IL, Vendrell JF, Riquelme C et al. Solitaire FR thrombectomy system: immediate results in 56 consecutive acute ischemic stroke patients. *J Neurointerv Surg* 2012; 4(1): 62–66.
35. Roth C, Papanagioutou P, Behnke S, Walter S, Haass A, Becker C et al. Stent-assisted mechanical recanalization for treatment of acute intracerebral artery occlusions. *Stroke* 2010; 41(11): 2559–2567.
36. Seifert M, Ahlbrecht A, Dohmen C, Spuentrup E, Moeller-Hartmann W. Combined interventional stroke therapy using intracranial stent and local intra-arterial thrombolysis (LIT). *Neuroradiology* 2010; 53(4): 273–282.
37. Costalat V, Machi P, Lobotesis K, Maldonado I, Vendrell JF, Riquelme C et al. Rescue, combined, and stand-alone thrombectomy in the management of large vessel occlusion stroke using the solitaire device: a prospective 50-patient single-center study: timing, safety, and efficacy. *Stroke* 2011; 42(7): 1929–1935.
38. Nogueira RG, Lutsep HL, Gupta R, Jovin TG, Albers GW, Walker GA et al. TREVO 2 Trialist. Trevo versus Merci retrievers for thrombectomy revascularisation of large vessel occlusions in acute ischaemic stroke (TREVO 2): a randomised trial. *Lancet* 2012; 380(9849): 1231–1240.
39. Mendonça N, Flores A, Pagola J, Rubiera M, Rodríguez-Luna D, De Miquel MA et al. Trevo System: Single-Center Experience with a Novel Mechanical Thrombectomy Device. *J Neuroimaging*. In press 2011.
40. Mourand I, Brunel H, Costalat V, Riquelme C, Lobotesis K, Milhaud D et al. Mechanical thrombectomy in acute ischemic stroke: catch device. *AJNR Am J Neuroradiol* 2011; 32(8): 1381–1385.
41. Baker WL, Colby JA, Tongbram V, Talati R, Silverman IE, White CM et al. Neurothrombectomy devices for the treatment of acute ischemic stroke: state of the evidence. *Ann Intern Med* 2011; 154(4): 243–252.
42. Meyers PM, Schumacher HC, Connolly ES jr, Heyer EJ, Gray WA, Higashida RT. Current status of endovascular stroke treatment. *Circulation* 2011; 123(22): 2591–2601.
43. Saver JL, Jahan R, Levy EI, Jovin TG, Baxter B, Nogueira RG et al. Solitaire flow restoration device versus the Merci Retriever in patients with acute ischaemic stroke (SWIFT): a randomised, parallel-group, non-inferiority trial. *Lancet* 2012; 380(9849): 1241–1249.
44. Thrombectomy Revascularization of Large Vessel Occlusion in Acute Ischemic Stroke (TREVO). Available from: <http://clinicaltrials.gov/ct2/show/NCT01088672>.
45. Mechanical Retrieval and Recanalization of Stroke Clots Using Embolectomy (MR-RESCUE). Available from: <http://clinicaltrials.gov/ct2/show/NCT00389467>.
46. DWI/PWI and CTP assessment in the triage of wake-up and late presenting strokes undergoing neurointervention (DAWN). Available from: <http://www.strokecenter.org/trials/clinicalstudies/dwipwi-and-ctp-assessment-in-the-triage-of-wake-up-and-late-presenting-strokes-undergoing-neurointervention>.
47. Samaniego EA, Dabusand G, Linfante I. Stenting in the treatment of acute ischemic stroke: literature review. *Front Neurol* 2011; 2: 76.
48. Roubec M, Kuliha M, Prochazka V, Krajca J, Czerny D, Jonszts T et al. A controlled trial of revascularization in acute stroke. *Radiology*. In press 2012.
49. Fitzsimmons BF, Becske T, Nelson PK. Rapid stent-supported revascularization in acute ischemic stroke. *AJNR Am J Neuroradiol* 2006; 27(5): 1132–1134.
50. Levy EI, Mehta R, Gupta R, Hanel RA, Chamczuk AJ, Fiorella D et al. Self-expanding stents for recanalization of acute cerebrovascular occlusions. *AJNR Am J Neuroradiol* 2007; 28(5): 816–822.
51. Zaidat OO, Wolfe T, Hussain SI, Lynch JR, Gupta R, Delap J et al. Interventional acute ischemic stroke therapy with intracranial self-expanding stent. *Stroke* 2008; 39(8): 2392–2395.
52. Brekenfeld C, Schroth G, Mattle HP, Do DD, Remonda L, Mordasini P et al. Stent placement in acute cerebral artery occlusion: use of a self-expandable intracranial stent for acute stroke treatment. *Stroke* 2009; 40(3): 847–852.
53. Mocco J, Hanel RA, Sharma J, Hauck EF, Snyder KV, Natarajan SK et al. Use of a vascular reconstruction device to salvage acute ischemic occlusions refractory to traditional endovascular recanalization methods. *J Neurosurg* 2010; 112(3): 557–562.
54. Suh SH, Kim BM, Roh HG, Lee KY, Park SI, Kim DI et al. Self-expanding stent for recanalization of acute embolic or dissecting intracranial artery occlusion. *AJNR Am J Neuroradiol* 2010; 31(3): 459–463.
55. Linfante I, Samaniego EA, Geisbüscher P, Dabus G. Self-expandable stents in the treatment of acute ischemic stroke refractory to current thrombectomy devices. *Stroke* 2011; 42(9): 2636–2638.
56. Nakano S, Iseda T, Yoneyama T, Kawano H, Wakisaka S. Direct percutaneous transluminal angioplasty for acute middle cerebral artery trunk occlusion: an alternative option to intra-arterial thrombolysis. *Stroke* 2002; 33(12): 2872–2876.
57. Qureshi AI, Siddiqui AM, Suri MF, Kim SH, Ali Z, Yahia AM et al. Aggressive mechanical clot disruption and low-dose intra-arterial third-generation thrombolytic agent for ischemic stroke: a prospective study. *Neurosurgery* 2002; 51(5): 1319–1329.
58. Jovin TG, Gupta R, Uchino K, Jungreis CA, Wechsler LR, Hammer MD et al. Emergent stenting of extracranial internal carotid artery occlusion in acute stroke has a high revascularization rate. *Stroke* 2005; 36(11): 2426–2430.
59. Levy EI, Siddiqui AH, Crumlish A, Snyder KV, Hauck EF, Fiorella DJ et al. First Food and Drug Administration-approved prospective trial of primary intracranial stenting for acute stroke: SARIS (stent-assisted recanalization in acute ischemic stroke). *Stroke* 2009; 40(11): 3552–3556.
60. Levy EI, Rahman M, Khalessi AA, Beyer PT, Natarajan SK, Hartney ML et al. Midterm clinical and angiographic follow-up for the first Food and Drug Administration-approved prospective, Single-Arm Trial of Primary Stenting for Stroke: SARIS (Stent-Assisted Recanalization for Acute Ischemic Stroke). *Neurosurgery* 2011; 69(4): 915–920.
61. Francis CW, Blinc A, Lee S, Cox C. Ultrasound accelerates transport of recombinant tissue plasminogen activator into clots. *Ultrasound Med Biol* 1995; 21(3): 419–424.
62. Skoloudik D, Fadrna T, Roubec M, Bar M, Zapletal O, Blatny J et al. Changes in hemocoagulation in acute stroke patients after one-hour sono-thrombolysis using a diagnostic probe. *Ultrasound Med Biol* 2010; 36(7): 1052–1059.
63. Skoloudik D, Fadrna T, Bar M, Zapletalova O, Zapletal O, Blatny J et al. Changes in haemocoagulation in healthy volunteers after a 1-hour thrombotripsy using a diagnostic 2–4 MHz transcranial probe. *J Thromb Thrombolysis* 2008; 26(2): 119–124.
64. Suchkova VN, Baggs RB, Francis CW. Effect of 40-kHz ultrasound on acute thrombotic ischemia in a rabbit femoral artery thrombosis model: enhancement of thrombolysis and improvement in capillary muscle perfusion. *Circulation* 2000; 101(19): 2296–2301.
65. Bardón P, Skoloudik D, Langova K, Herzig R, Kanovský P. Changes in blood flow velocity in the radial artery during 1-hour ultrasound monitoring with a 2-MHz transcranial probe – a pilot study. *J Clin Ultrasound* 2010; 38(9): 493–496.
66. Harvey EN. Biological aspects of ultrasonic waves a general survey. *Biol Bull* 1930; 59(3): 306–325.
67. Mahon BR, Nesbit GM, Barnwell SL, Clark W, Marotta TR, Weill A et al. North American clinical experience with the EKOS MicroLysUS infusion catheter for the treatment of embolic stroke. *AJNR Am J Neuroradiol* 2003; 24(3): 534–538.
68. IMS II Trial Investigators. The Interventional Management of Stroke (IMS) II Study. *Stroke* 2007; 38(7): 2127–2135.
69. Janjua N, Alkawi A, Suri MF, Qureshi AI. Impact of arterial recanalization and distal fragmentation during thrombolysis among patients with acute ischemic stroke. *AJNR Am J Neuroradiol* 2008; 29(2): 253–258.
70. Nogueira RG, Yoo AJ, Buonanno FS, Hirsch JA. Endovascular approaches to acute stroke, part 2: a comprehensive review of studies and trials. *AJNR Am J Neuroradiol* 2009; 30(5): 859–875.
71. Tomsick T, Broderick J, Carrozella J, Khatri P, Hill M, Palesch Y et al. Interventional Management of Stroke II Investigators. Revascularization results in the Interventional Management of Stroke II trial. *Am J Neuroradiol* 2008; 29(3): 582–587.
72. Kuliha M, Roubec M, Jonszts T, Krajca J, Czerny D, Krajina A et al. Safety and efficacy of endovascular sonolysis using the EkoSonicTM endovascular system

in acute stroke patients. *Am J Neuroradiol*. In press 2012.

73. Khatri P, Hill MD, Palesch YY, Spilker J, Jauch EC, Carrozzella JA et al. Interventional Management of Stroke III Investigators. Methodology of the Interventional Management of Stroke III Trial. *Int J Stroke* 2008; 3(2): 130–137.

74. Berlis A, Lutsep H, Barnwell S, Norbath A, Wechsler L, Jungreis CA et al. Mechanical thrombolysis in acute ischemic stroke with endovascular photoacoustic recanalization. *Stroke* 2004; 35(5): 1112–1116.

75. Rohde S, Haehnel S, Herweh C, Pham M, Stampfl S, Ringleb PA et al. Mechanical thrombectomy in acute embolic stroke: preliminary results with the revive device. *Stroke* 2011; 42(10): 2954–2956.

76. Gonzalez RG, Hirsch JA, Lev MH et al. *Acute Ischemic Stroke: Imaging and Intervention*. 2nd ed. Berlin: Springer-Verlag 2011.

77. Tomsick T. TIMI, TIBI, TICI: I came, I saw, I got confused. *AJNR Am J Neuroradiol* 2007; 28(2): 382–384.

78. Bar M, Mikulik R, Jonszta T, Krajina A, Roubec M, Skoloudik D et al. Diagnosis of recanalization of the intracranial artery has poor inter-rater reliability. *AJNR Am J Neuroradiol* 2012; 33(5): 972–974.

79. Wilson JT, Hareendran A, Hendry A, Potter J, Bone I, Muir KW. Reliability of the modified Rankin Scale across multiple raters: benefits of a structured interview. *Stroke* 2005; 36(4): 777–781.

80. Tomek A, Šaňák D, Šrámek M et al. *Neurointenzivní péče. Praktická příručka*. Praha: Mladá fronta 2012.

81. Higashida RT, Furlan AJ, Roberts H, Tomsick T, Connors B, Barr J et al. Technology Assessment Committee of the American Society of Interventional and Therapeutic Neuroradiology; Technology Assessment Committee of the Society of Interventional Radiology. Trial design and reporting standards for intra-arterial cerebral thrombolysis for acute ischemic stroke. *Stroke* 2003; 34(8): e109–e137.

82. Noser EA, Shaltoni HM, Hall CE, Alexandrov AV, Garami Y, Cacayorin ED et al. Aggressive mechanical clot disruption: a safe adjunct to thrombolytic therapy in acute stroke? *Stroke* 2005; 36(2): 292–296.



Doc. MUDr. David Školoudík, Ph.D., FESO

Docent David Školoudík se narodil 2. března 1972 v Havířově. V letech 1990–1996 studoval Lékařskou fakultu Univerzity Palackého v Olomouci, obor všeobecné lékařství. Od roku 1996 pracoval jako sekundární lékař na neurologickém oddělení Vítkovické nemocnice. V roce 1999 absolvoval atestaci I. stupně z oboru neurologie. Od roku 2001 pracoval jako sekundární lékař, později staniční lékař iktové jednotky a zástupce přednosty pro vědu a vzdělávání ve Fakultní nemocnici Ostrava. V roce 2002 složil atestaci II. stupně z oboru neurologie. Od roku 2005 vyučuje na Lékařské fakultě UP v Olomouci. V roce 2007 obhájil dizertační práci, o dva roky později habilitoval v oboru neurologie na LF UP v Olomouci. Od roku 1998 vede kurzy IPVZ „Transkraniální duplexní sonografie“. Je autorem nebo spoluautorem 118 odborných článků, z toho 58 prací v impaktovaných časopisech. Autorsky se podílel na dvou monografiích, devíti kapitolách v monografiích a čtyřech pedagogických publikacích. Počet citací v současnosti převyšuje 200, z toho 113 citací je v SCI, Hirschův index je 6. Za své vědecké práce byl oceněn Výroční cenou Nadace Český literární fond (Literární cena Josefa Hlávky) za nejlepší odbornou publikaci v České republice za rok 2003 (monografie Neurosonologie), Haškovcovou cenou Nadačního fondu Paula Janssena, Hennerovou cenou za nejlepší odbornou práci v oboru neurologie pro autory do 35 let za rok 1999 a 2004 a cenou České neurologické společnosti za vynikající krátké sdělení či kazuistiku za rok 2010. Podílel se na řešení 10 grantů (šest v CEP), z toho v pěti případech jako hlavní řešitel. Od roku 2008 je členem redakční rady časopisu *Neurologia* a člen Advisory Board časopisu *Ultrasound in Medicine and Biology*. Podílel se na organizaci 12 kongresů a je školitelem pěti postgraduálních studentů, z nichž dva již úspěšně obhájili dizertační práci.

Vědomostní test

- Ischemická cévní mozková příhoda tvoří v Evropě a Severní Americe ze všech cévních mozkových příhod:**

 - 45–55 %
 - 70–75 %
 - 80–85 %
 - 92–97 %
- Podle odhadů Světové zdravotnické organizace patří Česká republika:**

 - k zemím s nejlepší péčí o pacienty s cévní mozkovou příhodou
 - k zemím s nejvyšší prevalencí cévních mozkových příhod v Evropě
 - k zemím s nejvyšší incidencí a nejnižší prevalencí cévních mozkových příhod
 - k zemím s nejvyšší incidencí cévních mozkových příhod v Evropě
- Po třech měsících od ischemické cévní mozkové příhody zůstává nesoběstačných:**

 - maximálně 10 % pacientů
 - minimálně 30 % pacientů
 - minimálně 60 % pacientů
 - minimálně 95 % pacientů
- Devádesátidenní mortalita ischemické cévní mozkové příhody se pohybuje mezi:**

 - 10 a 17 %
 - 25 a 32 %
 - 35 a 39 %
 - 41 a 49 %
- Devádesátidenní mortalita u pacientů s maligním infarktem je:**

 - méně než 15 %
 - 18–22 %
 - 51–57 %
 - více než 75 %
- Okldovanou tepnu lze prokázat u pacientů s akutní iCIMP v prvních 6 hod od vzniku příznaků:**

 - v méně než 30 % případů
 - v 42,5 % případů
 - ve více než 70 % případů
 - vždy
- K nejdůležitějším známým prognostickým faktorům u pacientů s iCIMP patří:**

 - lokalizace uzávěry mozkové tepny spolu s mírou zapojení kolaterálního řečiště
 - čas do podání antiagregační léčby
 - čas do dosažení rekanalizace tepny
 - tíže neurologického deficitu před zahájením léčby
- Studie NINDS, publikovaná v roce 1995, prokázala:**

 - účinnost léčby systémovou trombolýzou rekombinantním aktivátorem tkáňového plazminogenu aplikovaným v dávce 2,5 mg/kg v hodinové infuzi v časovém okně do 3 hod od začátku příznaků
 - účinnost léčby systémovou trombolýzou rekombinantním aktivátorem tkáňového plazminogenu aplikovaným v dávce 0,9 mg/kg v hodinové infuzi v časovém okně do 3 hod od začátku příznaků
 - účinnost léčby systémovou trombolýzou rekombinantním aktivátorem tkáňového plazminogenu aplikovaným v dávce 0,9 mg/kg v hodinové infuzi v časovém okně do 4,5 hod od začátku příznaků
 - účinnost léčby systémovou trombolýzou rekombinantním aktivátorem tkáňového plazminogenu aplikovaným v dávce 0,9 mg/kg v hodinové infuzi v časovém okně do 6 hod od začátku příznaků
- V roce 2008 studie ECASS 3 prokázala účinnost systémové trombolýzy v časovém okně:**

 - 2–3 hod
 - 3–4,5 hod
 - 3–6 hod
 - 4,5–6 hod
- Výsledky metaanalýzy 53 klinických studií prokázaly, že k časně rekanalizaci dochází:**

 - u všech pacientů do 24 hod
 - častěji při kombinaci intraarteriální léčby se systémovou trombolýzou než při léčbě samotnou systémovou trombolýzou
 - častěji při léčbě samotnou systémovou trombolýzou než při kombinaci intraarteriální léčby se systémovou trombolýzou
 - častěji při kombinaci intraarteriální léčby se systémovou trombolýzou než u pacientů bez podání specifické léčby
- Ve studii MERCI bylo rekanalizace dosaženo (intention to treat analysis) v:**

 - 27 % případů
 - 38 % případů
 - 42,5 % případů
 - 46 % případů
- Díky flexibilitě a různým velikostem reperfučních mikrokatétrů Penumbra Systému je možno:**

 - rekanalizovat i uzávěry v distálnějších větvích tepen Willisova okruhu
 - rekanalizovat jen uzávěry vnitřní karotidy
 - rekanalizovat uzávěry všech tepen mozku
 - zlepšit průtok v mozkových tepnách
- Solitaire™ FR je:**

 - odpoutatelný, samoexpandibilní, plně retrahovatelný stent dedikovaný pro rekanalizaci mozkových tepen u pacientů s akutním ischemickým iktem
 - endovaskulární katétr vyvinutý k stažení trombembolu z mozkové tepny u pacientů s akutním iktem
 - zařízení určené k mechanické fragmentaci trombembolu na bázi laserové technologie
 - katétr určený k sonolýze
- Cerebrální perkutánní transluminální angioplastika a stenting (cPTAS) je metoda:**

 - určená jen k léčbě aneuryzmat
 - používána off-label v léčbě pacientů s ischemických iktem
 - zaváděná pro léčbu mozkového krvácení
 - kteou nelze využít v léčbě cévních mozkových příhod
- Ke komplexnímu efektu ultrazvuku na akceleraci lýzy trombu patří:**

 - zvýšení transportu fibrinolytik do nitra trombu díky mechanickému rozrušení struktury trombu
 - přímá aktivace endogenních fibrinolytických enzymů
 - tranzitorní periferní (kapilární) vazodilatace způsobená pravděpodobně zvýšenou produkcí a vyplavováním oxidu dusnatého z endotelii
 - zvýšená aktivace sfenopalatinálního ganglia
- Možnosti aplikace sonolýzy jsou:**

 - transkraniálním přístupem přes intaktní kost
 - transventrikulárním přístupem
 - endovaskulárním přístupem
 - transdurálním přístupem
- K používaným klasifikacím rekanalizace mozkové tepny patří:**

 - TIMI klasifikace
 - TIFI klasifikace
 - TIBI klasifikace
 - TICI klasifikace
- K největším omezením používaných klasifikací rekanalizace mozkové tepny patří:**

 - obtížná zapamatovatelnost
 - nízká reprodukovatelnost a slabá shoda při hodnocení nezávislymi hodnotiteli
 - nutnost několikaleté praxe hodnocení
 - nutnost opakovaného hodnocení
- U pacienta indikovaného k převozu na angiografické vyšetření s plánem provedení rekanalizačního intervenčního výkonu je nutno:**

 - zajištění dvou kvalitních periferních vstupů
 - provedení základních odběrů včetně hemokoagulačních parametrů
 - podání premedikace
 - podání systémové trombolýzy
- Po celou dobu analgosedace/ aneszie v průběhu rekanalizačního intervenčního výkonu je nutno:**

 - sledovat hybnost postižené končetiny
 - sledovat krevní tlak a vyvarovat se arteriální hypotenze
 - monitorovat srážlivost krve
 - monitorovat stav vědomí pacienta

Správně jsou jedna nebo více odpovědí.

Test můžete vyplnit na:

WWW.CSNN.EU