

# Zriedkavejšia príčina obštrukčného syndrómu spánkového apnoe – morbus Madelung. Kazuistiky

## A Rare Cause of Obstructive Sleep Apnoea Syndrome – Morbus Madelung. Case Reports

### Súhrn

Madelungova choroba, alebo benígna symetrická lipomatóza, je relatívne vzácne ochorenie charakterizované nadmerným symetrickým ukladaním tuku v oblasti krku, ramenného pletenca a hornej časti trupu. Okrem motorických a kozmetických ťažkostí rezultujúcich z podkožných tukových depozitov u pacientov dochádza často ku dýchacím ťažkostiam z útlaku horných dýchacích ciest. Tieto ťažkosti sa môžu zvyrazňovať počas spánku a spôsobovať až syndróm spánkového apnoe. Autori prezentujú dve kazuistiky pacientov s Madelungovou chorobou (muži 66 r. a 50 r.), u ktorých bol diagnostikovaný obštrukčný syndróm spánkového apnoe. Po indikácii neinvazívnej ventilačnej liečby došlo u oboch ku zlepšeniu respiračných parametrov počas spánku. V článku chcú autori upozorniť na relatívne zriedkavejšiu príčinu syndrómu spánkového apnoe. Nakoľko je liečba Madelungovej choroby prevažne len symptomatická, adekvátna liečba spánkového apnoe môže výrazne zlepšiť kvalitu života pacientov.

### Abstract

Madelung's disease, or benign symmetric lipomatosis, is a rare condition characterized by diffuse deposition of adipose tissue in the neck, shoulders and upper trunk. It is one of the benign lipomatous diseases. Patients suffer for clinical and cosmetic problems. Possible respiratory discomfort resulting from compression of the upper airways by adipose tissue may lead to obstructive sleep apnoea syndrome. The authors present two cases of a 66-year-old-male and a 50-year-old-male with Madelung's disease and sleep apnoea syndrome. Adequate diagnosis and indication of noninvasive ventilation (bilevel positive airway pressure) led to improved sleep respiration in both patients. The authors wish to point out the rare cause of obstructive sleep apnoea syndrome. Since the management of Madelung's disease is essentially symptomatic, with surgical removal of adipose tissue, indicating non-invasive ventilation in patients with sleep apnoea syndrome may markedly improve their quality of life.

**Autoři deklarují, že v souvislosti s předmětem studie nemají žádné komerční zájmy.**  
The authors declare they have no potential conflicts of interest concerning drugs, products, or services used in the study.

**Redakční rada potvrzuje, že rukopis práce splnil ICMJE kritéria pro publikace zasílané do biomedicínských časopisů.**

The Editorial Board declares that the manuscript met the ICMJE "uniform requirements" for biomedical papers.

**K. Klobučniková<sup>1</sup>, I. Mucska<sup>2</sup>, B. Kollár<sup>1</sup>**

UN Bratislava:

<sup>1</sup> I. neurologická klinika

LF UK v Bratislave

<sup>2</sup> Pľúcna ambulancia a ambulancia pre poruchy dýchania počas spánku



**MUDr. Katarína Klobučniková, PhD.**

**I. neurologická klinika**

**LF UK a UN**

**Nemocnica Staré Mesto**

**Mickiewiczova 13**

**813 69 Bratislava**

**e-mail: klobucnikova@gmail.com**

Prijato k recenzii: 3. 2. 2012

Prijato do tlače: 21. 8. 2012

### Kľúčové slová

Madelungova choroba – spánok – syndróm spánkového apnoe

### Key words

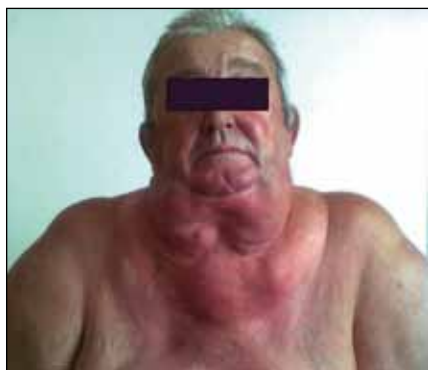Madelung's disease – sleep – sleep apnoe syndrome

## Úvod

Tzv. benígne lipomatózne ochorenia predstavujú súbor ochorení charakterizovaných abnormálnym rastom a ukladaním tukového tkaniva. Jednotlivé klinické jednotky sa delia najmä podľa topografického rozloženia tukových depozitov. Okrem Madelungovej choroby, ktorá je typická nadmerným symetrickým ukladaním tuku v oblasti krku, ramenného pletenca a hornej časti trupu, sú známe aj iné ochorenia, ako pelvická lipomatóza, mediastino-abdominálna lipomatóza, renálna lipomatóza, či familiárna mnohopočetná lipomatóza charakterizovaná početnými asymptomatickými subkutánnymi lipómami.

Prvýkrát bol Madelungov syndróm opísaný Brodiem v roku 1846 [1] a následne v roku 1888 Otto Madelung publikoval poznatky s 35-členným súborom. Toto ochorenie má viacero synonym, ako symetrická adenolipomatóza, benígna symetrická lipomatóza či mnohopočetná symetrická lipomatóza. V literatúre sa objavujú informácie prevažne vo forme kazuistik alebo malých súborov pacientov, doteraz bolo opísaných okolo 200 prípadov Madelungovej choroby [2].

Ochorenie postihuje prevažne mužov, v pomere muži : ženy 30 : 1, väčšinou vo veku 30–60 rokov, často s abúzm alkoholu v anamnéze. Incidencia ochorenia je 1 : 25 000, vyskytuje sa prevažne v oblasti Stredomoria [3]. Ochorenie býva sprevádzané periférnou polyneuropatiou, makrocytovou anémiou a chronickou hepatopatiou. Nezriedka býva asociované s malígnymi nádormi hlavy a krku. Nepredpokladá sa však kauzálna súvislosť ochorenia s malignitami, skôr sa táto asociácia spája s nikotinizmom, ktorý je známym rizikovým faktorom malígnych ochorení [4].



Obr. 1. Pacient 1.

Etiológia ochorenia nie je známa. Niektoré teórie predpokladajú poruchu metabolismu tukového tkaniva s defektom lipolýzy. Lipomatózne bunky sú pritom menšie než normálne adipocyty a predpokladá sa, že ku zväčšovaniu tukového tkaniva dochádza hyperplastickým mechanizmom. Predpokladaný defekt lipolýzy však nebol potvrdený štúdiami in vivo [5]. Podľa iných teórií sa môže jednať o poruchu sympatikovej inervácie tkaniva derivovaného z hnedého tuku, čo vedie ku jeho hypertrofii [2]. Z tukového tkaniva je navyše uvoľňovaný leptín, ktorý vedie ku sympatikotónii a môže viesť ku arteriálnej hypertenzii [6]. Uvažuje sa aj o autoimunitných mechanizmoch, alebo poruche mikrocirkulácie [7]. Napriek sporadickému výskytu ochorenia však niektorí autori predpokladajú predispozície ku ochoreniu cestou mutácií mitochondriálnej DNA [8]. Pri Dercumovej chorobe, nazývanej aj lipomatosis dolorosa [9], je preukázaná autozomálne dominantná dedičnosť s variabilnou penetranciou [10,11].

Priebeh ochorenia je variabilný. Iniciálna fáza väčšinou trvá niekoľko rokov. Je nasledovaná fázou rýchleho rastu tukových depozitov, po ktorej dochádza k obdobiu relatívnej stabilizácie alebo pomalejšej progresie počas mnohých rokov [12]. Vzhľadom ku prevažujúcim depozitom tukového tkaniva v hornej časti hrudníka a krku dochádza u pacientov často ku dýchacím ťažkostiam rezultujúcim z útlaku horných dýchacích ciest. Tieto ťažkosti sa môžu zvyraňovať v noci počas spánku a spôsobovať až syndróm spánkového apnoe. Kauzálna terapia nie je známa. Liečba sa obmedzuje na symptomatickú terapiu, väčšinou sa jedná o chirurgické odstraňovanie tukových depozitov.

## Kazustika 1


Prezentujeme kazuistiku 66-ročného pacienta, u ktorého bola vo veku 46 rokov diagnostikovaná lipomatóza krku, Madelungova choroba. Išlo o pacienta s internou polymorbiditou, liečeného pre arteriálnu hypertenziu, ischemickú chorobu srdca s kardiálnou dekompenzáciou a s permanentnou fibriláciou predsiení s chronickou antikoagulačnou liečbou warfarínom. S cieľom redukovať podkožné tukové depozity bol pacient v rokoch 2008–2009 štyrikrát operovaný v oblasti krku. Pacient bol opakovane vyšetrený internistom pre dyspnoe, pomou-

cou CT angiografie pľúc bola vylúčená možnosť sukcesívnej pľúcnej embolizácie. Pretrvával nález svedčiaci pre kardiálne zlyhávanie. Pre pretrvávajúce spánkových porúch dýchania a hypersomniu bol pacient v júni 2011 hospitalizovaný v spánkovom laboratóriu I. neurologickej kliniky LF UK a UN Bratislava za účelom diagnostického doriešenia prípadu. Pacient udával pocity sťaženého dýchania cez deň, bez tlaku na hrudníku, zvýšenú dennú spavosť. Podľa údajov okolia mal počas spánku apnoické pauzy a chrápanie. Objektívny neurologický nález u výrazne obézneho pacienta (BMI 38,5) bol bez neurotopickéj symptomatiky. Na krku a hornej časti trupu bola pozorovaná výrazná lipomatóza (obr. 1) s jazvami na krku a v supraklavikulárnej oblasti vľavo starého dáta po chirurgickom odstraňovaní tukových depozitov v minulosti.

Na základe klinického nálezu sme predpokladali syndróm spánkového apnoe/hypopnoe obštrukčného typu so sekundárnou hypersomniou, v rámci diferenciálnej diagnostiky sme uvažovali aj o možnosti hypersomnie inej etiológie (napr. pri hypotyreóze, hypoxickej encefalopatii atď.), ostatné možnosti sa nám zdali málo pravdepodobné.

V biochemickom odbere bola konštatovaná hyperurikémia a zvýšený marker kardiálneho zlyhávania NTproBNP 1 014 ng/l, tyreopatiu sme nepotvrdili. Lipidogram, ako aj hepatálne testy boli v norme. Neboli prítomné zmeny v krvnom obraze. Pri hemokoagulačnom vyšetrení bolo INR 2,04, pri chronickej antikoagulácii pacienta bola táto hodnota vyhovujúca.

S cieľom vylúčiť organické poškodenie CNS sme vyšetřili natívne EEG, kde bola prítomná základná aktivita v pásme alfa, frekvencie 8–10 Hz, amplitúdy do 40 uV, často striedaná úsekmi aktivity svedčiacей pre 1. štádium NREM spánku. Pacient bol indikovaný na celonočné polysomnografické vyšetřenie (prístroj Alice 5 – Respironics), kde sme podľa kritérií Rechtschaffena a Kalesa [13] hodnotili spánkovú architektúru, respiračné a kardiologické charakteristiky, ako aj EMG z dolných končatín počas spánku. Konštatovali sme rozpad cykлизácie spánkových štádií s časťými prebúdzacími reakciami (Arousal Index AI 36,7/hod) s výraznou poruchou spánkovej architektúry (obr. 2). V snímanom zázname bola prítomná významná redukcia REM spánku a hlbokých spánko-



Obr. 2. Polysomnografický záznam (PSG) pacienta 1.

Šípka upozorňuje na početné obštrukčné apnoické pauzy.

SpO<sub>2</sub> – saturácia kyslíka, HR – pulzová frekvencia, CA – centrálné apnoické pauzy, OA – obštrukčné apnoické pauzy, MA – zmiešané apnoické pauzy, HYPO – hypopnoe, stage – hypnogram, tonus – EMG svalstva brady, delta – zastúpenie delta aktivity v EEG, REM – zastúpenie REM spánku v EEG, arousal – prebudenia, spindle – spánkové vretienka, alfa – zastúpenie alfa aktivity v EEG, leg tonus – EMG so svalov DK (m. tibialis ant.), desat – desaturácie kyslíka, snore – snoring.

vých štádií NREM popri zvýšenom podiele plytkých spánkových štádií (1. a 2. štádia) NREM spánku (tab. 1). Počas sledovanej noci bolo zachytených 373 obštrukčných epizód s vysokým indexom respiračných zmien (RDI) 72,7/hod. Respiračné charakteristiky analyzovaného záznamu (tab. 2) poukazovali na syndróm spánkového apnoe/hypopnoe obštrukčného typu závažného stupňa. Polysomnografický záznam u pacienta na obr. 3 prezentuje časté apnoické pauzy obštrukčného typu.

Zvýšenú dennú spavosť sme kvantifikovali pomocou dotazníka Epworthskej škály spavosti [14]. Skóre 13 jednoznačne poukazovalo na zvýšenú dennú spavosť. S týmto nálezom korelovala skrátená priemerná latencia spánku 5:30 min, bez včasného nástupu REM spánku (SOREM – Sleep Onset REM) pri teste mnohopočetnej latencie spánku (Multiple Sleep Latency Test – MSLT) [15]. Tento výsledok potvrdil hypersomniu, ktorú sme hodnotili ako sekundárnu pri fragmentácii nočného spánku v dôsledku opakovaných prebudení pri vysokom arousal indexe.


U pacienta sme počas nasledujúcej noci realizovali tzv. titračnú polysomnografiu, kedy bol pacient napojený na prístroj

Tab.1. Respiračné charakteristiky spánku pacienta 1.

	Diagnostická noc	Titračná noc
obštrukčné apnoické pauzy	373	215
centrálné apnoické pauzy	2	1
index respiračných zmien (RDI)	72,7/hod	72,4/hod
Arousal Index (AI)	36,7/hod	30,7/hod

Tab. 2. Architektúra spánku pacienta 1.

	Diagnostická noc	Titračná noc
celková doba spánku	419 min	417 min
efektívnosť spánku	68,8 %	96,3 %
NREM1	52 %	32 %
NREM2	42,2 %	41,5 %
NREM3	2,6 %	5,3 %
NREM4	0 %	3,5 %
REM	3 %	17,7 %



Obr. 3. PSG záznam apnoických páuz pacienta 1.

Šípky upozorňujú na početné obštrukčné apnoické pauzy.

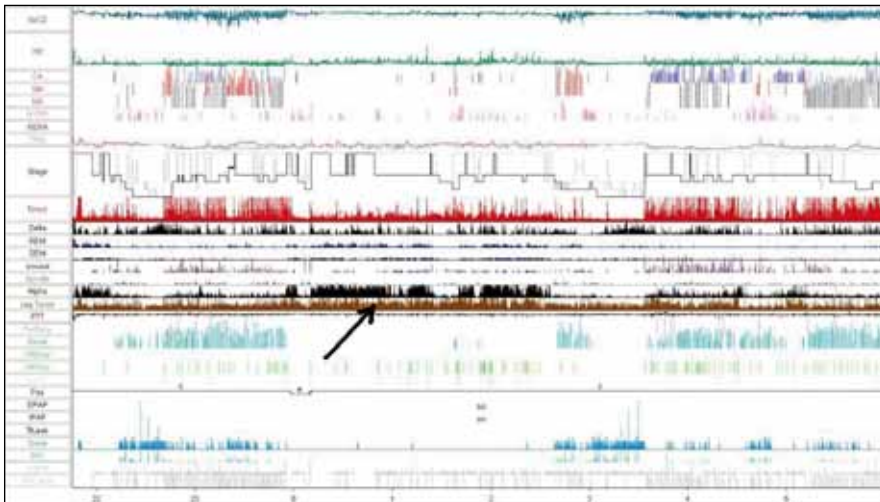
Legenda v obr. 2.

autoBiPAP (Bilevel Positive Airway Pressure). Počas noci bola realizovaná manuálna titrácia hodnôt inspiračného aj expiračného tlaku, avšak napriek inštruktáži a spolupráci sestry pacient toleroval prístroj len cca 2 hodiny a následne odmietol ďalšiu liečbu. Zvyšok sledovanej noci spal bez BiPAPu. Vzhľadom na túto nedostatočnú úspešnosť zahájenia liečby sme neočakávali výraznejšie zlepšenie respiračných parametrov, RDI sa neznížilo a bola pozorovaná len mierna redukcia počtu obštrukčných apnoických

páuz (tab. 1). Pri porovnaní architektúry spánku počas diagnostickej a titračnej noci sme však konštatovali skvalitnenie spánku počas druhej noci, a to zvýšenie podielu REM spánku a zvýšenie efektivity spánku so znížením počtu prebudení (zníženie Arousal Index, AI) (tab. 2). Vzhľadom na nezmenené respiračné parametre sme nemohli toto zlepšenie kvality spánku vysvetliť eventuálnym znížením RDI. Dalo by sa snád vysvetliť efektom „druhej noci“, keď si pacient zvykol na prostredie spánkového laboratória, even-

Tab. 3. Architektúra spánku pacienta 2.

	Diagnostická noc	Titračná noc
celková doba spánku	439,5 min	446 min
efektívnosť spánku	91,5 %	96,7 %
NREM1	52,9 %	19,3 %
NREM2	24,6 %	37,6 %
NREM3	9,7 %	10 %
NREM4	12,1 %	18,4 %
REM	0,8 %	14,8 %



Obr. 4. PSG záznam diagnostickej noci pacienta 2.

Šípka upozorňuje na periodické pohyby končatín.

Legenda v obr. 2.

tuálne išlo o intraindividuálne kolísanie zastúpenia jednotlivých spánkových štádií u daného pacienta. Pacient v nasledujúcich mesiacoch odmietol ďalší pokus o zahájenie liečby autoBiPAPom.

Vzhľadom na diagnostikovaný závažný syndróm obštrukčného spánkového apnoe sme pátrali po príčine recidivujúcich obštrukcií dýchacích ciest počas spánku. ORL vyšetrenie nepreukázalo prekážku v horných dýchacích cestách. CT hrudníka a CT pulmoangiografia nepotvrdila pľúcnu embolizáciu, bola prítomná výrazná kardiomegália s kardiálnou insuficienciou, bez zmien v pľúcnom parenchýme. Vzhľadom na klinický nález tukových depozít v oblasti krku sme doplnili CT vyšetrenie zamerané na túto oblasť, kde sa zobrazila lipomatóza mäkkých častí krku, ako aj zachytenej časti hrudníka. Po prehodnotení anamnézy, klinického obrazu pacienta vrátane jeho habitu (obezita, hrubý krátky krk) a výsledkov PSG sme CT nález lipomatózy krku hodnotili ako rozhodujúci akcentujúci faktor ob-

štrukčného spánkového apnoe. Na patofyziológii obštrukčného spánkového apnoe sa podieľa recidivujúci kolaps stien faryngu na vrchole inšpiria spôsobený hypotóniou svalstva faryngu, pričom obštrukcii lúmenu dýchacích ciest napomáhajú prípadné anatomicke abnormality zužujúce lúmen horných dýchacích ciest, ako napr. hypertrofické tonzily, koreň jazyka, či predĺžená uvula [16,17], v našom prípade CT vyšetrením potvrdené tukové depozity v oblasti krku.

Pacient naďalej ostáva v dispenzári spánkového laboratória I. neurologickej kliniky LF UK a UN v Bratislave a v sledovaní ambulancie pre poruchy dýchania počas spánku. Jeho stav je stabilizovaný, užíva bronchodilatanciá, stimulanciá dychového centra a centrálnu psychostimulanciá.

### Kazuistika 2

Ide o 50-ročného pacienta s 8-ročnou anamnézou morbus Madelung. V decem-

bri 2007 podstúpil chirurgické odstránenie tukových depozitov v hornej časti trupu s prechodným efektom. Pacient bol prvýkrát vyšetrený v ambulancii pre poruchy dýchania počas spánku UN Bratislava vo februári 2011, kedy udával nadmernú dennú spavosť, chrápanie počas spánku, opakovane mal „mikrospánok“. Iné ochorenia neudával, liečbu neužíval žiadnu. Pacient ambulantne podstúpil celonočné skrínigové pulzoximetrické vyšetrenie, kde sa potvrdili početné desaturácie počas spánku. Pacient bol prijatý do spánkového laboratória I. neurologickej kliniky LF UK a UN Bratislava za účelom diagnostického doriešenia hypersomnie a desaturácií počas spánku. Pri objektívnom neurologickom vyšetrení bola zjavná excesívna denná spavosť, pacient zaspával už v čakárni, nebol prítomný neurologický deficit. Pri všeobecnom fyzikálnom vyšetrení pacienta s hyperstenickým habitom (BMI 27,6) bol výrazne širší a krátky krk, s podkožnými depozitmi tuku supraklavikulárne a aj v oblasti cervikálnej chrbtice s jazvou po predchádzajúcom chirurgickom zákroku.

U pacienta sme realizovali natívne EEG vyšetrenie so známami výrazného kolísania vigility a prítomnými EEG charakteristikami 1.–2. štádia NREM spánku. Následné celonočné polysomnografické vyšetrenie (prístroj Alice 5 – Respirationics) počas diagnostickej noci poukázalo na porušenie spánkovú architektúru s početnými prebudeniami s arousal indexom (AI) 34,6/hod. Boli zaznamenané početné centrálné (128 epizód/noc), obštrukčné (53 epizód/noc) a zmiešané apnoické pauzy (124 epizód/noc), RDI 56,8/hod (tab. 3). Navyše EMG zvedy počas polysomnografie z m. tibialis anterior zachytili početné pohyby dolných končatín spĺňajúce charakteristiky periodických pohybov končatín, ktoré neboli viazané na respiračné udalosti počas spánku ani na arousaly (obr. 4), hodnota PLM indexu (Periodic Leg Movement index) bola 18,3/hod. Tento nález sme spolu so zvýšenou dennou spavosťou hodnotili ako syndróm periodických pohybov končatín.

Nasledujúci deň pacient absolvoval test mnohopočetnej latencie spánku. Priemerná latencia spánku bola výrazne skrátená na hodnotu 3:52 min, bez prítomnosti SOREM. Tým sa vylúčila narkolepsia ako príčina hypersomnie. Zvýšené skóre Epworthskej škály spavosti na hodnotu 11

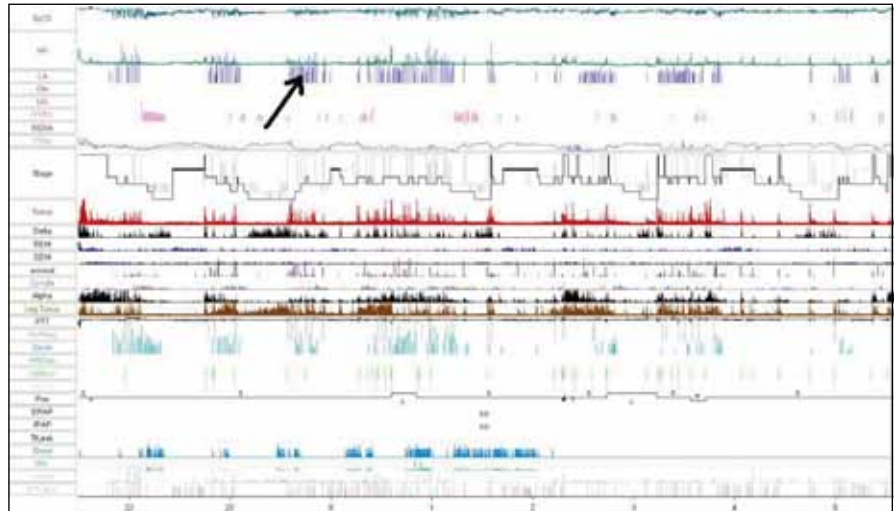
tiež podporilo údaj o excesívnej dennej spavosti, ktorú sme hodnotili ako sekundárnu hypersomniu pri fragmentácii nočného spánku.

Počas nasledujúcej noci bola realizovaná titračná polysomnografia, kedy pacient spal s naloženým autoBiPAPom. Po zhodnotení hypnogramu sme mohli konštatovať zlepšenie spánkovej architektúry so zvýšením efektivity spánku, znížením podielu plytkých spánkových štádií a zvýšením podielu delta spánku a REM fázy spánku (tab. 3). Počas titrácie inspiračných a expiračných hodnôt tlaku došlo ku vymiznutiu obštrukčných apnoických páuz, avšak bol pozorovaný výrazný nárast počtu centrálnych apnoických páuz (tab. 4, obr. 5). Centrálné apnoické pauzy nemali charakter Cheyne-Stokesovha dýchania, išlo o klasické centrálné apnoe bez dýchacieho úsilia počas apnoickej pauzy, sprevádzané hyposaturáciou. Tento nález sme klasifikovali ako syndróm spánkového apnoe/hypopnoe komplexného typu stredne závažného až závažného stupňa. Ide o situáciu, keď je u pacienta v prvej fáze diagnostikovaný obštrukčný, resp. zmiešaný apnoický syndróm, avšak indikovaná liečba CPAP (Continuous Positive Airway Pressure) alebo BiPAP vedie ku neželanému nárastu počtu centrálnych apnoických páuz. Príčina tohto nálezu môže byť v nesprávnej titracii inspiračných a expiračných tlakov, resp. môže byť nejasná. Riešením je liečba prístrojom autoSV, ktorý aktuálne mení inspiračný a expiračný tlak podľa dýchania pacienta. Pacientovi bol takýto prístroj následne indikovaný, ambulantne bol odsledovaný, liečbu toleruje dobre a došlo ku zníženiu počtu centrálnych apnoických páuz počas spánku. Navyše bol nastavený na liečbu dopamínovým agonistom (pramipexol) pre syndróm periodických pohybov končatín a došlo ku zlepšeniu aj tohto nálezu. Pacient je naďalej v dispenzári spánkového laboratória I. neurologickej kliniky LF UK a UNB a ambulancie pre poruchy dýchania počas spánku.

U referovaného pacienta bol diagnostikovaný komplexný typ spánkového apnoe. Predpokladáme, že nadmerné tukové depozity v oblasti krku a trupu v rámci morbus Madelung akcentujú mechanickú zložku obštrukčného spánkového apnoe zúžovaním lúmenu horných dýchacích ciest. Nami ordinovaná podporná ventilačná

Tab. 4. Respiračné charakteristiky spánku pacienta 2.

	Diagnostická noc	Titračná noc
obštrukčné apnoické pauzy	53	0
centrálné apnoické pauzy	128	219
index respiračných zmien (RDI)	56,8/hod	40,5/hod
Arousal Index (AI)	34,6/hod	13,9/hod



Obr. 5. PSG záznam terapeutického spánku (spánok s BiPAPom) pacienta 2.

Šípka upozorňuje na zvýšenie počtu centrálnych apnoických páuz.

Legenda v obr. 2.

Tab. 5. Rozdelenie porúch dýchania viazaných na spánok (ICSD-2, 2005).

### 1. Centrálny apnoický syndróm

#### 1.1. Primárne idiopatické centrálné apnoe

1.2. Centrálné spánkové apnoe pri Cheyne-Stokesovom dýchaní (periodické dýchanie, Cheyne-Stokesovo dýchanie)

1.3. Centrálné spánkové apnoe pri periodickom dýchaní vo vysokej nadmorskej výške

1.4. Centrálné spánkové apnoe sekundárne pri iných ochoreniach

1.5. Centrálné spánkové apnoe pri užívaní drog/liekov

1.6. Primárne spánkové apnoe novorodencov a dojčiat

### 2. Obštrukčný apnoický syndróm

2.1. Obštrukčný apnoický syndróm dospelých

2.2. Obštrukčný apnoický syndróm novorodencov a dojčiat

### 3. Syndróm hypoventilácie/hypoxie asociovaný so spánkom

3.1. Idiopatická neobštrukčná alveolárna hypoventilácia viazaná na spánok

3.2. Kongenitálna centrálna alveolárna hypoventilácia

### 4. Syndróm hypoventilácie/hypoxie viazanej na spánok pri iných ochoreniach

4.1. Hypoventilácia/hypoxia asociovaná so spánkom pri iných ochoreniach pľúcneho parenchýmu alebo pľúcnych ciev

4.2. Hypoventilácia/hypoxia asociovaná so spánkom pri obštrukcii dolných dýchacích ciest

4.3. Hypoventilácia/hypoxia asociovaná so spánkom pri neuromuskulárnych ochoreniach a pri chorobách hrudnej steny

### 5. Iné poruchy dýchania asociované so spánkom

5.1. Spánkové apnoe/porucha dýchania asociovaná so spánkom, nešpecifikovaná

liečba u daného pacienta viedla ku zlepšeniu respiračných parametrov v spánku.

### Diskusia

Spánkové poruchy dýchania predstavujú definovanú skupinu klinických jednotiek, u ktorých dochádza ku závažným zmenám respirácie počas spánku. Posledná platná klasifikácia porúch spánku (ICSD-2005) [18] rozlišuje päť základných skupín porúch spánku viazaných na spánok (tab. 5). Dôležitým aspektom spánkových porúch dýchania sú opakované prebúdzaacie reakcie navodené recidivujúcim apnoe s asfyxiou. Vedú ku fragmentácii spánku a chronickej spánkovej deprivácii s následnou dennou hypersomniou. Navyše opakovanou stimuláciou sympatikového nervového systému sú apnoické pauzy významným rizikovým faktorom arteriálnej hypertenzie a kardiovaskulárnych ochorení [19].

Autori chceli prezentovanými kazuistikami upozorniť na menej známu možnosť liečby pacientov s morbus Madelung. U predisponovaných pacientov (obezita, anatomicky krátky krk) môže rozsiahla lipomatóza v oblasti horných dýchacích ciest významne zhoršovať anatomické pomery faryngu a prispievať ku rozvoju závažného apnoického syndrómu. Kauzálna terapia morbus Madelung nie je možná. Chirurgické odstraňovanie tukových depozít v oblasti krku a hornej časti trupu

vedie len ku prechodnému zlepšeniu dýchania a komfortu pacienta. Ďalšou významnou liečebnou možnosťou, na ktorú chceli autori upozorniť, je úprava nočného dýchania pomocou neinvazívnej ventilačnej liečby s nazálnymi podpornými pretlakovými prístrojmi (CPAP, BiPAP). Pri tejto liečbe dochádza ku redukcii počtu apnoických páuz a desaturácií, čo môže viesť aj ku zníženiu kardiovaskulárneho rizika spánkového apnoického syndrómu. Navyše skvalitnenie spánku a odstránenie jeho fragmentácie vedie k nižšej dennej spavosti pacientov. Kombinácia oboch liečebných metód (chirurgické zákroky a neinvazívna ventilačná terapia počas spánku) môže zlepšiť kvalitu života pacientov s morbus Madelung.

### Literatúra

1. Brodie BC. Clinical lectures on surgery, delivered at St. George's hospital. Philadelphia: Lea and Blanchard 1846.
2. Boozan JA, Maves MD, Schuller DE. Surgical management of massive benign symmetric lipomatosis. Laryngoscope 1992; 102(1): 94–99.
3. Biási D, Caramaschi P, Scarletto A, Baracchino F, Botto M, Pacor ML et al. Symmetric multiple lipomatosis with Charcot's joint and neuropathic ulcer. Description of a clinical case. Minerva Med 1993; 84(3): 135–139.
4. Chan ES, Ahuja AT, King AD, Lau WY. Head and neck cancers associated with Madelung's disease. Ann Surg Oncol 1999; 6(4): 395–397.
5. Nielsen S, Levine J, Clay R. Adipose tissue metabolism in benign symmetric lipomatosis. J Clin Endocrinol Metab 2001; 86(6): 717–720.
6. Novotná I. Epilepsie a metabolický syndróm X. Neurologia pre prax 2011; 12(3): 185–186.

7. Hržičová J, Jančo S, Kollár B, Ondráš F, Turčáni P. Dercumova choroba (lipomatosis dolorosa) – zriedkavo diagnostikované ochorenie: kazuistika. Cesk Slov Neurol N 2007; 70/103(6): 707–709.

8. Gámez J, Playán A, Andreu AL, Bruno C, Navarro C, Cervera C, Arbós MA et al. Familial multiple symmetric lipomatosis associated with the A8344G mutation of mitochondrial DNA. Neurology 1998; 51(1): 258–260.

9. Dercum FX. Three cases of hitherto unclassified affliction resembling in its grosser aspects of obesity, but associated with special nervous system – Adiposis dolorosa. Am J Med Sci 1892; 104(6): 521–535.

10. Camperon R, Mankin H, Louis DN, Hirano M, Maccolin M. Familial occurrence of adiposis dolorosa. J Am Acad Dermatol 2001; 44(1): 132–136.

11. Worthan NC, Tomlison IP. Decrum's disease. Skinmed 2005; 4(3): 157–162.

12. Chuang Ch, Cheng Z, Chang P, Lin Ch. Madelung's disease, case report. J Chin Med Assoc 2004; 67(11): 591–594.

13. Rechtschaffen A, Kales A. Manual of standardized terminology, techniques and scoring system for sleep stages of human subjects. Washington: NIH Publication 204, 1968: 2–11.

14. Johns MW. A new method for measuring daytime sleepiness: The Epworth sleepiness scale. Sleep 1991; 14(6): 540–545.

15. Cascardon MA, Dement WC. The multiple sleep latency test: what does measure? Sleep 1982; 5 (Suppl 2): 67–72.

16. Mucska I. Diagnostika a liečba spánkových porúch dýchania. Neurologia 2011; 6(1): 19–23.

17. Nevšímalová S, Šonka K et al. Poruchy spánku a bdění. 2nd ed. Praha: Galén 2007.

18. The International Classification of Sleep Disorders. 2nd ed. Westchester: American Academy of Sleep Medicine 2005.

19. Martin JM, Agusti A, Villar I, Forner M, Nieto D, Carrizo SJ et al. Association between treated and untreated obstructive sleep apnea and risk of hypertension. JAMA 2012; 307(20): 2169–2176.

Sekce pro diagnostiku a léčbu bolestí hlavy při ČNS  
Společnost pro studium a léčbu bolesti

[www.ta-service.cz/bolest2013](http://www.ta-service.cz/bolest2013)

pořádají

## VII. sympozium o léčbě bolesti s mezinárodní účastí

10. - 11. května 2013

Kongresové centrum hotelu Voroněž I v Brně

### Hlavní témata

1. Chronická migréna
2. Centrální neuropatická bolest (bolest po poranění míchy, po cévních mozkových příhodách)
3. Periferní neuropatická bolest
4. Chronická poúrazová bolest
5. Chronická pooperační bolest
6. Kazuistiky a originální sdělení
7. Varia



Registrační on-line formulář k aktivní i pasivní účasti včetně informací o platbách a ubytování naleznete na webových stránkách [www.ta-service.cz/bolest2013](http://www.ta-service.cz/bolest2013).

### Organizační sekretariát

TA-SERVICE s.r.o., Hlinky 48, 603 00 Brno  
Tel./fax +420 543 211 134

Kontakt: Ing. Hana Bezděková, Mgr. Ivana Tarabová

Email: [bezdekova@ta-service.cz](mailto:bezdekova@ta-service.cz), [conference@ta-service.cz](mailto:conference@ta-service.cz)