

Tortikolis při Griselově syndromu – kazuistiky

Torticollis at Grisel's Syndrome – Case Reports

Souhrn

Rotační atlantoaxiální nestabilita, jejímž následkem může být tortikolis, etiologicky vzniká z rozdílných příčin. Jednou z možností vzniku rotační atlantoaxiální nestability je Griselův syndrom. Jedná se o vzácnou komplikaci, jež se projevuje křečovitým stahem krčního svalstva s omezením hybnosti krku a hlavy. Vzniká po chirurgických výkonech vyžadujících specifickou polohu hlavy s hyperextenzí, nebo hyperextenzí s rotací, případně v souvislosti s bakteriální infekcí krčních prostor. Zvýšený výskyt u mladistvých je vysvětlován zvýšeným prokrvením atlantoaxiálního prostoru a zvýšenou vazivovou laxitou kloubních pouzder a delšími alárními vazy u dětí, při známé horizontální orientaci zygapofyzeálních kloubů mezi prvním a druhým krčním obratlem. Prezentovaná kazuistická sdělení popisují vznik Griselova syndromu v pooperačním období u dvou nemocných v dětském věku. Autoři upozorňují na důležitost včasné diagnózy, důraz kladou na mezioborovou spolupráci. Pozdní diagnóza může vést k vážným následkům kořenového deficitu, myelopatie, kosmetické deformity krční páteře.

Abstract

Rotational atlantoaxial instability may lead to torticollis and has diverse aetiology. Grisel's syndrome is one of the potential causes of rotational atlantoaxial instability. Grisel's syndrome is a rare condition that manifests itself with spastic contraction of the neck muscles that limits movement of the head and neck. It may occur following a surgery, especially otorhinolaryngological, requiring a specific head position with hyperextension or hyperextension with rotation, or in connection with bacterial infections of the cervical area. Increased incidence in adolescence is explained by increased perfusion of the atlantoaxial space and increased ligamentous laxity of the joint capsules and allar ligament length in children with known horizontal orientation of zygapophyzeal joints between the first and the second cervical vertebrae. The presented case reports describe post-surgical development of Grisel's syndrome in two paediatric patients. The authors highlight the importance of early diagnosis, emphasising interdisciplinary cooperation. Late diagnosis can cause serious complications including root deficits, myelopathy or cosmetic deformity of the cervical spine.

Autoři deklarují, že v souvislosti s předmětem studie nemají žádné komerční zájmy. The authors declare they have no potential conflicts of interest concerning drugs, products, or services used in the study.

Redakční rada potvrzuje, že rukopis práce splnil ICMJE kritéria pro publikace zasílané do biomedicínských časopisů.

The Editorial Board declares that the manuscript met the ICMJE "uniform requirements" for biomedical papers.

**T. Rybníkář¹, V. Málek²,
P. Čelakovský¹, V. Chrobok¹,
J. Mejzlík³, D. Kalfeřt¹,
J. Dědková⁴, E. Popper⁵**

¹ Klinika otorinolaryngologie a chirurgie hlavy a krku
LF UK a FN Hradec Králové

² Neurochirurgická klinika
LF UK a FN Hradec Králové

³ Klinika otorinolaryngologie a chirurgie hlavy a krku FZS UP a Pardubická krajská nemocnice, a.s.

⁴ Radiologická klinika
LF UK a FN Hradec Králové

⁵ Rehabilitační klinika
LF UK a FN Hradec Králové



MUDr. Tomáš Rybníkář
Klinika otorinolaryngologie
a chirurgie hlavy a krku
LF UK a FN
Sokolská 581
500 05 Hradec Králové
e-mail: rybnitom@fnhk.cz

Přijato k recenzi: 15. 6. 2012

Přijato do tisku: 13. 9. 2012

Klíčová slova

Griselův syndrom – atlantoaxiální nestabilita – tortikolis

Key words

Grisel's syndrome – rotational atlantoaxial instability – torticollis

Úvod

Abnormální držení hlavy, tzv. tortikolis, je nespecifický příznak, který může mít různorodé příčiny. Nezřídka se jedná o první příznak závažného onemocnění, jež může být i život ohrožující, zejména u dětí. Nejčastěji se vyskytuje ve věku 5–12 let, přičemž neexistují rozdíly v četnosti podle pohlaví [1].

Mezi možné příčiny tortikolis patří také atlantoaxiální rotační nestabilita. Vzniká uvolněním kloubních pouzder a kloubních vazů mezi C1–C2 při horizontální orientaci kloubních plošek C1–C2 v tomto segmentu páteře. Horizontální postavení kloubů C1–C2 zajišťuje největší část rotace hlavy 46 stupňů ze 144. Mezi C0–C1 24 stupňů, mezi C2 až Th1 je 74 stupňů [2].

V dětském věku je laxita vazů a pouzder větší, proto je vznik atlantoaxiální nestability častější v dětském věku, u dospělých spíše výjimečný. Etiologie může být traumatická, vzniklá působením rotačních sil při úrazu, nebo infekční, způsobená zánětlivým onemocněním měkkých tkání v okolí cervikokraniálního přechodu s iritací svalů a nervů kolem páteře s následkem dislokace páteřních struktur

C1–C2 s rotací. Dále může vzniknout po operacích s dlouhodobou nucenou polohou hlavy, při vrozených onemocněních cervikokraniálního přechodu (Chiari malformace, Klippel-Feilův syndrom), v kojeneckém věku v rámci polohového syndromu, při vrozených poruchách vazivové tkáně, u dětí s Marfanovým a Downovým syndromem [3,4]. Etiologie může být také idiopatická, obvykle minimální úraz dítěte během hry, který není včas poznán. Rotační atlantoaxiální nestabilita s následnou tortikolis vzniklá při operacích s nucenou polohou hlavy nebo zánětlivým onemocněním měkkých tkání v cervikokraniálním přechodu je v literatuře známa jako Griselův syndrom.

Deichmueller uvádí podle svých zkušeností jako nejfrekventovanější příčinu Griselova syndromu (67 % případů) chirurgický výkon [5].

Jedná se o vzácné onemocnění popsané poprvé v roce 1830 sirem Charlesem Bellem u pacienta se syfilitickým vředem hltanu, který následně zemřel na následky komprese míchy. Syndrom nese název francouzského otolaryngologa Grisele, jenž v roce 1930 referoval o vzniku tortikolis u dvou pacientů se zánětlivým onemocněním v oblasti hltanu [6].

Autoři popisují Griselův syndrom vzniklý v pooperačním období u dvou dětských pacientů. Průběhu a etiologii onemocnění se věnujeme v následujících kazuistikách.

Kazuistika 1

U čtyřletého chlapce byla provedena antromastoidektomie vlevo pro akutní mastoiditidu. Peroperačně byla potvrzena diagnóza hnisavé mastoiditidy se subperiostálním abscesem, popsán rozsah postižení sklepků zasahující od zygomatického recesu až k hrotu mastoidu a současně pachymeningitida v oblasti střední lební jámy.

Léčen byl Lendacinem parenterálně 9 dnů, dále do 16. dne užíval perorálně Zinnat.

Již první pooperační den byla pozorována tortikolis doprava, pacient byl afebrilní, bez bolesti či jiných subjektivních obtíží. Ultrazvukové vyšetření krku vyloučilo zánětlivou krční komplikaci. Vzhledem k trvající tortikolis bylo provedeno čtvrtý pooperační den neurologické vyšetření s doporučením rehabilitační péče. Chlapec byl propuštěn do domácího léčení desátý pooperační den se stacionárním

nálezem tortikolis vpravo, přetrvávalo asymetrické držení hlavy a cefalea vyžadující denně analgetika. Prostý snímek krční páteře neodhalil významnější patologii.

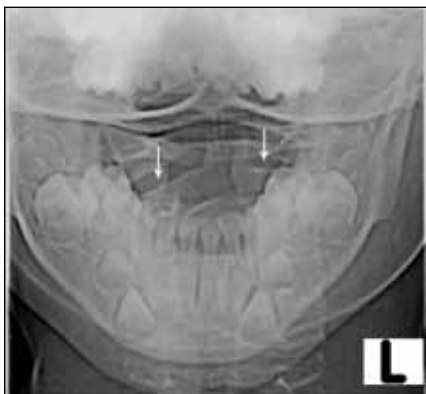Po šesti týdnech od operace spádový pediatr doporučuje kontrolní rehabilitační vyšetření, při kterém byla diagnostikována těžká tortikolis vpravo s petrifikovanými segmentárními dysfunkcemi a epidurální cefaleou.

Nemocný byl hospitalizován na neurologické klinice FN Hradec Králové a ORL konziliárním vyšetřením byla vyloučena jiná otogenní komplikace. Transorální RTG snímek krční páteře (obr. 1), počítačová tomografie (CT) a magnetická rezonance (MR) krční páteře diagnostikovaly dislokaci dentu proti ose páteře s rotací doprava (obr. 2). Vzhledem k tomuto nálezu probíhala další léčba na neurochirurgické klinice. Byla indikována trakce Glissonovou kličkou se závažím čítajícím desetinu hmotnosti pacienta při podávání léků snižujících tonus svalstva, která byla po pěti dnech po repozici subluxace nahrazena fixací pevným korzetem (čelo, brada, hrudník). Po dalším týdnu léčby kontrolní CT krku prokázalo úpravu subluxačního postavení a chlapec byl s normálním nálezem propuštěn do domácího ošetřování.

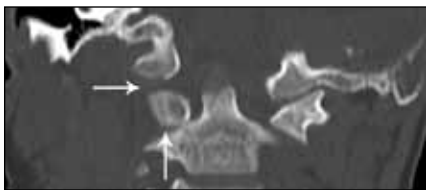
Po jednom měsíci domácí péče byl sejmuto pevný korzet a započata Vojtova reflexní terapie. Za pět měsíců od operačního výkonu je chlapec bez výraznějších subjektivních obtíží a držení hlavy je symetrické.

Kazuistika 2

Jedenáctiletý chlapec prodělal na ORL klinice totální tyreoidektomii pro nodózní strumu. Vlastní operační výkon nebyl provázen vznikem peroperačních komplikací. Po operaci bezprostředně vznikla dušnost s laryngeálním kašlem vyžadující podání kortikoidů parenterálně. Pro přetrvávající laryngální kašel se stridorem byl následující den nasazen Augmentin parenterálně. Stav byl ve shodě s provedeným pediatrickým vyšetřením uzavřen jako akutní laryngotracheitida. Od třetího pooperačního dne došlo k postupnému rozvoji pravostanné tortikolis, která byla provázena subfebriliemi. Celý krk byl měkký a volně prohmatný, bez zjevného zarudnutí kůže. Laboratorní vyšetření potvrdila elevaci závažných markerů (leukocytóza, hodnota CRP 224), proto bylo pokračováno v pa-



Obr. 1. Kazuistika 1: rtg transorální snímek krční páteře. Asymetrické postavení C1/C2 (šipky).



Obr. 2. Kazuistika 1: CT baze lební a C1/C2, koronární rekonstrukce. Subluxační postavení a asymetrická kloubní štěrbina C1/C2 (svislá šipka) a C1/baze lební (vodorovná šipka).

renerální antibiotické léčbě Augmentinem. Pro přetrvávající tortikolis bylo sedmý pooperační den indikováno rehabilitační vyšetření. Nález zněl cervikogenní pohybová dysfunkce při blokáдах v krčním a hrudním úseku páteře, nereagující na manuální mobilizační terapii.

Pro torpidnost nálezu při elevaci CRP byla provedena MR krku s kontrastem. Vyšetření potvrdilo ohraničený zánětlivý infiltrát v retrofaryngeálním prostoru naléhající na přední stranu prvního krčního obratle, který byl obdán pyogenní membránou. Navíc byly popsány drobné vícečetné hypodenzity v místě lůžka původní štítné žlázy, které byly hodnoceny jako suspektní zánětlivé pooperační změny (obr. 3, 4). Vzhledem k nálezu byla devátý pooperační den indikována revizní operace, při které nebylo prokázáno abscesové ložisko retrofaryngeálně, ani v oblasti původní štítné žlázy. Současně bylo pokračováno v antibiotické léčbě kombinací Augmentinu a Metronidazolu. V dalším průběhu hospitalizace došlo k postupnému ústupu klinických příznaků i poklesu zánětlivých markerů. Hladiny vápníku v séru byly pooperačně v normě. Chlapec byl propuštěn do domácího léčení tři týdny po operaci již bez známek tortikolis. Rehabilitační péče byla ukončena měsíc po propuštění, kdy došlo k úplné normalizaci hybnosti krku.

Diskuze

Griselův syndrom je vzácná pooperační komplikace, jež vzniká především při výkonech vyžadujících specifickou polohu hlavy s hyperextenzí (např. adenoidektomie, tonzilektomie), nebo hyperextenzí s rotací (např. chirurgie spánkové kosti). Jinou příčinou jsou infekce dýchacích a polykacích cest (tonzilitida, faryngitida, laryngitida), při nichž dochází k iritaci krčních svalů, nervů a vertebrogenních struktur probíhající bakteriální infekcí. Zvýšený výskyt u mladistvých je pravděpodobně dán zvýšeným prokrvením atlantoaxiálního prostoru a zvýšenou vazivovou laxitou kloubních pouzder a delšími alárními vazy u dětí spolu s horizontálním postavením kloubů C1–C2. [5]. V klinickém obrazu Griselova syndromu dominuje bolest v oblasti záhlaví, cefalea, snížená pohyblivost krční páteře, citlivost spinálního výběžku axisu a iritace kořene C2 (porce C2 běží v pouzdře atlantoaxiálního kloubu). Velmi často vzniká akutní bolestivá torti-

kolis s tzv. kohoutím držením hlavy (cock robin head position), kdy postižený stáčí hlavu vzhůru a uklání proti směru rotace atlasu. Při déletrvajícím rotačním nestabilitě vzniká fixovaná tortikolis, při níž jsou takřka znemožněny pohyby hlavou, hlavně rotace. Bolí hlavně svalové spazmy na krku, může vzniknout až okcipitální neuralgie z iritace C2 nervu.

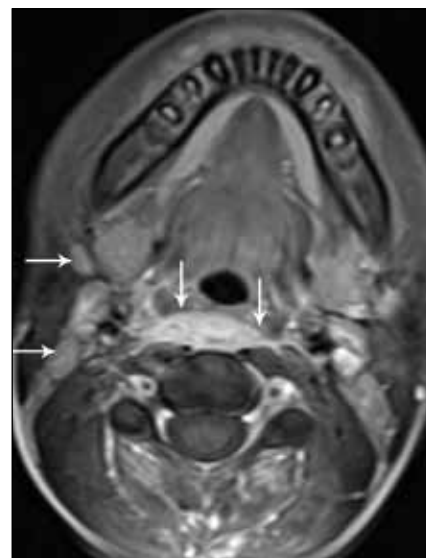Na Griselův syndrom pomýšlíme, pokud obtíže vznikají v průběhu několika dnů po chirurgickém výkonu vyžadujícím vynucenou polohu hlavy, nebo po infekci v horních dýchacích a polykacích cestách. Laboratorní vyšetření může vykazovat elevaci zánětlivých markerů (CRP, leukocytóza, FW). Základem diagnostiky při podezření na rotační nestabilitu C1–C2 je transorální snímek, na kterém je vidět asymetrické postavení dentu C2 mezi laterálními masami atlasu, event. i asymetrie kloubů C1–C2. CT je vyšetřením volby, zobrazí přesně kontury skeletu a rozsah posunu kloubů C1–C2. Vyšetření MR nemá v těchto případech tak velkou výpovědní hodnotu, přesně ale zobrazí míchu a měkké tkáně okolo cervikokraniálního přechodu s eventuálními zánětlivými ložisky.

Nejběžnějším dělením stupně závažnosti rotační atlantoaxiální nestability, a tím i Griselova syndromu je klasifikace dle Fieldinga a Hawkinse [7], která dělí atlantoaxiální subluxaci podle stupně posunu atlasu vůči čepovci na čtyři typy (tab. 1).

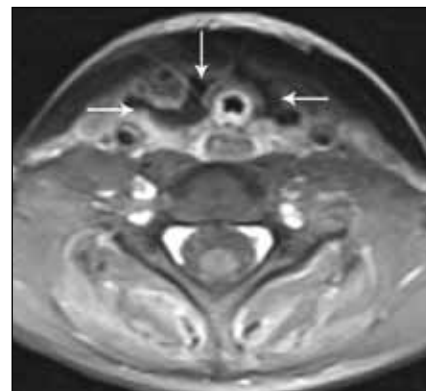
Neurologické komplikace nebývají obvyklé, nicméně vznikají až u 15 % nemocných [8,9].

Většina příznaků je nespecifická, což může vést ke zpoždění v diagnostice. Diferenciální diagnostika a léčba vyžadují mezioborovou spolupráci neurochirurga, neurologa a rehabilitačního lékaře s otolaryngologem.

Léčba Griselova syndromu závisí na stupni subluxace C1 a C2 a trvání pří-



Obr. 3. Kazuistika 2: MR krku, axiální rovina, T1 po aplikaci kontrastní látky. Zánětlivý infiltrát retrofaryngeálně v úrovni C3 (svislé šipky), oboustranně reaktivně zvětšené lymfatické uzliny (vodorovné šipky).



Obr. 4. Kazuistika 2: MR krku, axiální rovina, T1 po aplikaci kontrastní látky. Stav po tyreoidektomii, oboustranně ohraničené tekutinové kolekce v lůžku štítné žlázy (šipky).

znaků. Rotační nestability menšího rozsahu mohou být léčeny analgetiky, myorelaxancii a imobilizací horní krční páteře

Tab. 1. Klasifikace atlantoaxiální subluxace podle Fieldinga a Hawkinse.

Typ I	rotační subluxace s normálním rozsahem pohybu mezi atlasem a osou páteře bez dislokace atlasu. Je nejběžnějším typem u dětí pravděpodobně způsobený svalovou kontrakturou bez atlantoaxiální subluxace.
Typ II	přední posunutí atlasu o 3–5 mm.
Typ III	přední posunutí atlasu o více než 5 mm.
Typ IV	zadní subluxace atlasu. Jedná se o vzácný nález.

ortézou. Nutností je sanace eventuálního zánětlivého ložiska. Po odeznění akutních bolestí by pak měla následovat šetrná rehabilitace s odstupem minimálně dvou týdnů. Těžší rotační nestability vyžadují klid na lůžku s krční trakcí a repozicí, která musí být velmi šetrná. U starších dislokací je nutná déletrvajících trakce, mnohdy i s využitím anestezie a relaxace. V případě repozice je pak nutné doléčení pomocí ortézy na šest až osm týdnů. Poté by měla následovat šetrná rehabilitace. Pokud konzervativní léčba selže a tortikolis přetrvává, může být indikována i léčba chirurgická [10]. Při selhání zevní fixace páteře, při nemožnosti reponovat, nebo při jasné reziduální nestabilitě je indikace k chirurgickému výkonu i u dětských pacientů. Cílem operace je pak dosáhnout stabilní atlantoaxiální spondylodézu a vyloučit možnost redislukace. Po těchto operacích je trvalé snížení pohyblivosti hlavy, hlavně rotací.

Výsledek léčby je přímo úměrný časnosti diagnózy. Pozdní zahájení adekvátní terapie může vést ke vzniku kořenového deficitu nebo trvalých deformit krční páteře [8].

U našeho prvního nemocného vznikl Griselův syndrom atlantoaxiální sublúxací po provedené antromastoidektomii s vazbou na polohu hlavy v dlouhodobé rotaci

při operaci. Nelze vyloučit i podíl zánětlivého ložiska v oblasti hrotu mastoidu. Vynucená poloha hlavy během operace mohla potencovat změny navozené zánětem, pro který byl operován.

Onemocnění nebylo včas rozpoznáno a vyžádalo si dlouhodobou léčbu. Ke stanovení správné diagnózy a zahájení adekvátní terapie vedlo CT vyšetření krční páteře a především mezioborová spolupráce.

U tohoto nemocného odpovídá rozsah rotační nestability C1 až C2 I. stupni podle klasifikace dle Fieldinga a Hawkinse – viz CT snímky [11].

U druhého nemocného vznikla tortikolis a následně Griselův syndrom v důsledku zánětlivé pooperační komplikace s kontrakturou krčních svalů při infiltrátu naléhajícím na přední oblouk prvního krčního obrátle. Rovněž u tohoto nemocného odpovídá rozsah rotační nestability C1 až C2 I. stupni podle klasifikace Fieldinga a Hawkinse. Onemocnění bylo diagnostikováno časně, po zahájení antibiotické léčby a rehabilitaci došlo k rychlému ústupu klinických obtíží.

Závěr

Griselův syndrom je vzácná komplikace. Otolaryngolog se s ním může setkat především po chirurgických výkonech vyžadujících vynucenou polohu hlavy, pří-

padně v souvislosti se záněty polykacích a dýchacích cest. Časná diagnostika vyžaduje mezioborovou spolupráci a je nezbytná pro úspěšný výsledek léčby.

Literatura

1. Doshi J, Anari S, Zammit-Maempel I, Paleri V. Grisel syndrome: a delayed presentation in an asymptomatic patient. *J Laryngol Otol* 2007; 121(8): 800–802.
2. Lohner J. Zlomeniny chrčtice. Bratislava: [s.n.] 2000.
3. Herzka A, Sponseller PD, Pyeritz RE. Atlantoaxial rotatory subluxation in patients with Marfan syndrome. A report of three cases. *Spine* 2000; 25(4): 524–526.
4. Martínez-Lage JF, Morales T, Fernández Cornejo V. Inflammatory C2–3 subluxation: a Grisel's syndrome variant. *Arch Dis Child* 2003; 88(7): 628–629.
5. Deichmueller CM, Welkoborsky HJ. Grisel's syndrome – a rare complication following “small” operations and infections in the ENT region. *Eur Arch Otorhinolaryngol* 2010; 267(9): 1467–1473.
6. Grisel P. Enucleation de l'atlas et torticollis nasopharyngien. *Presse Med* 1930; 38: 50–53.
7. Fielding JW, Hawkins RJ. Atlanto-axial rotatory fixation. Fixed rotatory subluxation of the atlanto-axial joint. *J Bone Joint Surg Am* 1977; 59(1): 37–44.
8. Yu KK, White DR, Weissler MC, Pillsbury HC. Non-traumatic atlantoaxial subluxation (Grisel syndrome): a rare complication of otolaryngological procedures. *Laryngoscope* 2003; 113(6): 1047–1049.
9. Mathern G, Batzdorf U. Grisel's syndrome – cervical spine clinical, pathologic and neurologic manifestations. *Clin Orthop Relat Res* 1989; 244: 131–146.
10. Karkos P, Benton J, Leong SC, Mushi E, Sivaji N, Assimakopoulos DA. Grisel's syndrome in otolaryngology: a systematic review. *Int J Pediatr Otorhinolaryngol* 2007; 71(12): 1823–1827.
11. Štulík J et al. Poranění krční páteře. Praha: Galén 2010.




EXTRAPYRAMIDOVÁ SEKCE
 NEUROLOGICKÉ SPOLEČNOSTI, ČLS JEP
 MDS Affiliate Member Society

www.expy.cz

Nové webové stránky extrapyramidové sekce
 České neurologické společnosti JEP, s pravidelnou aktualizací.
 Užitečné informace pro lékaře zabývající se diagnostikou
 a léčbou extrapyramidových poruch.