proLékaře.cz | 13.2.2026

Mnohočetný ložiskový proces mozku u HIV pozitivní pacientky – kazuistika

Brain Multiple Focal Processes in a HIV Positive Patient – a Case Report

Souhrn

Autoři prezentují kazuistiku 42leté HIV+ pacientky, která již od roku 2002 splňovala kritéria stadia AIDS. Pacientka byla od počátku léčena kombinovanou antiretrovirovou terapií (cART) a dlouhodobě byla v klinicky dobrém stavu s uspokojivým imunologickým profilem. V roce 2009 dochází u pacientky k rozvoji neurologické symptomatologie, která zpočátku napodobovala klinický obraz roztroušené sklerózy mozkomíšní, stav postupně progredoval. Opakovaně provedená MR mozku prokázala mnohočetná ložiska v šedé i bílé hmotě mozku a v prodloužené míše. Roztroušená skleróza nebyla provedenými vyšetřeními verifikována, opakované vyšetření mozkomíšního moku bylo negativní, jediným v likvoru prokázaným patogenem byly enteroviry. Pomocí fenotypizace byl určen virus Coxsackie B5, který byl s největší pravděpodobností původcem těžké encefalitidy u naší nemocné. Dle literárních údajů mohou enteroviry u HIV pozitivních osob způsobovat různé formy encefalitidy včetně sclerosis multiplex-like syndromu. Podle našich informací se jedná o první publikovaný případ intra vitam diagnostikované enterovirové encefalitidy u HIV pozitivní osoby v ČR.

Abstract

A case report of a 42-year-old HIV positive woman, who from 2002 fulfilled the AIDS-definition criteria, is presented. She was successfully treated with combined antiretroviral therapy (cART) immediately after confirmation of the AIDS diagnosis. She was in a good clinical condition and her immunological status was also promising. During 2009, a slow progression of neurological symptoms was observed, originally simulating the clinical picture of multiple sclerosis (MS). MRI repeatedly showed multiple lesions in the gray and white brain matters and in the oblongata. The performed investigations did not verify MS, no pathogens other than enteroviruses were found in the CSF. Coxsackie B5, as a probable cause of severe encephalitis, was confirmed by the National Reference Laboratory in Prague by phenotype determination methods. As reported in the literature, enteroviruses can cause various forms of encephalititis, including MS-like syndrome, especially in people suffering from HIV infection. This case report is describing probably the first intra-vitam confirmed encephalitis caused by enteroviruses in a HIV-positive person in the Czech Republic.

Autoři deklarují, že v souvislosti s předmětem studie nemají žádné komerční zájmy.
The authors declare they have no potential conflicts of interest concerning drugs, products, or services used in the study.
Redakční rada potvrzuje, že rukopis práce splnil ICMJE kritéria pro publikace zasílané do biomedicínských časopisů.
The Editorial Board declares that the manuscript met the ICMJE "uniform requirements" for biomedical papers.

J. Braunová[1], D. Sedláček[1], V. Štruncová[1], A. Kovandová[1], D. Matoušková[1], P. Mukenšnabl[2], J. Kastner[3], S. Amiramini[1]

[1] Infekční klinika LF UK a FN Plzeň, AIDS centrum Plzeň
[2] Šiklův patologicko-anatomický ústav LF UK a FN Plzeň
[3] Klinika zobrazovacích metod LF UK a FN Plzeň

doc. MUDr. Dalibor Sedláček, CSc.
Infekční klinika LF UK a FN
dr. E. Beneše 13
305 99 Plzeň
e-mail: sedlacek@fnplzen.cz

Přijato k recenzi: 1. 6. 2012
Přijato do tisku: 4. 9. 2012

Klíčová slova

syndrom získaného imunodeficitu – encefalitida – enterovirová infekce – Coxsackie virus

Key words

acquired immunodeficiency syndrome – encephalitis – enterovirus infection – Coxsackie viruses

Podpořeno grantem VZ LF UK v Plzni MSM0021620819 a MSM0021620812. NEAT project-LSHP-CT-2006-037570

csnn_3_2013.indb 358 15.5.2013 15:40:12

proLékaře.cz | 13.2.2026

Úvod

Enteroviry patří mezi malé, neobalené RNA viry, které jsou vysoce odolné vůči zevním vlivům, ale také vůči vlivům kyselého žaludečního pH. Mezi enteroviry patří Coxsackie viry (skupina A: sérotypy A1–A22, A24, skupina B: sérotypy B1–B6), ECHO viry (sérotypy 1–9, 11–27, 29–33), polioviry (sérotyp I, II, III) a tzv. nezařazené enteroviry (enteroviry 68–71).

Coxsackie viry skupiny A způsobují převážně infekce kůže a sliznic, např. syndrom ruka-noha-ústa (Hand-Foot-and-Mouth (HFM) disease), akutní hemoragickou konjunktivitidu (AHC), herpangínu, necharakteristická horečnatá onemocnění, horečnaté exantémy nebo akutní faryngitidu.

Coxsackie viry skupiny B (šest typů) mohou způsobit onemocnění srdce, pleury (pleurodynie – bornholmská nemoc, myokarditida, perikarditida), pankreatu a jater (hepatitida), horečnaté onemocnění, encefalitidu.

Obě skupiny (A i B) mohou vyvolávat nespecifická horečnatá onemocnění, exantémy, onemocnění dýchacích cest a syndrom aseptické meningoencefalitidy [1].

U imunodeficitních pacientů mohou být enteroviry původcem těžších infekcí CNS a akutní rabdomyolýzy [2].

Tab. 1. Cytobiochemické vyšetření likvoru.

Vyšetření (norma/jednotka)	7/2009	8/2009
počet elementů	6	6
mononukleáry	5	6
polynukleáry	1	0
erytrocyty	ojediněle	nepřítomny
albumin (0,13–0,35 g/l)	0,28	0,27
celková bílkovina (0,17–0,5 g/l)	0,41	0,39
glukóza (2,5–3,9 mmol/l)	3,5	5,9
laktát (1,2–2,1 mmol/l)	1,8	2,8
beta-2-mikroglobulin (mg/l)	2,21	1,93
IgA (0,2–2,1 mg/l)	6,3	5,3
IgM (0,2–1,2 mg/l)	0,8	0,5
IgG (12–40 mg/l)	54,3	47,0
intratékální syntéza	neprokázána	neprokázána

Tab. 2. Laboratorní nálezy.

Vyšetření (norma/jednotka)	6/2009	8/2009	11/2009
leukocyty (4–10 × 10^9/l)	10,8	6,9	8,10
neutrofilní segmenty (0,37–0,75)	0,582	0,803	0,688
monocyty (0–0,11)	0,063	0,024	0,063
lymfocyty (0,12–045)	0,309	0,171	0,239
Hb (115–153 g/l)	144	138	143
$CD4^+$ T lymfocyty (/mm^3)	**960**	**250**	**290**
CD4/CD8 (0,8–3,3)	0,67	0,56	0,55
PCR HIV-1 (c/ml)	< 20	< 20	
CRP (1–10 mg/l)	1	1	
bilirubin (3–22 umol/l)	8	13	
AST (0,1–0,67 ukat/l)	0,34	0,32	
ALT (0,1–0,67 ukat/l)	0,59	0,58	
cholesterol (3,8–5,2 mmol/l)	**7,25**		
TG (0,9–1,7 mmol/l)	**2,69**		
urea (2,5–8,3 mmol/l)	6,0	4,5	2,4
kreatinin (70–110 mmol/l)	86	84	79
glykemie (3,6–5,6 mmol/l)	5,1	4,8	
laktát (0,6–2,4 mmol/l)	2,05		

Kazuistika

Dvaačtyřicetiletá pacientka byla v péči našeho AIDS centra od roku 2002, kdy u ní byla stanovena diagnóza HIV infekce (v době stanovení diagnózy jí bylo 35 let). Nakazila se nejspíše heterosexuální cestou, zdroj nákazy nebyl zjištěn, drogy neužívala. Žila dlouhodobě v zahraničí, kde měla stálého partnera, který zemřel, ale HIV status partnera nebyl známý.

Již v době stanovení diagnózy HIV infekce splňovala indikativní kritéria stadia AIDS – byla přítomna těžká kandidová ezofagitida, mykotické postižení trachey a průdušek, těžká malnutrice, těžký stupeň imunodeficitu. Ihned zahájena cART (kombinovaná antiretrovirová terapie) a zároveň profylaxe oportunních infekcí. Jako první léčebný režim jsme zvolili standardní kombinaci dvou nukleosidových inhibitorů reverzní transkriptázy (retrovir + lamivudin, později abakavir + lamivudin) a jednoho potencovaného inhibitoru HIV – proteázy (lopinavir + ritonavir). Tento léčebný režim byl nemocnou dobře tolerován, proto v něm bylo za kontroly rezistence HIV pokračováno po celou dobu léčby. Léčba kandidové ezofagitidy spočívala v podávání flukonazolu intravenózně, později per os. Vzhledem k těžké kandidové ezofagitidě s následnými strikturami jícnu byly opakovaně prováděny endoskopické dilatace. Tento těžký stav se podařilo zvládnout, v dalších letech byla pacientka v klinicky dobrém stavu, bez významných potíží s uspokojivým imunologickým profilem. Antiretrovirovou terapii užívala pravidelně, bez významných vedlejších účinků léčby, pravidelně docházela na kontroly.

V červnu 2009 upadla nemocná v koupelně při vylézání z vany, udeřila se do hlavy. Od doby pádu se objevila porucha zraku. Po pádu vyšetřena spádovým chirurgem, neurologem, provedeno CT vyšetření mozku, které neprokázalo patologii, při očním vyšetření zjištěna těžká myopie. Počátkem července 2009 byla přijata na naše pracoviště ke komplexnímu vyšetření pro trvající poruchu vízu, vertigo a nejistotu při chůzi. Pacientka komplexně vyšetřena:

Oční vyšetření prokázalo koncentrické zúžení zorného pole vpravo na 30°, neúplný hemianoptický výpad v temporální

csnn_3_2013.indb 359 15.5.2013 15:40:12

proLékaře.cz | 13.2.2026

polovině zorného pole vlevo. Výpady jsou nejspíše centrálního původu.

Neurologické vyšetření prokázalo vestibulocerebelární symptomatologii s lehkým postižením propriocepce. Dle závěru neurologa by se mohlo jednat o roztroušenou sklerózu, porucha zraku na pravém oku by mohla být neuritidou optiku.

Diferenciálně diagnostická rozvaha mající za cíl potvrzení, či vyloučení diagnózy roztroušené sklerózy, či dalších nozologických jednotek charakterizovaných ložiskovými projevy v mozku u HIV pozitivní osoby byla zaměřena na vyloučení toxoplazmózy CNS (mnohočetná drobná ložiska s prstenčitým lemem a kolaterálním edémem při CT vyšetření po podání kontrastní látky), primárního mozkového lymfomu (izolovaná ložiska s edémem a variabilním enhancementem při vyšetření CT) a progresivní multifokální leukoencefalopatie (hypodenzní ložiska v bílé a na přechodu bílé a šedé mozkové hmoty) [3,4]. Méně časté mohou být léze vyvolané *C. neoformans, H. capsulatum, C. immitis, Aspergillus spp., Candida spp., Mucor spp., M. tuberculosis, M. avium complex,* cytomegalovirem, akantamébou, bakteriálními abscesy listeriové, nokardiové či salmonelové etiologie. V úvahu přichází i Kaposiho sarkom a tzv. non-HIV asociované malignity či metastázy solidních tumorů [5].

Při magnetické rezonanci (obr. 1–4) byla zjištěna vícečetná hyperintenzní ložiska v T2 v prodloužené míše, pontu, mozečkových pedunklech, velikost ložisek 2–9 mm. V mezencefalu je difuzní hyperintenzita přecházející na bázi temporálních laloků bilaterálně (hippokampy). Dále vícečetná lamelární ložiska zvýšeného signálu kortikálně až kortikosubkortikálně bilaterálně frontálně a temporálně. Vlevo v centru semiovale a nad trigonem jsou hyperintenzní ložiska v bílé hmotě velikosti přibližně 6 mm. Deriváty krve nebyly prokázány. Postkontrastně dochází k mírnému sycení ložisek v bílé hmotě supratentoriálně. Komorový systém bez posunu, atrofie mozku. Dle závěru radiologa svědčí nález spíše pro zánětlivé postižení.

Při lumbální punkci byl likvor čirý, bezbarvý. Výsledky cytobiochemického vyšetření jsou uvedeny v tab. 1. Intratékální syntéza protilátek nebyla prokázána. Mikroskopické vyšetření likvoru negativní, bakteriologická a mykologická kultivace negativní, vyšetření na průkaz mykobakterií (mikroskopie + kultivace) negativní. PCR diagnostika HSV, VZV, EBV, CMV a HHV6 a PCR DNA *Toxoplasma gondii* v likvoru negativní. Protilátky proti původci klíšťové encefalitidy v likvoru negativní. PCR HIV-1 RNA v likvoru negativní. Výsledky kultivace virů na tkáňových kulturách – kultivačně prokázán **enterovirus, fenotypizací v NRL pro enteroviry potvrzen Coxsackie B5.**

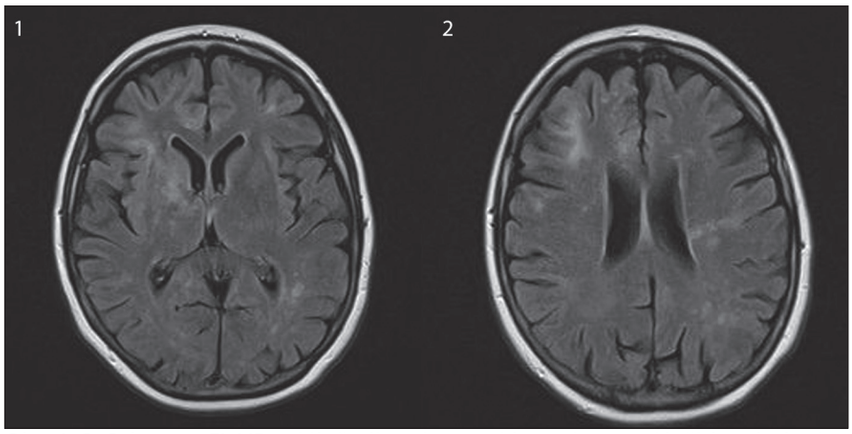

Obr. 1, 2. Sekvence FLAIR axiálně: diseminovaná hyperintenzní ložiska, drobná ložiska podél perivaskulárních prostorů v bazálních gangliích vpravo a dále subkortikálně frontobazálně, frontopolárně a frontolaterálně oboustranně

Provedená vyšetření během hospitalizace (nález na MR mozku, likvorový nález, negativní nález na CT mozku) svědčila pro zánětlivou afekci – ložiskovou encefalitidu, nejspíše nebakteriální etiologie (7/2009). Diferenciálně diagnosticky jsme vzhledem ke klinickému obrazu, nálezu na MR i výsledku neurologického vyšetření zvažovali rovněž možnost roztroušené sklerózy mozkomíšní, ale i metastatického procesu, event. hematologické malignity nebo progresivní multifokální leukoencefalopatie (původce JC virus). Tato možnost nebyla vyšetřením likvoru potvrzena. Zvažovali jsme i možnost vaskulitidy či jiné systémové choroby, provedená laboratorní vyšetření však nebyla pro tato onemocnění specifická. Vzhledem k nejasné diagnóze byla plánována diagnostická mozková biopsie. Po domluvě s neurochirurgy k tomuto však nebylo přistoupeno (ložiska špatně přístupná). Stav pacientky se postupně mírně zhoršoval, prohlubovalo se vertigo, nejistota při chůzi. Za další měsíc opět progrese onemocnění, avšak kontrolní MR mozku (včetně MR angiografie) byla bez progrese nálezu (8/2009). Kontrolní neurologické vyšetření prokázalo lehkou levostrannou hemiparézu s pyramidovou symptomatologií. Z neurologické indikace ve snaze vyloučit roztroušenou sklerózu mozkomíšní (i když MR nález nebyl typický pro demyelinizační onemocnění) byla nemocná přijata k provedení terapeutického testu vysokými dávkami kortikosteroidů a k provedení kontrolní lumbální punkce (8/2009). Během terapie parenterálně podávanými kortikosteroidy (metylprednizolon 1 g denně celkem 5 dnů) nedošlo ke zlepšení klinického stavu.

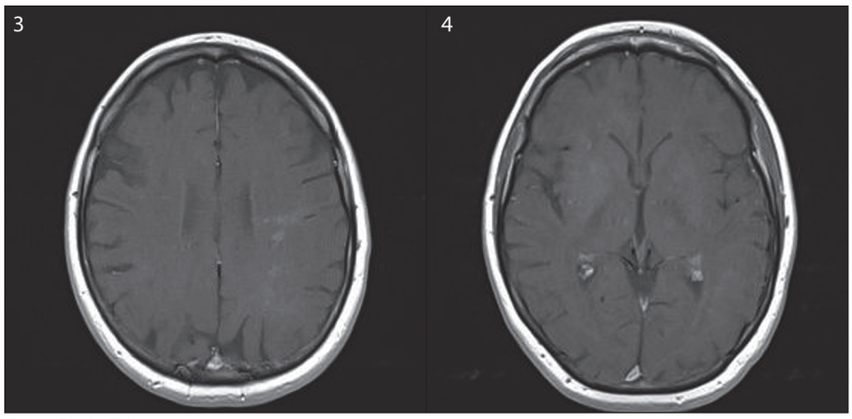

Obr. 3, 4. T1 vážené obrazy po podání paramagnetické kontrastní látky.

csnn_3_2013.indb 360 15.5.2013 15:40:12

proLékaře.cz | 13.2.2026

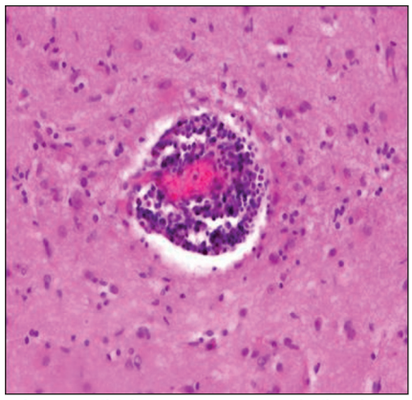

Obr. 5. Bílá hmota temporálního laloku mozku v centru s plášťovým perivenulárním mononukleárním infiltrátem a v okolí s počínající demyelinizací. V bílé hmotě jsou patrné drobné zánětlivé infiltráty a proliferace astroglie.

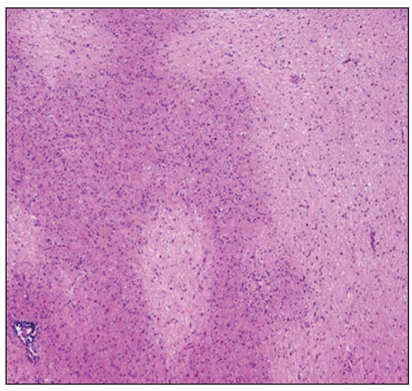

Obr. 6. Mozková tkáň ze stejné lokalizace s ložisky demyelinizace (plaky), místy s neostrým ohraničením a s jejich splýváním do větších útvarů.

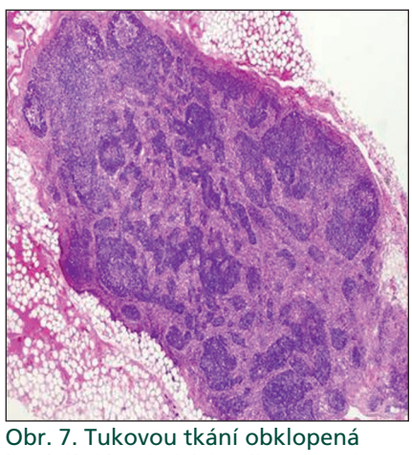

Obr. 7. Tukovou tkání obklopená lumbální lymfatická uzlina se známkami atrofie, vazivově zesíleným pouzdrem s fibrotizací a histiocytózou splavů.

Během dalšího měsíce se celkový stav výrazně zhoršuje – progreduje porucha řeči, prohlubují se vestibulocerebelární příznaky. Při další hospitalizaci proveden terapeutický test k vyloučení mozkové toxoplazmózy (parenterální aplikace kotrimoxazolu). K testu jsme přistoupili i přes opakovaně negativní PCR DNA *T. gondii* v likvoru. Po desetidenní léčbě nedošlo ani v tomto případě ke zlepšení klinického nálezu (9/2009). Pacientka po celou dobu léčena antiretrovirotiky (cART).

Po vyčerpání všech výše uvedených terapeutických možností a při vyloučení jiných, léčbou ovlivnitelných stavů, jsme vzhledem k pozitivní kultivaci enterovirů (Coxsackie B5) v mozkomíšním moku stav uzavřeli jako **enterovirovou encefalitidu**.

Diskuze

Enteroviry mohou být dle literárních údajů u imunodeficitních pacientů původci těžkých, život ohrožujících encefalitid [6,7]. Kauzální léčba enterovirových infekcí není t. č. dostupná, proto jsme postupovali konzervativně, symptomaticky. Stav pacientky se nadále zhoršoval, progredovala polykací porucha, objevilo se zvracení, v domácím prostředí opakované pády. Po několika dnech pobytu doma (v péči matky) je přivezena k rehospitalizaci. Pro polykací potíže zavedena NG sonda. Pokračovali jsme v komplexní symptomatické terapii a komplexní ošetřovatelské péči (10/2009). Stav nadále progreduje, kontrolní MR mozku s novými diseminovanými ložisky. Pacientka přes komplexní symptomatickou terapii umírá sedm měsíců od prvních neurologických příznaků a sedm let od stanovení diagnózy HIV infekce. Pitevní nález potvrdil naše pracovní diagnózy:

I. Základní onemocnění: retrovirová HIV infekce v terminálním stadiu.

II. Komplikace: diseminovaná encefalitida neznámé etiologie (obr. 5, 6) vs enterovirové (pozitivní kultivace s fenotypizací viru Coxsackie B5 dle klinických údajů). Otok mozku. Okcipitální konus. Atrofie lymfatických uzlin (obr. 7). Disperzní myofibróza levé srdeční komory. Excentrická kompenzatorní hypertrofie levé srdeční komory (hmotnost srdce: 430 g). Oboustranná katarálně-hnisavá bronchopneumonie (obr. 8). Infekční aktivace červené pulpy sleziny. Cholestáza jater. Vazoparalytická nefróza.

III. Bezprostřední příčina smrti: kardiopulmonální selhání.

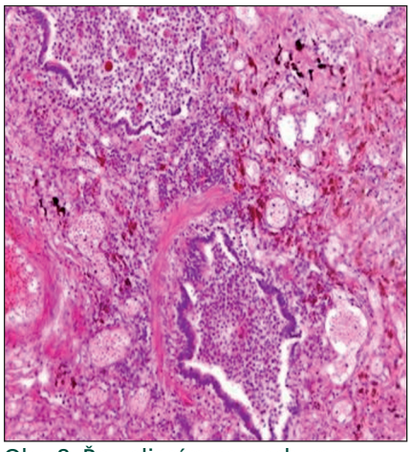

Obr. 8. Řez plicním parenchymem se zachycenými bronchioly na příčném průřezu. V jejich průsvitu je leukocytární exsudát, který se nachází i v okolních plicních sklípcích (katarální bronchopneumonie).

Závěr

Podle našich informací se jedná o první publikovaný případ enterovirové encefalitidy, který byl diagnostikován dokonce intra vitam u HIV pozitivní osoby v České republice. Klinické obrazy a laboratorní nálezy svědčící pro virovou encefalitidu, zvláště pak jsou-li vyvolány neobvyklými původci, mohou být důsledkem progrese imunodeficitu v průběhu nepoznaného a dosud neléčeného onemocnění vyvolaného HIV, případně projevem některé z oportunních infekcí. Encefalitida (případně i jiné obrazy akutních neurologických onemocnění) může být časným projevem akutního stadia infekce HIV, proto by při širší diferenciální diagnostice neměla být tato možnost opomenuta.

Literatura

1. Beneš J, Bartošová D, Beran J et al. Infekční lékařství. Praha: Galén 2009: 117–119.
2. Černý R, Machala L. Neurologické komplikace HIV/AIDS. Praha: Karolinum 2007.
3. Černý R, Kapla J, Machala L. Ložiskové léze CNS u pacientů s HIV infekcí. Cesk Slov Neurol N 2010; 73/106(4): 374–378.
4. Vališ M, Belada D, Taláb R, Hrudková M, Masopust J, Hornychová H et al. Progresivní multifokální leukoencefalopatie jako komplikace léčby lymfomu – kazuistika. Cesk Slov Neurol N 2009; 72/105(2): 159–161.
5. Wispelwey B, Peterson KM. Intracranial suppuration. In: Schlossberg D (ed). Clinical infectious diseases. Cambridge: Cambridge Univesity Press 2008: 531–539.
6. Berger JR, Dominic BF, Nelson P, Nuovo G. Coxsackie B meningoencephalitis in a patient with acquired immunodeficiency syndrome and multiple sclerosis-like illness. J Neurovirol 2009; 15(3): 282–287.
7. Berger JR, Chumley W, Pittman T, Given C, Nuovo G. Persistent Coxsackie B encephalitis: Report of a case and review of the literature. J Neuro Virol 2006; 12(6): 511–516.

csnn_3_2013.indb 361 15.5.2013 15:40:13