

Akutní encefalitida vyvolaná virem chřipky B – kazuistika

Acute Encephalitis Caused by Influenza B Virus – a Case Report

Souhrn

Neurologické komplikace chřipky jsou poměrně vzácné, nejtěžší forma onemocnění je hemoragická encefalitida, která může skončit letálně. Neurologické komplikace jsou častější v průběhu chřipky A, u chřipky B se manifestují spíše v dětském věku. V kazuistice je uvedena těžká encefalitida u 45letého muže, kterou způsobil virus chřipky B. V průběhu akutního onemocnění měl pacient kvadruparézu, umělá plicní ventilace byla nutná po dobu 28 dnů, rekonvalescence byla dlouhá, přesto se klinický stav během sedmi měsíců upravil k normě.

Abstract

Influenza-associated neurological complications are relatively rare, with potentially fatal haemorrhagic encephalitis being the most severe of them. Neurological complications are more common with infections caused by influenza A, influenza B-associated neurological complications are seen more frequently in paediatric patients. The case report describes severe encephalitis caused by influenza virus B in a 45-year-old man. The patient was quadriparetic during acute illness, required mechanical ventilation for 28 days, the recovery was prolonged, nevertheless the clinical condition normalized within seven months.

Autoři deklarují, že v souvislosti s předmětem studie nemají žádné komerční zájmy.

The authors declare they have no potential conflicts of interest concerning drugs, products, or services used in the study.

Redakční rada potvrzuje, že rukopis práce splnil ICMJE kritéria pro publikace zasílané do biomedicínských časopisů.

The Editorial Board declares that the manuscript met the ICMJE "uniform requirements" for biomedical papers.

L. Petroušová¹, L. Rožnovský¹, J. Mrázek², A. Kloudová²

¹ Klinika infekčního lékařství
FN Ostrava

² Oddělení molekulární biologie,
Zdravotní ústav se sídlem v Ostravě



MUDr. Lenka Petroušová
Klinika infekčního lékařství
LF OU a FN Ostrava
17. listopadu 1790
708 00 Ostrava
e-mail:
lenka.petrousova@fnspo.cz

Přijato k recenzi: 18. 7. 2012

Přijato do tisku: 4. 2. 2013

Klíčová slova

chřipka B – encefalitida – vakcinace

Key words

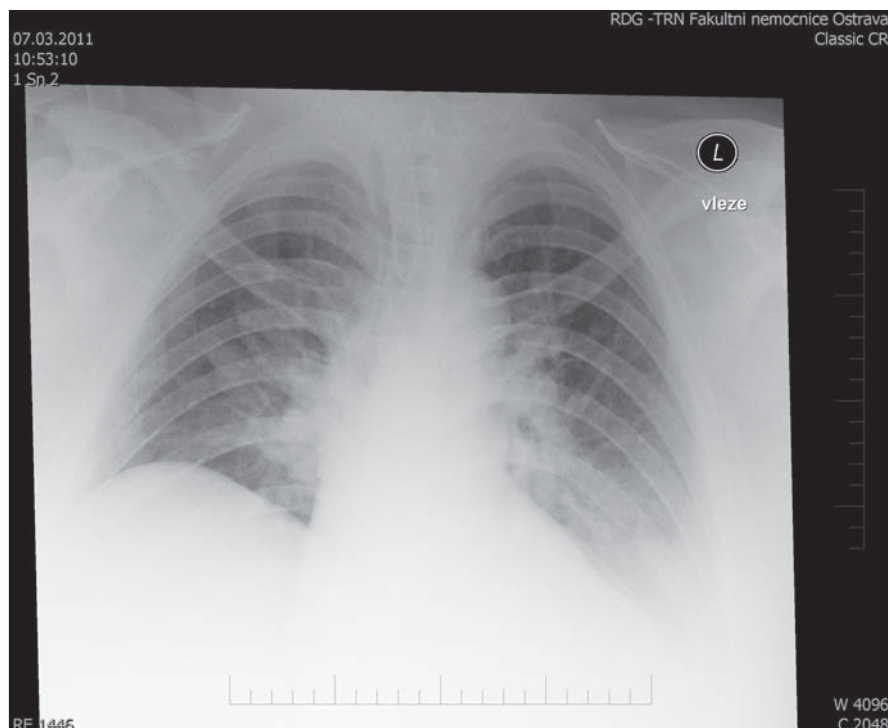
influenza B – encephalitis – vaccination

Úvod

Neurologické komplikace chřipky jsou poměrně vzácné, zahrnují akutní, subakutní nebo chronické formy neurologického postižení. Encefalitida je nejzávažnější akutní forma postižení, může proběhnout

pod obrazem hemoragické encefalidity s rozvojem hemoragicko-nekrotických změn v mozku. Jinou formou akutního postižení je encefalopatie, která je klinicky neodlišitelná od encefalidity, ale likvorový nálezh je u ní v normě. V klinickém ob-

raze obou akutních forem je různý stupeň poruchy vědomí s křečemi, teploty a respirační příznaky [1–4]. Progrese do kómatu může nastat během jednoho až čtyř dnů od začátku respiračních obtíží [1–3]. Po onemocnění může přetrvávat trvalé



Obr. 1. Rentgen plic: oboustranná bronchopneumonie.

neurologické postižení. Letalita akutních forem je vysoká, dosahuje až 30 % [2].

Subakutní postižení odpovídá cerebelitidě nebo syndromu Guillain-Barré [4]. Chronické formy byly popsány v souvislosti s pandemií chřipky A v roce 1918, jednalo se o tzv. letargickou encefalitidu Economovu a parkinsonismus [4].

Neurologické komplikace se častěji rozvinou během chřipky A. U chřipky B, která způsobuje většinou malé epidemie v uzavřených kolektivech, jsou neurologické komplikace vzácnější a postihují převážně děti [1,2]. V našem sdělení je popsána kazuistika dospělého pacienta s těžkou encefalitidou, která vznikla v průběhu onemocnění virem chřipky B.

Kazuistika

V únoru 2011 byl hospitalizován pacient ve věku 45 let pro akutně vzniklou kvalitativní poruchu vědomí. Jednalo se o dosud zdravého obézního muže (Body Mass Index 38), který měl pět dnů před přijetím teploty až 39,0 °C provázené kašlem. Den před přijetím měl výrazné bolesti hlavy, byl dezorientovaný, ale nevyhledal lékařské ošetření. V den přijetí byl ošetřen posádkou vozu rychlé lékařské pomoci pro generalizované křeče s rozvojem pravostanné hemiplegie. Pacient byl intubován v místě bydlíště se zahájením umělé plicní

ventilace. Při přijetí měl pacient těžkou poruchu vědomí (Glasgow Coma Scale 3), na které se spolupodílela farmakologická složka analgosedace. Akutně provedená počítačová tomografie mozku byla bez patologie. Na snímku plic byla prokázána oboustranná bronchopneumonie (obr. 1). Při vstupním vyšetření byl mírně zvýšen C reaktivní protein (20 mg/l), v normě byl prokalcitonin i leukocyty, laboratorní parametry nesvědčily pro selhání ledvin nebo jater, rovněž glykemie byla v normě. Vzhledem k nejasné poruše vědomí byla provedena lumbální punkce s obrazem aseptické meningitidy s počtem elementů $33 \times 10^6/l$ (norma do $5 \times 10^6/l$), vše lymfocyty, erytrocyty nepřítomny, s vyšší hladinou bílkoviny 1,1 g/l (norma 0,2–0,4 g/l). Výsledky diagnostiky metodou PCR (polymerázová řetězová reakce) byly dostupné druhý den hospitalizace, v nosohltanu byl prokázán virus chřipky B, vyšetření likvoru na chřipkové viry, virus herpes simplex 1, 2 a virus varicella zoster bylo negativní. Rovněž bakteriologické vyšetření likvoru bylo negativní.

Od přijetí byl pacient léčen oseltamivirem v dvojnásobné dávce 2×150 mg (podáván sondou) pro závažný stav a vyšší hmotnost pacienta. Parenterálně byl aplikován aciklovir a cefotaxim, od šestého dne byla léčba doplněna o flukonazol.

Protivirová léčba oseltamivirem a aciklovirem trvala 15 dnů.

Tracheostomie byla provedena za sedm dnů od zahájení umělé plicní ventilace, následně docházelo k opakovanému krvácení z oblasti tracheostomie s nutností operační revize 14. den hospitalizace. Průběh onemocnění byl komplikován rozvojem nozokomiální bronchopneumonie vpravo v druhém týdnu hospitalizace. Umělá plicní ventilace byla ukončena po 28 dnech. Další komplikací bylo krvácení z gastrointestinálního traktu 22. den hospitalizace, které ale nevyžadovalo podání krevní transfuze.

Na konci prvního měsíce hospitalizace měl pacient kvadruparézu, ale na aktuálně provedené magnetické rezonanci mozku byl normální nález. Pacient byl přeložen pátý týden na rajonní neurologické oddělení, kde pokračovala intenzivní rehabilitace. Průběh byl komplikován stenózou trachey, což bylo řešeno plastikou za šest měsíců od začátku onemocnění. Neurologický deficit zcela odezněl za sedm měsíců od počátku onemocnění.

Diskuze

V průběhu prakticky všech chřipkových epidemií jsou popisovány encefalitidy, většinou jsou svázány s epidemiemi vyvolanými chřipkou A. Během poslední pandemie způsobené virem chřipky A (H1N1) 2009 byly popsány akutní hemoragické encefalitidy, případně encefalitida s akutním refrakterním edémem mozku [4,6]. Encefalitidy byly zaznamenány v epidemiích v letech 1957–1958, 1997–1998, při onemocnění ptačí chřipkou A (H5N1), ale i dříve během epidemie španělské chřipky v roce 1918 a při epidemiích v roce 1712 a 1890, které pravděpodobně rovněž vyvolal virus chřipky [1–5].

Virus chřipky B způsobuje neurologické postižení vzácněji, dochází k němu zejména u dětí, většinou jsou v literatuře uváděny pouze jednotlivé kazuistiky [5,7,8]. Encefalitidy byly pozorovány během epidemie chřipky B v Londýně v roce 1946 [1]. V přehledném sdělení byl uveden soubor 15 pacientů s věkovým rozmezím 2–42 let, všichni pacienti měli v likvoru nízký počet elementů ($8–133 \times 10^6/l$ elementů) s normální hodnotou bílkoviny. Pouze u čtyř pacientů byl prokázán virus chřipky přímo v likvoru [1]. U našeho pacienta byl zjištěn rovněž nízký počet elementů, ale současně vyšší

bílkovina, virus chřipky byl prokázán jen v dýchacích cestách. V klinickém obraze u zmíněných 15 pacientů dominovaly křeče a porucha řeči, o závažnosti onemocnění svědčilo úmrtí jednoho pacienta a trvalé následky u tří pacientů [1].

V patogenezi postižení centrálního nervového systému virem chřipky se uplatňuje více faktorů, zejména přímé působení viru a současně imunopatologické procesy s uvolněním prozánětlivých cytokinů (interleukin-6, interleukin-10, tumor necrosis faktor) [2–4]. V histologickém obraze dominuje edém tkání, nespecifické zánětlivé změny, hemoragické a trombotické postižení endotelu cév [2,5]. Cerebelitida a syndrom Guillain-Barré, které se rozvíjejí subakutně, vznikají v důsledku autoimunní dysregulace, při níž byla zjištěna přítomnost protilátek proti glutamátovým receptorům [4]. Uplatňuje se snad i genetická predispozice, pacienti s mutací na chromozomu 2q v genu RANBP2 jsou častěji postiženi neuroinfekcemi včetně neurologických komplikací v souvislosti s chřipkou [4].

V diferenciální diagnostice závažných akutních encefalitid je nutné zvažovat i jinou etiologii, zejména herpetickou encefalitidu, pro kterou je typické hemoragické postižení s poruchou řeči. Chřipkovou etiologii podporuje přítomnost respiračních obtíží a sezónnost.

Z uvedeného důvodu byl i náš pacient léčen současně oseltamivirem a aciklovirem. Náš pacient onemocněl na konci chřipkové sezóny 2010/2011, kdy začal převažovat virus chřipky B.

K léčbě pacientů s chřipkou je dostupný perorální oseltamivir a inhalační zanamivir, který není indikován pro léčbu pa-

cientů v těžkém stavu. Běžné dávkování oseltamiviru je 2 × 75 mg, u pacientů v těžkém stavu se doporučuje navýšení na 2 × 150 až 2 × 300 mg [9]. Intravenózní antivirotikum peramivir, který může být indikován pro léčbu pacientů v kritickém stavu, zatím není v ČR registrován [9]. Americký úřad pro kontrolu potravin a léků (FDA) umožnil používání tohoto přípravku v běžné klinické praxi, avšak za předem definovaných podmínek, kdy pacient nemá dostatečnou odezvu na perorální nebo inhalační antivirovou terapii, nebo je u něj podání jiným než intravenózním způsobem neproveditelné [10].

Vakcinace proti chřipce je běžně dostupná. V protichřipkových vakcínách, jejichž složení pro nadcházející sezónu vždy doporučuje WHO a Komise Evropského společenství, jsou přítomny nejen povrchové antigeny z kmenů chřipkových virů A, ale i B. V České republice trvá velká nedůvěra vůči vakcinaci. Rovněž náš pacient nebyl dříve očkován proti chřipce a poměrně překvapivě si ani v následující sezóně po závažném průběhu onemocnění očkování proti chřipce nepřál. Rada Evropské komise považuje za adekvátní dosažení proočkovanosti rizikových skupin v rozmezí 70–75 % [10]. Na základě tohoto doporučení byl vypracován Národní akční plán na zvýšení proočkovanosti proti sezónní chřipce do zimního období 2014/2015 s cílem zajistit shodnou proočkovanost v rizikových skupinách a zvýšit proočkovanost u zdravotníků [11].

Závěr

Neurologické komplikace chřipky jsou relativně vzácné, ale často závažné, mohou

vyústit v úmrtí nebo vést k trvalým následkům. Rozšíření vakcinace proti chřipce představuje relativně snadnou cestu k prevenci neurologických komplikací.

Literatura

1. Newland JG, Romero JR, Varman M, Drake C, Holst A, Safraneck T et al. Encephalitis associated with influenza B virus infection in 2 children and review of the literature. *Clin Infect Dis* 2003; 36(7): e87–e95.
2. Morishima T, Togashi T, Yokota S, Okuno Y, Miyazaki C, Tashiro M et al. Encephalitis and encephalopathy associated with an influenza epidemic in Japan. *Clin Infect Dis* 2002; 35(5): 512–517.
3. Kawada J, Kimura H, Ito Y, Hara S, Iriyama M, Yoshikawa T et al. Systemic cytokine responses in patients with influenza-associated encephalopathy. *J Infect Dis* 2003; 188(5): 690–698.
4. Akins PT, Belko J, Uyeki TM, Axelrod Y, Lee KK, Silverthorn J. H1N1 encephalitis with malignant edema and review of neurologic complications from influenza. *Neurocrit Care* 2010; 13(3): 396–406.
5. McCullers JA, Facchini S, Chesney PJ, Webster RG. Influenza B virus encephalitis. *Clin Infect Dis* 1999; 28(4): 898–900.
6. Samuel N, Attias O, Tatour S, Brik R. Novel influenza A (H1N1) and acute encephalitis in a child. *Isr Med Assoc J* 2010; 12(7): 446–447.
7. Wang CC, Chen PY, Wang JD, Liu FC, Huang FL, Lee CY. Clinical and laboratory analysis of influenza B infection in children in Taichung, Taiwan during the 2006–2007 flu season. *Pediatr Neonatol* 2009; 50(2): 54–58.
8. Straumanis JP, Tapia MD, King JC. Influenza B infection associated with encephalitis: treatment with oseltamivir. *Pediatr Infect Dis J* 2002; 21(2): 173–175.
9. Džupová O, Havlíčková M, Helcl M, et al. Pacienti s pandemickou chřipkou A (H1N1) 2009 v intenzivní péči. *Anest Intenziv Med* 2010; 21(5): 251–257.
10. FDA Authorizes Emergency Use of Intravenous Antiviral Peramivir for 2009 H1N1 Influenza for Certain Patients, Settings [on-line]. Available from URL: <http://www.fda.gov/newsevents/newsroom/pressannouncements/ucm187813.htm>.
11. Národní akční plán na zvýšení proočkovanosti proti sezónní chřipce v České republice [online]. Available from URL: http://www.mzcr.cz/Verejne/dokumenty/narodni-akcni-plan-na-zvyсени-proočkovanosti-proti-sezonní-chřipce-v-ceské-republice_5511_2073_5.html.

www.czech-neuro.cz