proLékaře.cz | 18.8.2025

Arteriovenózní malformace conus medullaris – kazuistika

Conus Medullaris Arteriovenous Malformation – a Case Report

Souhrn

Arteriovenózní malformace (AVM) conus medullaris jsou velmi vzácné léze. V literatuře jsou popsány jen ojedinělé kazuistiky. První soubor 16 pacientů popsal v dubnu 2012 Spetzler. Jedná se o komplexní vysokoprůtokové léze v elokventní lokalizaci. Nejčastějšími příznaky jsou parézy dolních končetin, sfinkterové potíže a bolest. U třetiny případů se léze projeví krvácením. Autoři popisují případ 30leté pacientky s půlroční anamnézou progredujících obtíží. Její AVM conus medullaris byla odstraněna mikrochirurgicky s dobrým výsledkem. Jedná se o první případ úspěšně řešené AVM conus medullaris publikovaný v ČR. Z rozboru literatury i z vlastní zkušenosti vyplývá, že léčebný postup je individuální. Nejčastěji použitou léčebnou modalitou je kombinace endovaskulární obliterace s následnou excizní AVM nebo pouze otevřená operace. Dobré léčebné výsledky jsou možné u velké části pacientů.

Abstract

Conus medullaris AVM is a very rare lesion. Only a few case reports have been described in the literature. The first cohort of 16 patients was described by Spetzler in April 2012. These AVMs are very complex, high-flow lesions in eloquent area. The most frequent symptoms are paraparesis, sphincter disorders and pain. The lesion presents with bleeding in one third of patients. The authors describe a case of 30-years old female with a half year history of slowly progressing symptoms. Her conus medullaris AVM was excised by microsurgery with a good result. This is the first case of a successfully treated conus medullaris AVM published in the Czech Republic. A literature review and our own experience suggest that the choice of treatment has to be individual. A combination of endovascular obliteration followed by microsurgical excision or microsurgical excision only is the most commonly used treatment modality. Good treatment results are possible in a large proportion of patients.

Autoři deklarují, že v souvislosti s předmětem studie nemají žádné komerční zájmy.
The authors declare they have no potential conflicts of interest concerning drugs, products, or services used in the study.
Redakční rada potvrzuje, že rukopis práce splnil ICMJE kritéria pro publikace zasílané do biomedicínských časopisů.
The Editorial Board declares that the manuscript met the ICMJE "uniform requirements" for biomedical papers.

M. Smrčka[1], V. Juráň[1], O. Navrátil[1], J. Sedmík[2], A. Šprláková-Puková[2]

LF MU a FN Brno:
[1] Neurochirurgická klinika
[2] Radiodiagnostická klinika

✉
prof. MUDr. Martin Smrčka, Ph.D., MBA
Neurochirurgická klinika
LF MU a FN Brno
Jihlavská 20, 625 00 Brno
e-mail: msmrcka@fnbrno.cz

Přijato k recenzi: 30. 11. 2012
Přijato do tisku: 15. 1. 2013

Klíčová slova

arteriovenózní malformace – conus medullaris – mikrochirurgie – endovaskulární léčba

Key words

arteriovenous malformation – conus medullaris – microsurgery – endovascular treatment

Úvod

Arteriovenózní malformace (AVM) conus medullaris jsou velmi vzácné léze. V literatuře jsou popsány jen ojedinělé kazuistiky. První soubor 16 pacientů popsal v dubnu 2012 Spetzler [1]. Klasifikaci spinálních AVM provedl také Spetzler v roce 2002 [2] a již v ní popsal AVM conus medullaris jako specifickou entitu. AVM conus medullaris jsou velmi komplexní vysokoprůtokové malformace s mnohočetnými přítoky z a. spinalis anterior i posterior, mnoho-

proLékaře.cz | 18.8.2025

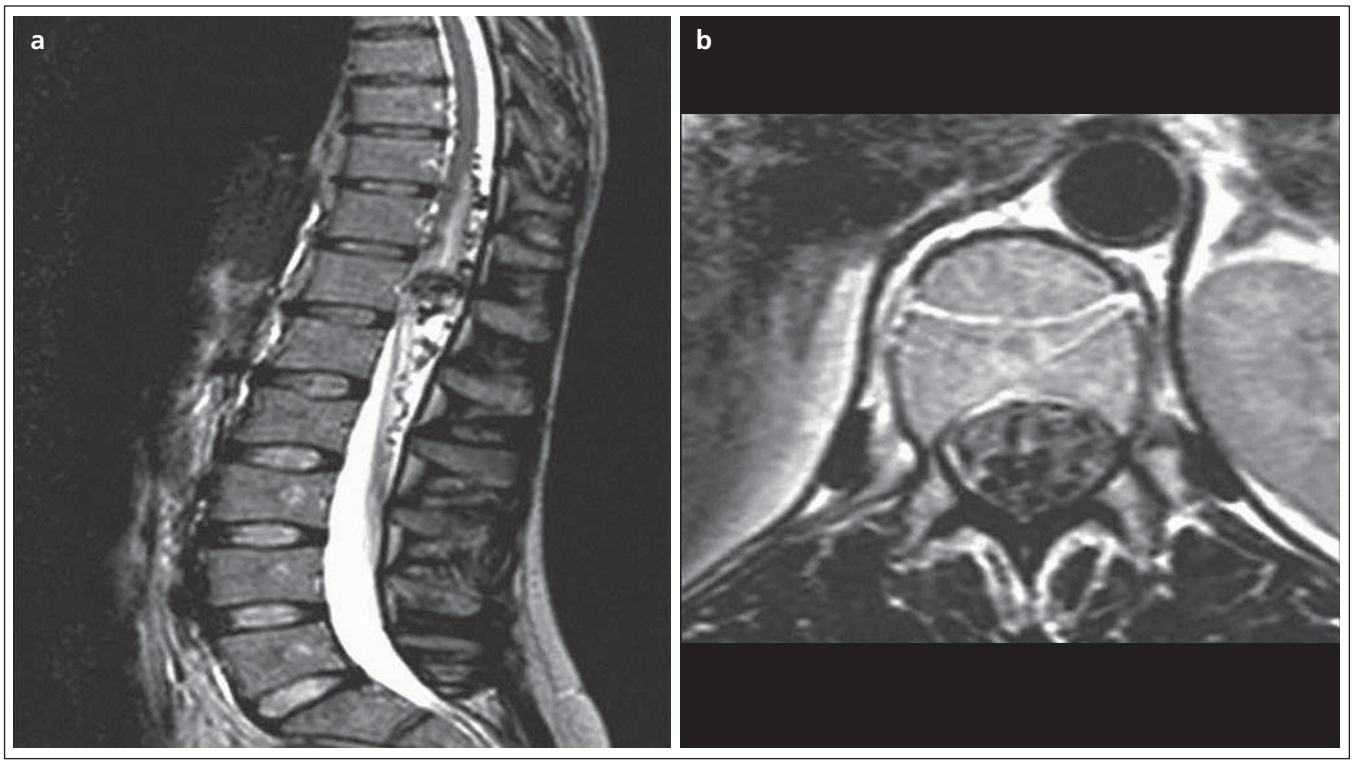

Obr.1a, b) AVM conus medularis 30leté pacientky v sagitálním (a) a axiálním (b) řezu na MR v T2 váženém obraze.

četnými „glomus-type" nidy a s komplexní žilní drenáží. Umístění v conus medullaris znamená samozřejmě elokventní lokalizaci. Nejčastějšími příznaky jsou parézy dolních končetin, sfinkterové potíže, poruchy cítivosti a bolest. U třetiny případů se léze projeví krvácením [1].

Ke správné diagnóze vede správné vyhodnocení neurologických příznaků, provedení magnetické rezonance (MR) a konečně spinální angiografie. Do vyšetřovacího algoritmu patří též elektrofyziologické vyšetření. Oprávněnost indikace terapeutické intervence stojí především na progredující symptomatologii, zhoršujícím se nálezu na elektrofyziologickém vyšetření nebo na faktu, že léze krvácela. Z možných léčebných modalit se dá použít endovaskulární obliterace, která však sama o sobě vyřadí malformaci kompletně jen velmi zřídka [3,4]. Častější je kombinace endovaskulární obliterace s následnou excizní AVM nebo pouze otevřená operace [1,5]. Při otevřené mikrochirurgické excizi je jako výhodné popsáno využití ICG angiografie [6].

Kazuistika

Třicetiletá pacientka měla šest měsíců bolesti v zádech a sníženou cítivost a tlak v perianogenitální oblasti. Potíže měly progresivní charakter. Také vyšetření somatosenzorických evokovaných potenciálů (SEP) z dolních končetin již vykazovalo patologické změny. AVM conus medullaris byla zjištěna pomocí MR (obr. 1a, b) a spinální angiografie. Dle spinální angiografie se jednalo o více přítoků – dominantně L1 vpravo a Th 9 a 12 vlevo (obr. 2a–c). Rozhodli jsme se pro otevřenou operaci. AVM conus medullaris byla kompletně odstraněna mikrochirurgicky s peroperačním elektrofyziologickým monitoringem. Bylo nutno využít prakticky největší zvětšení mikroskopu. Kaudální část nidu malformace se nacházela mezi vlákny kaudy. V této oblasti byla exstirpace relativně snadná. V kraniální části se však nidus zanořoval do míšní tkáně konu. Snaha o preparaci u křehké cévní stěny nidu zde vedla v jednom případě k nepříjemnému krvácení, které se naštěstí podařilo bez následků zastavit. Bezpečnější postup k odstranění malformace v těchto místech byl těsně subpiálně, což naštěstí nemělo ani elektrofyziologickou, ani klinickou odezvu. ICG angiografie identifikovala dvě hlavní přívodné cévy, i když některé další byly pochopitelně skryty v hloubce operačního pole. ICG angiografie byla použita též po exstirpaci malformace a potvrzovala eliminaci AV zkratu (obr. 3a, b). Kontrolní MR po operaci je na obr. 4a, b. a pooperační průkaz obliterace pomocí spinální DSA na obr. 5. Po operaci již symptomatologie neprogredovala a 6 měsíců po operaci došlo ke zlepšení cítivosti v perianogenitální oblasti.

Diskuze

AVM conus medullaris na rozdíl od spinálních AVM v jiných částech míchy mají většinou vysokoprůtokové cévní zásobení jak z přední, tak ze zadní spinální tepny. Jejich nidus mívá exofytickou porci, zasahující mezi vlákna kaudy. Tím jsou tyto léze přece jen lépe chirurgicky přístupné. Zatímco většina spinálních AVM se v současné době řeší endovaskulárně ve vysoce specializovaných centrech, u AVM conus medullaris je často možné chirurgické řešení nebo kombinace obou modalit.

Pro indikaci terapeutické intervence je důležitá především existence předchozího krvácení z malformace nebo progredující symptomatologie. Podle Djindjiana 57 % pacientů s neléčenou spinální AVM bude invalidních do 20 let [7]. Jedná se tedy o progresivní onemocnění a indikace léčby u symptomatických pacientů je

proLékaře.cz | 18.8.2025

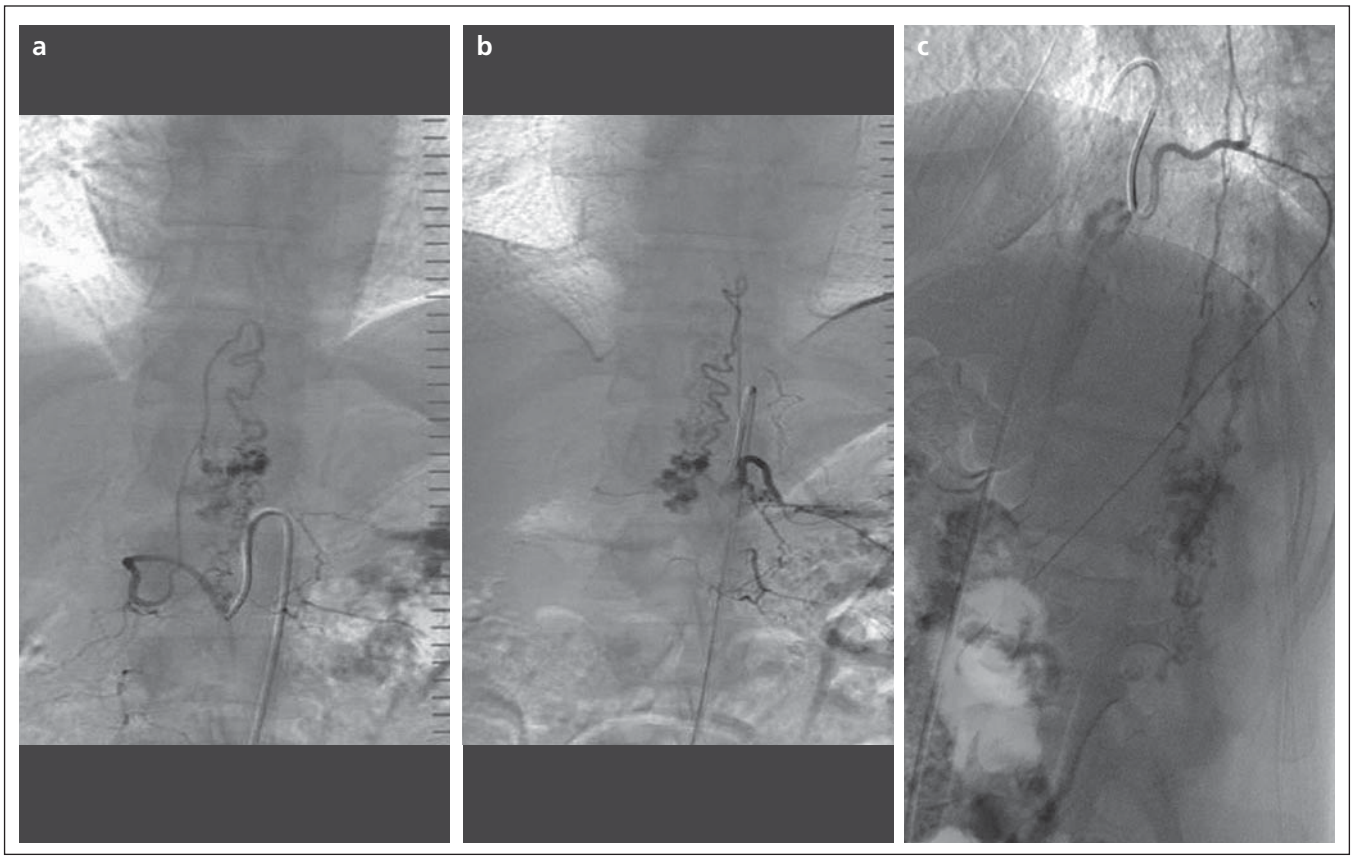

Obr. 2a–c) AVM conus medularis téže pacientky na spinální DSA. Plnění malformace při nástřiku L1 vpravo cestou a. spinalis ant. (a), Th 12 vlevo cestou a. spinalis post. (b) a Th10 vlevo na bočném snímku, kde je patrno živení nidu jak přední, tak zadní spinální tepnou (c).

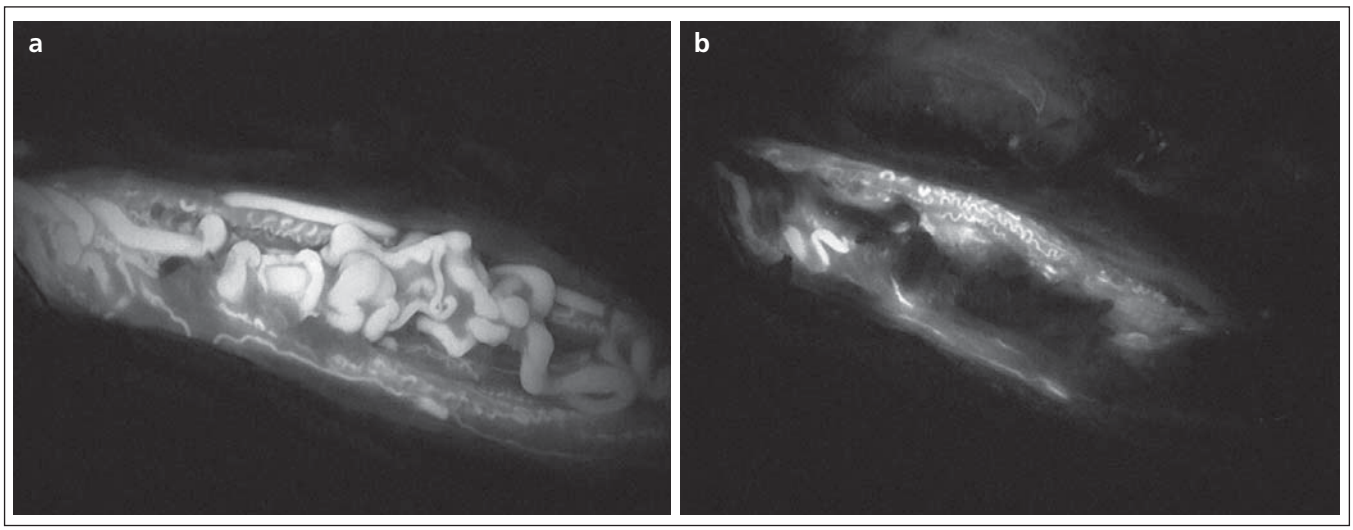

Obr. 3a, b) ICG angiografie před (a) a po (b) resekci AVM (vlevo kraniálně, vpravo kaudálně).

obvykle oprávněná. Také výsledky, které máme k dispozici z literatury, opravňují k mírnému optimizmu. Ve Spetzlerově sérii 16 pacientů z roku 2012 bylo zlepšení dosaženo u 40 %, stabilní bylo 40 % a zhoršeno bylo 20 % pacientů [1]. Indikace endovaskulární léčby a mikrochirurgie musí být individuální. Podstatná je velikost jednotlivých vyživujících tepen a jejich vzdálenost od nidu malformace. Čím větší vzdálenost a nižší průsvit těchto tepen, tím složitější je endovaskulární řešení, což byl i případ naší pacientky. Proto byla zvolena otevřená operace. Využití ICG hodnotíme jako výhodné pro ozřejmění důležitých přítoků. Je potřeba upozornit na složitější operování v oblasti, kde se nidus zanořoval do míšního konu, než

proLékaře.cz | 18.8.2025

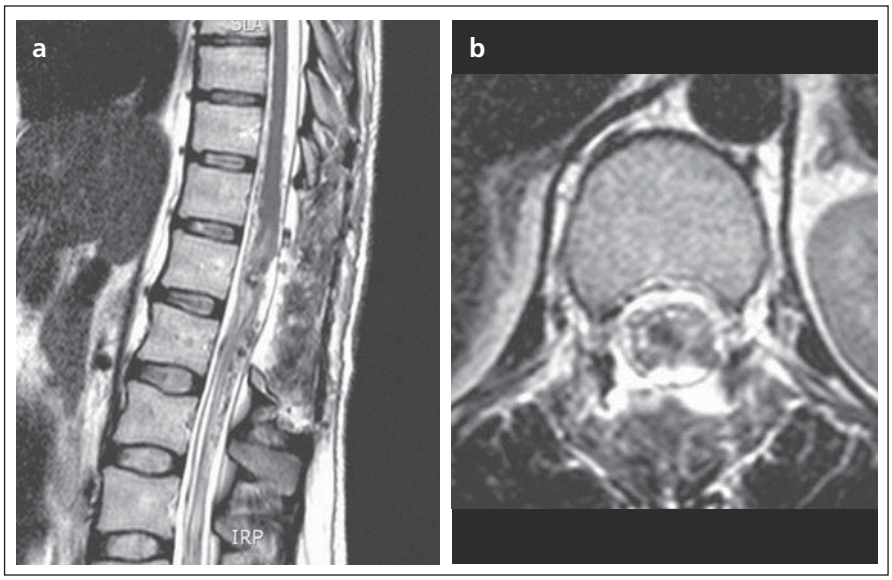

Obr. 4a, b) Stav po exstirpaci AVM v sagitálním (a) a axiálním (b) řezu na MR v T2 váženém obraze.

Obr. 5. Stav po exstirpaci AVM na spinální DSA.

v oblasti, kde nidus vyčníval mezi vlákna kaudy.

Z literatury vyplývá, že relativně častý postup je kombinace endovaskulární léčby a mikrochirurgie ve jmenovaném pořadí [1]. Není zcela jasné, zda se v těchto případech jednalo o předem naplánovaný algoritmus, nebo byla otevřená operace provedena až poté, co se nepodařilo malformaci kompletně uzavřít.

Jedná se o první případ úspěšně řešené AVM conus medullaris publikovaný v ČR.

Ve Spetzlerově sérii bylo dosaženo angiografické obliterace v 88 % případů. Ve 20 % došlo k recidivě původně angiograficky obliterované malformace. Spíše než *de novo* AV zkrat je pravděpodobné drobné reziduum, které časné pooperační DSA neodhalí. Z tohoto důvodu Spetzler doporučuje tyto pacienty dále klinicky sledovat [1].

Závěr

AVM conus medullaris jsou vzácné obtížně léčitelné léze, které však ponechány přirozenému průběhu vedou k progresivnímu horšení stavu pacientů, eventuálně náhlému zhoršení při vzniku krvácení. Symptomatické léze by tedy měly být léčeny, obvykle kombinací endovaskulární a mikrochirurgické léčby nebo pouze mikrochirurgicky. Dobré léčebné výsledky jsou možné u velké části pacientů. Vzhledem k možnosti recidivy AV zkratu i klinických obtíží by měli být tito pacienti i nadále sledováni.

Literatura

1. Wilson DA, Abla AA, Uschold TD, McDougall CG, Albuquerque FC, Spetzler RF. Multimodality treatment of conus medullaris arteriovenous malformations: 2 decades of experience with combined endovascular and microsurgical treatments. Neurosurgery 2012; 71(1): 100–108.

2. Spetzler RF, Detwiler PW, Riina HA, Porter RW. Modified classification of spinal cord vascular lesions. J Neurosurg 2002; 96 (Suppl 2): 145–156.

3. Carangelo B, Casasco AE, Vallone I, Peri G, Cerase A, Venturi C et al. Total occlusion of a conus medullaris pial arteriovenous malformation obtained with one session of superselective embolization. J Neurosurg Sci 2009; 53(3): 119–123.

4. Tubbs RS, Mortazavi MM, Denardo AJ, Cohen-Gadol AA. Arteriovenous malformation of the conus supplied by the artery of Desproges-Gotteron. J Neurosurg Spine 2011; 14(4): 529–531.

5. Hsu SW, Rodesch G, Luo CB, Chen YL, Alvarez H, Lasjaunias PL. Concomitant conus medullaris arteriovenous malformation and sacral dural arteriovenous fistula of the filum terminale. Interv Neuroradiol 2002; 8(1): 47–53.

6. Misra BK, Purandare HR. Application of indocyanine green videoangiography in surgery for spinal vascular malformations. J Clin Neurosci 2012; 19(6): 892–896.

7. Djindjian R. Spinal vascular malformations. J Neurosurgery 1976; 45(6): 727–728.

www.kardiologickarevue.cz