proLékaře.cz | 23.11.2026

Význam MR zobrazení difuze míchy v diferenciální diagnostice míšních lézí

The Role of MR Diffusion Weighted Imaging in the Differential Diagnosis of Spinal Cord Lesions

Souhrn

Úvod: Zobrazení difuze pomocí magnetické rezonance (DWI) a zobrazení tenzorů difuze (DTI) jsou metody poměrně často využívané při MR diagnostice mozku. Využití těchto metod pro zobrazení míchy je technicky náročnější a méně časté. Cílem této pilotní práce je shrnutí zkušeností autorů s technikou DWI a DTI z hlediska možného přínosu pro diferenciální diagnostiku míšních lézí. *Metodika:* Retrospektivně jsme hodnotili DWI/DTI nálezy u 11 pacientů s patologickým nálezem míchy při konvenčním MR zobrazení. Spektrum diagnóz zahrnovalo míšní ischemii, demyelinizaci, ependymom, myelitidu, radiační myelopatii a cévní malformaci. Měřili jsme hodnoty ADC (Apparent Diffusion Coefficient) a v případě DTI i frakční anizotropie (FA) míchy, dále byly hodnoceny nálezy deterministické DTI traktografie. *Výsledky:* U čtyř pacientů s míšní ischemií byl pozorován pokles ADC hodnoty v místě léze oproti nepostiženému úseku o 36–61 %. Okrsky restrikce difuze byly patrné i u pacienta s radiační myelopatií. U dvou pacientů s ependymomem bylo patrné roztlačení míšních traktů a výrazné snížení hodnoty FA (0,247 a 0,299). U ostatních pacientů nebyla patrná patologie na traktografii, u pacientů s demyelinizací jsme pozorovali středně výrazný pokles hodnoty FA (0,494 a 0,471). *Závěr:* DWI/DTI míchy může dle našich zkušeností přispět ke správnému nasměrování diferenciálnědiagnostické rozvahy zejména průkazem restrikce difuze u míšních ischemií a zhodnocením obrazu traktografie u míšních tumorů. Další výzkum na větších souborech pacientů by mohl otevřít možnosti diferenciace jednotlivých patologií pomocí kvantifikace DTI parametrů.

Abstract

Introduction: Diffusion weighted imaging (DWI) and diffusion tensor imaging (DTI) are magnetic resonance imaging methods, nowadays commonly used to depict the brain. Application of these methods for the spinal cord imaging is technically more demanding and less frequent. The aim of this pilot study was to summarize authors' current experience with DWI and DTI of the spinal cord, considering the potential value for the differential diagnosis of the spinal cord lesions. *Methods:* We retrospectively evaluated DWI/DTI findings in a group of 11 patients with pathological findings of the spinal cord on conventional MRI examination. The diagnosis comprised spinal cord ischemia, multiple sclerosis, myelitis, radiation myelopathy and arteriovenous malformations. We measured apparent diffusion coefficient (ADC) in all patients and, of the DTI data, we also measured fractional anisotropy (FA) values and evaluated the deterministic tractography reconstructions. *Results:* In four patients with spinal cord ischemia, we observed a decrease of the ADC values of the spinal cord lesions compared to the normal-appearing segment within a range 36–61%. Small areas of restricted diffusion of the spinal cord were found also in a patient with radiation myelopathy. In two patients with spinal cord tumors, DTI tractography showed displacement and/or disruption of the spinal cord tracts and marked decrease of the FA values (0.247 and 0.299). No abnormalities were observed on tractography in the rest of the patients, moderate decrease of the FA values was found in patients within demyelinating lesions of the spinal cord (0.494 and 0.471). *Conclusion:* DWI/DTI of the spinal cord may contribute to the correct direction of the differential diagnostic considerations through depiction of restricted diffusion within the spinal cord ischemia and evaluation of tractography in patients with spinal cord tumors. Further research with larger numbers of patients might enable differentiation of the spinal cord lesions based on quantification of DTI parameters.

Autoři deklarují, že v souvislosti s předmětem studie nemají žádné komerční zájmy.
The authors declare they have no potential conflicts of interest concerning drugs, products, or services used in the study.
Redakční rada potvrzuje, že rukopis práce splnil ICMJE kritéria pro publikace zasílané do biomedicínských časopisů.
The Editorial Board declares that the manuscript met the ICMJE "uniform requirements" for biomedical papers.

M. Keřkovský[1,2], A. Šprláková-Puková[1], J. Bednařík[2,3], M. Smrčka[4], M. Mechl[1]

[1] Radiologická klinika LF MU a FN Brno
[2] CEITEC – Středoevropský technologický institut, MU, Brno
[3] Neurologická klinika LF MU a FN Brno
[4] Neurochirurgická klinika LF MU a FN Brno

✉
MUDr. Miloš Keřkovský, Ph.D.
Radiologická klinika
LF MU a FN Brno
Jihlavská 20
625 00 Brno
e-mail: mkerkovsky@fnbrno.cz

Přijato k recenzi: 20. 1. 2012
Přijato do tisku: 14. 3. 2013

Klíčová slova

onemocnění míchy – ischemie – difuzně vážené zobrazení magnetickou rezonancí – zobrazení tenzorů difuze

Key words

spinal cord diseases – ischemia – diffusion magnetic resonance imaging – diffusion tensor imaging

proLékaře.cz | 23.11.2026

Úvod

Vyšetření magnetickou rezonancí (MR) je v současnosti standardní diagnostická metoda u pacientů s klinickou manifestací míšní léze [1]. Problémy však mohou nastat při stanovení diferenciální diagnostiky míšních lézí, kdy se někdy nevyhneme neurčitým závěrům, které neumožňují v daném časovém okamžiku zahájení specifické léčby [2].

MR diagnostika v současnosti disponuje metodami zobrazení, které svým způsobem opouštějí rámec konvenční zobrazovací diagnostiky a začínají poskytovat informace o mikrostrukturální patologii a patofyziologii nejrůznějších onemocnění. Mezi tyto metody se mimo jiné řadí MR zobrazení difuze (Diffusion Weighted Imaging, DWI) a zobrazení tenzorů difuze (Diffusion Tensor Imaging, DTI), metody v současnosti hojně využívané pro zobrazení mozku. V případě zobrazení míchy je jejich využití z různých důvodů méně časté, byť technicky proveditelné [3].

Míru difuzivity molekul vody ve tkáni lze v rámci DWI kvantifikovat pomocí měření tzv. hodnoty ADC (Apparent Diffusion Coeficient). Technicky můžeme vyšetření DTI chápat jako určitou nadstavbu DWI přinášející však zcela nový druh informací. Využíváme zde opakovaného měření s mnoha různými směry gradientu magnetického pole, který slouží k měření difuze. Velikost a trvání tohoto gradientu definuje změny měřeného signálu v závislosti na difuzi – tzv. b-faktor –, což platí i pro prosté DWI vyšetření. Opakovaná směrová aplikace gradientu nám však umožní zhodnocení tzv. anizotropie zkoumané tkáně, která je výrazná u vysoce strukturálně uspořádaných tkání, jakou je např. bílá hmota mozku či míchy [4]. Pro kvantifikaci můžeme využít parametr frakční anizotropie (FA), který odráží míru směrové závislosti procesu difuze ve zkoumané tkáni. Ze získaných obrazových dat DTI je také možno provést rekonstrukci průběhu míšních drah.

Obsahem této pilotní práce je retrospektivní analýza vyšetření DWI a DTI u pacientů s nálezem míšní patologie při konvenčním MR zobrazení s cílem zhodnocení přínosu těchto metod pro diferenciální diagnostiku míšních lézí.

Metodika

Zkoumaný soubor tvoří 11 pacientů s klinickými projevy míšní léze a s nálezem míšního postižení na konvenčním zobrazení MR, u kterých bylo provedeno též DWI či DTI vyšetření míchy. U všech pacientů šlo o obraz zvýšeného signálu míchy na T2 vážených obrazech v rozsahu minimálně jednoho spinálního segmentu s variabilní mírou postkontrastního sycení nebo projevů expanzivity. Spektrum patologií zahrnuje míšní ischemii, ependymom, demyelinizační postižení míchy v rámci roztroušené sklerózy (RS), myelitidu, arteriovenózní malformaci a radiační myelopatii (tab. 1). Uvedená finální diagnóza byla u všech pacientů stanovena na základě klinických a laboratorních nálezů, sledováním vývoje klinického obrazu a nálezů zobrazovacích metod v čase a v případě tumorů též histologickou verifikací.

U všech pacientů byly provedeny standardní základní sekvence pro zobrazení páteřního kanálu – T1, T2 vážený obraz a STIR (Short-Tau Inversion Recovery) v sagitální rovině, dále T2 FFE (Fast Field Echo) v axiální rovině a krčním úseku nebo bTFE (balanced Turbo Field Echo) v axiální rovině v hrudním úseku.

U čtyř pacientů s míšní ischemií bylo provedeno DWI vyšetření technikou echo-planárního zobrazení v prove-

Tab. 1. Klinická data pacientů.

Iniciály	Pohlaví	Věk	Patologie	Etáž	Interval	Klinické příznaky
ZŠ	Ž	81	ischemie	Th3–6	1 den	syndrom transverzální míšní léze v úrovni Th5–6, paraplegie, porucha sfinkterových funkcí
PK	M	58	ischemie	C4–6	7 dnů	kvadruparéza, hranice čití distálně od Th10, sfinkterová dysfunkce
MR	Ž	13	ischemie	Th11–12	1 den	těžká paraparéza, hranice čití distálně od Th7
JC	M	76	ischemie	Th2–5	11 dnů	paraparéza LDK, plegie PDK, hypestezie od Th12, sfinkterová dysfunkce
AŠ	Ž	68	ependymom	C7–Th4	více než rok	těžká paraparéza akcentována vpravo
HD	Ž	60	ependymom	C4–Th1	3 měsíce	porucha citlivosti DKK, paraparéza, mírná porucha sfinkterových funkcí
EM	Ž	44	RS	C5–6	9 měsíců	paraparéza, sfinkterová dysfunkce
MP	Ž	25	RS	C3–7	3 měsíce	centrální triparéza lehkého stupně na PHK a DKK
MM	M	26	myelitida	C2–7	7 dnů	parestezie na LHK a LDK, paréza na obou HK, bolesti hlavy, dysartrie
ŠS	Ž	44	AVM	C1–7	9 dnů	kvadruparéza s levostrannou akcentací, hypestezie na končetinách
JD	M	58	radiační myelopatie	C1–5	2 týdny	paraparéza DKK, v úvodu parestezie DKK

Ž – žena, M – muž, interval – doba mezi vznikem klinických příznaků a MR vyšetřením, LDK – levá dolní končetina, PDK – pravá horní končetina, DKK – dolní končetiny, PHK – pravá horní končetina, LHK levá horní končetina, RS – roztroušená skleróza, AVM – arteriovenózní malformace

proLékaře.cz | 23.11.2026

dení „single-shot" EPI SSh (tloušťka řezu 4 mm, repetition time – TR 2 000 ms, echo time – TE 75 ms, sklápěcí úhel 90°, matrix 112 × 137) v sagitální a transverzální rovině s dvěma hodnotami b-faktoru přídatného magnetického gradientu (0 a 400 s/mm^2). Ze získaných dat byl proveden výpočet mapy ADC na pracovní stanici MR extended workplace (release 2.6.3, Philips Medical Systems, Holandsko). ADC hodnoty byly vypočteny dle vzorce $S/S_0 = \exp(-b \times ADC)$, kde S odpovídá signálu naměřenému při zapnutém gradientu difuze, S_0 signálu bez aplikace gradientu. Následně bylo provedeno měření ADC hodnoty na axiálních řezech míchou pomocí ručního vymezení oblastí zájmu (Region Of Interest, ROI). Měření byla provedena v místě míšní léze s patologicky zvýšeným signálem v T2 obraze a kraniálněji od postižené oblasti v místě bez viditelného postižení míchy. U těchto čtyř pacientů jsme v rámci akutních vyšetření neprováděli DTI zobrazení z časových důvodů a zejména kvůli převažující lokalizace postižení do oblasti hrudní míchy, kde při nutnosti použití cívky SPINE není DTI v našich podmínkách realizovatelné v dostatečné obrazové kvalitě a při zachování únosné doby akvizice.

U ostatních pacientů bylo provedeno vyšetření DTI pomocí 16kanálové hlavové a krční cívky s použitím sekvence EPI SSh v axiální rovině (tloušťka řezu 4 mm, TR 3 549 ms, TE 83 ms, sklápěcí úhel 90°, matrix 136 × 136, velikost voxelu 1,25 × 1,25 × 4 mm) s opakovaným měřením s 15 různými směry přídatného magnetického gradientu o síle 900 s/mm^2. Získaná data byla softwarově zpracována pomocí aplikace FiberTrak, která je součástí výše uvedené platformy MR extended workplace. Po provedení registrace DTI dat s korekcí pohybu a artefaktů vířivých proudů jsme rekonstruovali mapy ADC a FA, následně jsme měřili hodnoty FA a ADC na axiálním průřezu míchou v místě míšní léze a v místě bez viditelného postižení při konvenčním MR zobrazení. V případě ADC hodnot získaných pomocí DTI zobrazení šlo o izotropní difuzivitu, jež byla v rámci výpočetního zpracování stanovena jako průměr anizotropní difuzivity odvozené z vícečetných zdrojových nekolineárních měření s různými směry magnetického gradientu. Dále jsme provedli rekonstrukci drah míchy pomocí aplikace FiberTrak, která využívá principů deterministické traktografie, s umístěním jedné výchozí oblasti zájmu (technika „single-ROI") do oblasti míšní léze případně do sousedních nepostižených segmentů. Pro rekonstrukce traktografie byly nastaveny parametry trasování minimální FA 0,15, maximální změna úhlu 27° a minimální délka vláken 10 mm.

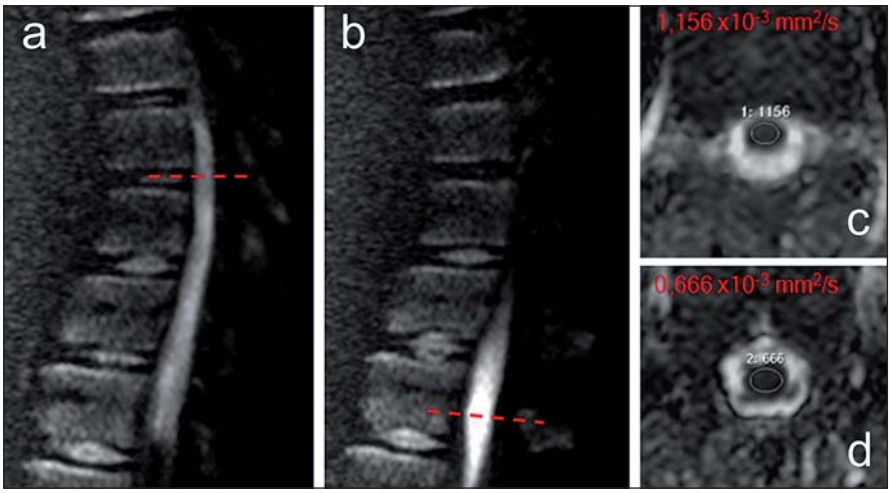

Obr. 1. Difuzně vážené zobrazení u 13leté pacientky s míšní ischemií.
Sagitální difuzně vážené skeny s hodnotou b-faktoru 400 s/mm^2; v oblasti míšního konu je zřetelná hyperintenzita (a, b). Přerušované čáry označují místa měření na mapách ADC (Apparent Diffusion Coeficient) v axiální rovině v místě ischemie (d) a kraniálněji v místě bez postižení (c) s nálezem abnormálního poklesu ADC hodnoty v místě ischemické léze.

Výsledky

U pacientů s míšní ischemií jsme pozorovali lokální zvýšení T2 signálu míchy v rozsahu 2–4 segmentů s jejím lehkým rozšířením, v DWI obraze bylo v místě postižení patrné zvýšení intenzity signálu (obr. 1). Při kvantifikaci míry difuze jsme zaznamenali pokles ADC hodnot v místě T2 hyperintenzní míšní léze v porovnání s kraniálnějším nepostiženým segmentem, a to v rozmezí 36–61 % (tab. 2).

U všech pacientů vyšetřených pomocí DTI jsme provedli rekonstrukci míšních drah; u obou pacientů s míšním tumorem výsledný obraz svědčil pro hrubší strukturální abnormitu míšních traktů a měl charakter odtlačení a místy také možného přerušení míšních drah působením expanzivní léze. Při umístění ROI přímo do oblasti tkáně tumoru nebyly nalezeny žádné dráhy při daném nastavení trasovacích parametrů. Naopak bylo možné stopovat vlákna míšních drah ve tkáni míchy roztlačené tumorem do periferie. U ostatních pacientů jsme při prostém vizuálním hodnocení nepozorovali zřetelnou abnormalitu průběhu míšních traktů v místě patologické léze (obr. 2).

Při hodnocení hodnoty FA jsme u pacientů s míšním tumorem pozorovali výrazný pokles hodnoty FA, a to o 48 a 68 %. U pacientů s diagnózou RS byl patrný středně výrazný pokles hodnoty FA o 16 a 27 %. U pacienta s myelopatií vzniklou za sedm měsíců po radioterapii s frakcionovanou dávkou 30Gy na oblast krční páteře jsme pozorovali okrsky restrikce difuze míchy s vysokým signálem na DWI a s poklesem ADC hodnoty cca o 30 %.

Diskuze

Onemocnění míchy tvoří heterogenní skupinu postižení etiologie demyelinizační, zánětlivé, vaskulární či tumorózní. Jde často o závažná postižení s hrozbou výrazného funkčního deficitu, v mnoha případech trvalého. Lze říci, že klinické symptomy myelopatie jsou variabilní a z hlediska etiologie poměrně nespecifické.

K hlavním úkolům MR zobrazení u těchto pacientů patří detekce patologické míšní léze a odlišení tumorózní a netumorózní etiologie postižení [1]. V praxi se však občas setkáváme s případy, kdy MR diagnostika selhává například z pohledu nemožnosti přesného stanovení etiologie postižení při nespecifickém obraze [2] nebo z důvodu nedostatečné senzitivity konvenčních sek-

proLékaře.cz | 23.11.2026

Tab. 2. Měření hodnot ADC a FA (v případě DTI vyšetření) u všech pacientů s různým typem míšní léze.

Iniciály	Patologie	Metoda	ADC norm.	ADC abnorm.	Změna ADC (%)	FA norm.	FA abnorm.	Změna FA (%)
ZŠ	ischemie	DWI	1,233	0,474	–61,6	x	x	x
PK	ischemie	DWI	1,194	0,765	–35,9	x	x	x
MR	ischemie	DWI	1,156	0,666	–42,4	x	x	x
JC	ischemie	DWI	1,235	0,788	–36,2	x	x	x
AŠ	ependymom	DTI	1,129	1,275	12,9	0,574	0,299	–47,9
HD	ependymom	DTI	1,669	1,696	1,6	0,775	0,247	–68,1
EM	SM	DTI	1,04	0,973	–6,4	0,682	0,494	–27,6
MP	SM	DTI	1,309	1,263	–3,5	0,562	0,471	–16,2
MM	myelitida	DTI	1,322	1,187	–10,2	0,624	0,613	–1,8
ŠS	AVM	DTI	1,237	1,038	–16,1	0,567	0,558	–1,6
JD	rad. myelopatie	DTI	1,13	0,797	–29,5	0,623	0,634	1,8

DWI – Diffusion Weighted Imaging (difuzně vážené zobrazení), DTI – Diffusion Tensor Imaging (zobrazení tenzorů difuze), ADC – Apparent Diffusion Coefficient, FA – frakční anizotropie

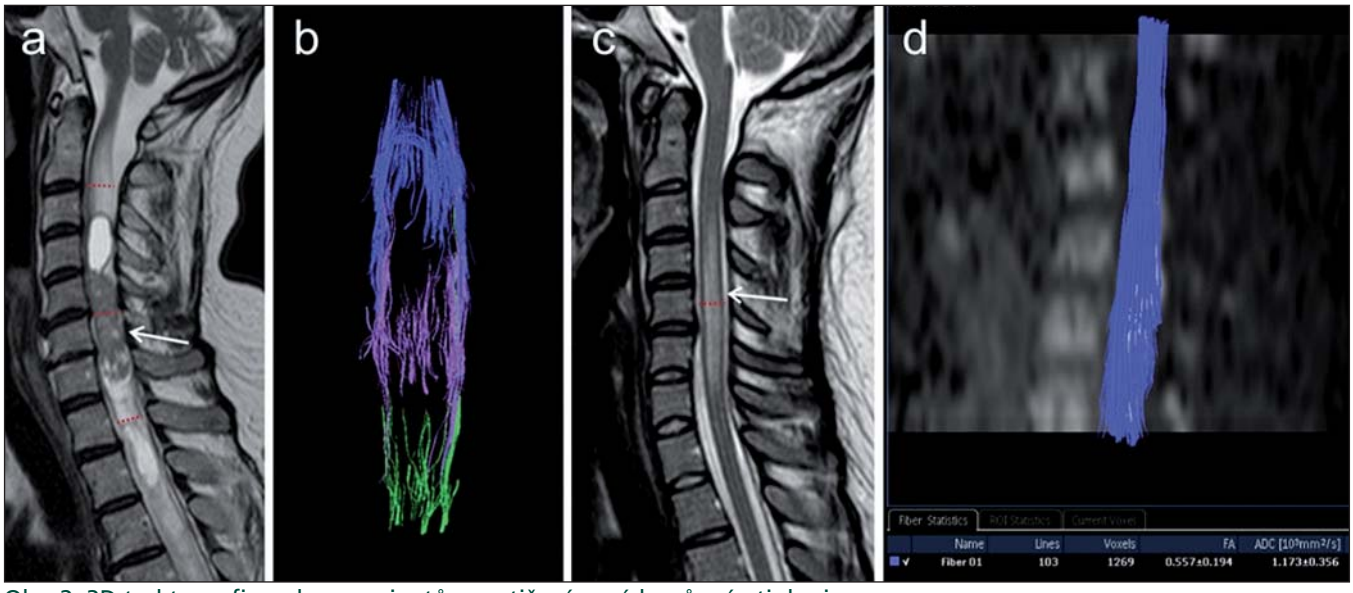

Obr. 2. 3D traktografie u dvou pacientů s postižením míchy různé etiologie.

Obr. 2a, b) Pacientka s míšním tumorem. a) T2 vážený obraz v sagitální rovině, šipka znázorňuje vlastní tumorózní ložisko, v okolí patrný edém a známky hydrosyringomyelie. Červené linie značí úroveň umístění tří různých oblastí zájmu pro traktografii – jedna uprostřed vlastního tumorózního ložiska, další dvě kraniálněji, resp. kaudálněji. b) Traktografie za použití tří oblastí zájmu demonstruje zřetelné roztlačení a přerušení míšních drah (projekce v koronární rovině). Ze žádné ze zvolených oblastí zájmu nebylo možné vystopovat souvislé dráhy probíhající přes celou oblast tumoru, jedná se zde o opakované rekonstrukce technikou „single-ROI".

Obr. 2c, d) Pacientka s dg. roztroušené sklerózy. c) T2 vážený obraz v sagitální rovině, patrna je hyperintenzní míšní léze (šipka). Červená linie značí umístění jedné oblasti zájmu pro traktografii přibližně uprostřed postižené oblasti. d) Traktografie míšních drah na podkladě izotropního DWI obrazu (sagitální rekonstrukce), není zde patrna abnormalita průběhu míšních traktů, které byly spojitě rekonstruovány z jediné oblasti zájmu umístěné do oblasti léze.

vencí, jako je tomu třeba v časném stadiu míšní ischemie [5]. Přitom v případě zobrazení míšních lézí je zvláště důležitá přesná diferenciální diagnostika, neboť možnosti biopsie míchy jsou velmi omezené a zejména u pacientů s míšní lézí potenciálně netumorózní etiologie může vést ke zbytečnému iatrogennímu poškození [2].

Za této situace se pro zobrazení míchy jeví nadějným použití „nových" technik, jakými jsou DWI a DTI. Jejich využití pro diagnostiku míšních lézí je podstatně méně

proLékaře.cz | 23.11.2026

časté, než je tomu u zobrazení mozku; důvod je možno spatřovat zejména v technických problémech daných mimo jiné nehomogenitou magnetického pole v zobrazované oblasti páteře, která je příčinou zvýšené míry distorzí obrazu a susceptibilních artefaktů, kvalitu zobrazení snižují též pohybové artefakty vzniklé v důsledku pulzací míchy. Problémem může být také dostupnost vhodných sekvencí, které navíc vyžadují velkou míru optimalizace [5]. Přesto je však technika DWI a DTI pro zobrazení míchy prakticky použitelná, což dokládá vícero prací popisujících možnosti využití těchto metod v klinické diagnostice či výzkumných aplikacích [6,7].

Cílem této pilotní práce je shrnutí dosavadních zkušeností autorů s technikou DWI/DTI u pacientů s míšní lézí z pohledu praktické neurodiagnostiky. Těžiště významu DWI vyšetření je možné spatřovat v diagnostice míšní ischemie. U čtyř pacientů s míšní ischemií jsme pozorovali známky restrikce difuze dokumentované výrazným poklesem hodnot ADC, což je ve shodě se závěry několika dalších autorů zabývajících se tímto tématem [5,8]. U lézí zánětlivé, demyelinizační či tumorózní etiologie jsme oproti tomu pozorovali jen malý pokles či naopak vzestup ADC hodnot, v čemž lze proto spatřovat hlavní význam DWI pro diferenciální diagnostiku. Ačkoliv možnosti terapeutického ovlivnění míšní ischemie jsou v současnosti poměrně malé, nasměrování diferenciálnědiagnostické rozvahy směrem k ischemické etiologii může celkově přispět k racionalizaci další diagnostiky. Při standardizaci techniky DWI vyšetření míchy by snad tato metoda v budoucnu mohla přispět i k zahájení účinné včasné terapie.

U pacienta s proběhlou radioterapií na oblast krční páteře byla v diferenciální diagnostice kromě radiační myelopatie zvažována možnost sekundárního míšního tumoru nebo koincidence zánětlivého postižení míchy. V tomto případě jsme pozorovali drobné okrsky restrikce difuze míchy, čímž vznikl obraz charakteru edému v kombinaci s drobnými fokálními ischemiemi. Na základě této skutečnosti jsme označili radiační myelopatii jako nejpravděpodobnější etiologii postižení.

Stejně jako je tomu u vyšetření mozku, i v případě DTI zobrazení míchy se u nejrůznějších patologií ukazuje, že zejména kvantifikace hodnot FA umožňuje citlivější detekci ultrastrukturální patologie míchy v porovnání s konvenčním zobrazením [9]. Autoři Ducreux et al ve své práci poukazují na možnost bližší charakterizace míšních tumorů pomocí kvantifikace hodnot FA [6]. Autoři Vargas et al v nedávné publikaci popisují DTI nálezy u skupiny 14 pacientů s různými typy míšních lézí tumorózní i netumorózní etiologie [10]. U pomalu progredujících patologických procesů, jako je např. ependymom, je popisováno roztlačení nervových traktů míchy, zatímco u akutně vzniklých změn, jako je ischemie či trauma, bylo pozorováno převážně přerušení a defigurace vláken. Dle našich prvotních zkušeností hrubší patologie míchy, jakou je míšní tumor, působí obraz zřetelného roztlačení či eventuálně přerušení míšních traktů na rekonstrukcích traktografie spolu s výrazným snížením hodnoty FA v místě patologické léze. Oproti tomu u patologií, kde je možné očekávat relativně méně výrazné strukturální abnormity míchy, jako je např. demyelinizace či myelitida, bylo snížení hodnot FA méně výrazné a při rekonstrukci míšních drah nebyla patrná abnormalita jejich průběhu. Tímto způsobem by kvantifikace parametrů DTI spolu s hodnocením obrazů traktografie v budoucnu mohla být přínosem pro vzájemnou diferenciaci míšních lézí.

Zřejmým limitem této pilotní práce je malý počet pacientů neumožňující komplexnější statistické vyhodnocení. Jde nicméně o obecný problém prací publikovaných na toto téma, neboť s postižením míchy typu ischemie či tumoru se setkáváme podstatně méně často, než je tomu u onemocnění mozku, situaci navíc dále komplikuje omezená možnost bioptické verifikace; ucelené zhodnocení přínosu DWI/DTI pro diagnostiku míšních lézí lze tedy očekávat spíše v delším časovém horizontu nejpravděpodobněji cestou multicentrických studií či metaanalýz.

S výše uvedeným souvisí též větší heterogenita struktury souboru pacientů z hlediska etiologie onemocnění míchy. Společným jmenovatelem našeho souboru byl nález patologické míšní léze při konvenčním MR zobrazení, který u většiny z těchto pacientů vzbuzoval diagnostické rozpaky. Za této situace bylo využití techniky DWI/DTI přínosné z hlediska poměrně jednoznačného odlišení míšní ischemie od ostatních lézí a správné nasměrování diferenciálnědiagnostické rozvahy mezi tumorózní a netumorózní etiologií, což je stěžejní pro plánování další laboratorní i zobrazovací diagnostiky a v konečném důsledku i zvolení vhodné terapie.

Dle našich prvotních zkušeností tedy technika DWI a DTI může sehrát pozitivní roli v rámci diferenciální diagnostiky myelopatií různé etiologie, byť komplexní zhodnocení této problematiky bude vyžadovat další práce s většími soubory pacientů. Již dnes lze však využití těchto metod doporučit jako součást rozšířeného protokolu MR vyšetření míchy pro jejich neinvazivitu a časovou nenáročnost, neboť u pacientů s míšní lézí nejasné etiologie je jakákoliv nová informace přínosem.

Literatura

1. Do-Dai DD, Brooks MK, Goldkamp A, Erbay S, Bhadelia RA. Magnetic resonance imaging of intramedullary spinal cord lesions: a pictorial review. Curr Probl Diagn Radiol 2010; 39(4): 160–185.

2. Smrčka M, Šprláková A, Smrčka V, Keřkovský M. Problematika indikace operační léčby u intramedulárních lézí. Cesk Slov Neurol N 2010; 73/106(4): 393–397.

3. Holder CA, Muthupillai R, Mukundan S jr, Eastwood JD, Hudgins PA. Diffusion-weighted MR imaging of the normal human spinal cord in vivo. AJNR Am J Neuroradiol 2000; 21(10): 1799–1806.

4. Pierpaoli C, Basser PJ. Toward a quantitative assessment of diffusion anisotropy. Magn Reson Med 1996; 36(6): 893–906.

5. Thurnher MM, Bammer R. Diffusion-weighted MR imaging (DWI) in spinal cord ischemia. Neuroradiology 2006; 48(11): 795–801.

6. Ducreux D, Fillard P, Facon D, Ozanne A, Lepeintre JF, Renoux J et al. Diffusion tensor magnetic resonance imaging and fiber tracking in spinal cord lesions: current and future indications. Neuroimaging Clin N Am 2007; 17(1): 137–147.

7. Thurnher MM, Law M. Diffusion-weighted imaging, diffusion-tensor imaging, and fiber tractography of the spinal cord. Magn Reson Imaging Clin N Am 2009; 17(2): 225–244.

8. Loher TJ, Bassetti CL, Lövblad KO, Stepper FP, Sturzenegger M, Kiefer C et al. Diffusion-weighted MRI in acute spinal cord ischaemia. Neuroradiology. 2003; 45(8): 557–617.

9. Keřkovský M, Šprláková-Puková A, Kašpárek T, Fadrus P, Mechl M, Válek V. Diffusion tensor imaging – současné možnosti MR zobrazení bílé hmoty mozku. Cesk Slov Neurol N 2010; 73/106(2): 136–142.

10. Vargas MI, Delavelle J, Jlassi H, Rilliet B, Viallon M, Becker CD et al. Clinical applications of diffusion tensor tractography of the spinal cord. Neuroradiology 2008; 50(1): 25–29.