proLékaře.cz | 9.1.2026

Trigemino-kardiálny reflex a jeho variácie

Trigemino-Cardiac Reflex and its Variations

Súhrn

Tzv. okulo-kardiálny reflex (OCR) je dobre známy medicínsky fenomén. Avšak jeho variácie (aferentácia cez maxilárnu alebo mandibulárnu vetvu trojklaného nervu) už nie sú až tak známe, aj keď sú v literatúre popísané. V poslednej dekáde je tento dnes tzv. trigemino-kardiálny reflex (TCR) hojne diskutovaný medzi neurochirurgami aj maxillo-faciálnymi chirurgami, pohľad na jeho vývoj a súčasný význam sa mení. V našej práci uvádzame prípad maxillo-kardiálnej variácie TCR). TCR si zaslúži pozornosť aj iných medicínskych odborov, keďže s ním môžu byť konfrontovaní.

Abstract

Oculo-cardiac reflex (OCR) is a well-known phenomenon. Its variations (afferentation through the maxillar and mandibular branches of the trigeminal nerve) are not so widely known even though they have been described in the literature. Over the last decade, this „Trigemino-Cardiac Reflex" (TCR) has been widely discussed by neurosurgeons and maxillo-facial surgeons. We describe one case of maxillo-cardiac variation of the TCR. This reflex deserves attention of other medical specialists as they might also be confronted with it.

Autoři deklarují, že v souvislosti s předmětem studie nemají žádné komerční zájmy.
The authors declare they have no potential conflicts of interest concerning drugs, products, or services used in the study.
Redakční rada potvrzuje, že rukopis práce splnil ICMJE kritéria pro publikace zasílané do biomedicínských časopisů.
The Editorial Board declares that the manuscript met the ICMJE "uniform requirements" for biomedical papers.

Z. Haviarová[1], E. Lalciková[2]

[1] Anatomický ústav, LF UK v Bratislave
[2] V. interná klinika LF UK a UN Bratislava

✉ MUDr. Zora Haviarová
Anatomický ústav
LF UK v Bratislave
Sasinkova 2
813 72 Bratislava
e-mail:
zora.haviarova@fmed.uniba.sk

Prijato k recenzii: 1. 10. 2012
Prijato do tlače: 7. 11. 2012

Kľúčové slová
okulokardiálny reflex – trigeminokardiálny reflex – reflexná bradykardia – reflexná hypotenzia

Key words
oculo-cardiac reflex – trigemino-cardiac reflex – bradycardia – hypotension

Úvod a historické fakty

Fakt, že trojklaný nerv (nervus trigeminus, n. V) je komplikovaná nervová štruktúra, ktorá nám dosiaľ asi neodhalila všetky svoje úskalia a možnosti, dnes netreba nikomu pripomínať. Náhly vznik srdcovej arytmie (bradykardie až asystoly), arteriálnej hypotenzie, apney a gastrickej hypermotility ako následok manipulácie v oblasti nosovej sliznice bol prvýkrát popísaný Kratschmerom et al v roku 1870 u mačiek a zajacov (ako tzv. Kratschmerov fenomén je podkladom tzv. ponáracieho reflexu). V roku 1908 boli prvýkrát popísané podobné symptómy ako následok stimulácie okulárnych a periokulárnych štruktúr, inervovaných z prvej vetvy trojklaného nervu (NV/1, nervus opthalmicus) a označené ako tzv. okulo-kardiálny reflex (OCR, angl. oculo-cardiac reflex) Bernardom Aschnerom a Giussepem Dagninim [1]. V súčasnosti je spomínaný (aj v učebniciach fyziológie) ako tzv. Aschnerov fenomén. V roku 1977 Kumada et al po-

proLékaře.cz | 9.1.2026

písali podobné „trigemino-depresorické" účinky po nízkofrekvenčnej elektrostimulácii trigeminálnych oblastí anestetizovaných a decerebrovaných zajacov, čo ich viedlo k záveru, že nielen periférna, ale aj centrálna stimulácia trigeminálnych štruktúr vedie k rovnakej autonómnej odpovedi. Termín „trigemino-kardiálny reflex" (TCR, Trigemino-Cardiac Reflex) bol potom uvedený anesteziológmi Shelleym a Churchom v roku 1988 [1]. Lang et al (1991) pozorovali rovnaké príznaky aj pri aferentácii cez maxilárnu a mandibulárnu vetvu n. V a zaviedli pojem maxillo-mandibulo-kardiálny reflex (MCR, Maxillo-mandibulo-Cardiac Reflex) ako variáciu OCR [1–3]. V roku 2009 Schaller B et al popísali výskyt centrálnej formy TCR u ľudí po stimulácii centrálnych úsekov trojklaného nervu počas operácie mozgového kmeňa v oblasti mostovo-mozočkového uhla. Bol to on, kto zjednotil obe formy reflexu do jednotného konceptu, ktorý je v súčasnosti všeobecne akceptovaný [1–3]. Vytvorili okolo seba skupinu spolupracovníkov so záujmom o daný problém (Trigemino-Cardiac-Reflex-Examination-Group = T.C.R.E.G.) a s ním rozpracovali tento reflex do detailov, pričom výskum TCR pokračuje aj v súčasnosti [4–6]. Tento dnes už vcelku známy fenomén bol široko diskutovaný medzi neurochirurgami hlavne v poslednej dekáde, keďže bol pozorovaný pri rôznych typoch neurochirurgických operácií [3,7–11]. Množili sa však aj kazuistiky z iných medicínskych odborov (plastická a maxillo-faciálna chirugia, dermatológia, zubné lekárstvo, ORL), ktoré dokumentujú širší význam vedomosti tohto fenoménu [12–18].

Definícia, klasifikácia, výskyt

Trigeminokardiálny reflex (TCR) sa dnes považuje za autonómny reflex mozgového kmeňa a je definovaný ako 20% pokles SF (srdcovej frekvencie) a stredného arteriálneho tlaku (SaTK) v porovnaní so vstupnými hodnotami (t.j. hodnoty na začiatku zákroku, pred aplikáciou stimulu) [1,3]. Táto definícia sa pri interpretácii ukazovala byť dosť problematickou, nakoľko 20% podmienka poklesu bola dosť vysoká a môže viesť k podceneniu výskytu TCR [1]. Všeobecne sa v dostupnej literatúre za spomínaný reflex považuje akýkoľvek náhly pokles SF a SaTK nasledujúci po manipulácii s periférnym alebo centrálnym priebehom NV. Akákoľvek ďalšia autonómna reflexná odpoveď s prítomnosťou alebo bez prítomnosti srdcovej odpovede, nasledujúca po stimulácii priebehu NV, sa označuje ako trigemino-vagálny reflex (TVR). Podľa lokalizácie spúšťacieho stimulu TCR sa rozlišujú:

a) centrálny (proximálny) TCR

Iniciovaný manipuláciou intrakraniálneho priebehu n. V (hlavne od ganglion Gasseri k mozgovému kmeňu) – pozorovaný napr. pri resekcii vestibulárneho schwannómu v mostovomozočkovom uhle (11% výskyt), pri rhizotómiach radix sensoria n. V pred jeho vstupom do ganglion Gasseri, pri Jannettovej mikrovaskulárnej trigeminálnej dekompresii (18% výskyt) pri chirurgickej liečbe neutíšiteľnej trigeminalgie [1,3]. Prítomnosť TCR počas resekcie vestibulárneho schwannómu mala negatívny efekt na pooperačnú rekonvalescenciu a vyúsťovala do štatisticky vyššieho výskytu tinnitu a hypakúzy po operácii v porovnaní s operačným priebehom bez TCR [1,3].

b) periférny (distálny) typ TCR

Iniciovaný stimuláciou nervu kdekoľvek mimo lebky až ku ganglion Gasseri, tento sa ešte podrozdeľuje podľa spúšťacej vetvy n. V na:

1. oftalmo-kardiálny reflex alebo okulokardiálny reflex (OCR)

Stimulácia cestou vetiev nervus ophtalmicus, v minulosti pozorovaná pri manipulácii v oblasti orbity a periorbitálnych štruktúr (známy tzv. Aschnerov fenomén, sprostredkovaný cestou nervi ciliares longi). Často bol popisovaný v súvislosti s operáciami strabizmu (hlavne u detí), vniknutím a prítomnosťou cudzieho telesa v oku, tlakom na očný bulbus (podľa jedného ľudového receptu sa využíva aj na zastavenie čkavky), pri blefaroplastikách (výskyt 25 %), pri chirurgii v čelovej oblasti (nervus supraorbitalis) [15], pri neurochirurgických operáciách vyžadujúcich manipuláciu v oblasti falx cerebri a v oblasti sinus cavernosus (rami tentorii nervus ophtalmicus), pri transfenoidálnych resekciách hlavne pituitárnych nádorov [1,3,11].

Stimulácia vetiev nervus nasociliaris v nosovej sliznici vedie okrem bradykardie aj k apnoe a k sympatikom stimulovanej vazokonstrikcii (hypertenzia, na rozdiel od inak pozorovanom sklone skôr k hypotenzii) je podkladom tzv. **ponáracieho reflexu** (Kratschmerov fenomén). Ponárací reflex je dnes popisovaný ako samostatný subtyp TCR a dáva sa do súvislosti aj s jednou z možných príčin SIDS (Sudden Infant Death Syndrome) malých detí. Diskutuje sa o ňom aj ako o tzv. kyslík zachovávajúcom mozgovom reflexe a jeho možnom využití pri tzv. pre-conditioning mozgu pri prevencii ischemického poškodenia mozgu [3–5,16].

2. Maxillo-kardiálny reflex

Sprostredkovaný perifernými vetvami nervus maxillaris. Tento pojem bol zavedený autormi Langom et al (1991), ktorí prví popísali výskyt príznakov TCR aj pri manipulácii s inými senzitívnymi vetvami n. V (hlavne NV/II a NV/III) a dal mu komplexný názov: maxillo-mandibulo-kardiálny reflex [2]. Avšak pre poriadok by bolo vhodné rozlišovať aj medzi stimuláciou cez II. a III. vetvu samostatne. V tejto spojitosti boli príznaky TCR popisované v súvislosti s fraktúrami a repozíciami os zygomaticum (iritácia nervus zygomaticus), osteotómiami typu Le Fort I (výskyt 25 %) [13,15], fraktúry očnicovej spodiny (viď aj naša kazuistika), extrakciou horných zubov (Arakeri pozoroval bradykardiu po extrakcii prvej hornej stoličky, nazval ju „dento-kardiálnym" Arakeriho reflexom) [11], v súvislosti s neurochirurgickými operáciami lebečnej bázy (ramus meningeus NV/II) pri manipulácii s mozgovými obalmi (Spiriev et al popísali TCR v súvislosti s evakuáciou chronického subdurálneho hematómu a chemickej iritácii mozgových obalov výplachom H_2O_2 [10], pri rhinoplastikách (výskyt 8,3 %) [13], resekcii tuber maxillae [15], extrakcii retinovaného očného zubu (nervus nasopalatinus) [1], pri exstirpácii bazocellulárneho karcinómu pod margo infraorbitalis orbitae [17].

3. Mandibulo-kardiálny reflex

Sprostredkovaný senzitívnymi vetvami nervus mandibularis (NV/III) – bol pozorovaný pri mandibulárnych osteotómiach (Lang et al, 1991), opakovane aj pri atroskopickej manipulácii vo vnútri temporo-mandibulárneho kĺbu (TMK) pri adheziolýze v jeho hornej časti [2,15]. Údaje z našich databáz chýbajú.

Mechanizmus reflexu a jeho modulácia

Stimulácia ktorejkoľvek senzitívnej vetvy n. V vedie k aferentnému prenosu vzruchu cez ganglion Gasseri do senzitív-

proLékaře.cz | 9.1.2026

neho jadra nervus trigeminus (nucleus sensorius nervi trigemini) v blízkosti spodiny 4. mozgovej komory (fossa rhomboidea). Odtiaľ krátke internunciálne (spojovacie) vlákna formatio reticularis sprostredkujú jeho prenos na eferentnú dráhu, vychádzajúcu z motorického jadra nervus vagus (n. X, nucleus dorsalis nervi vagi). Cestou n. X prebiehajú potom kardio-depresorické nervové vlákna končiace sa v myokarde (nervi retardantes) (obr. 1) [1,3]. Výsledky experimentálnych prác ukazujú, že reflexná od-

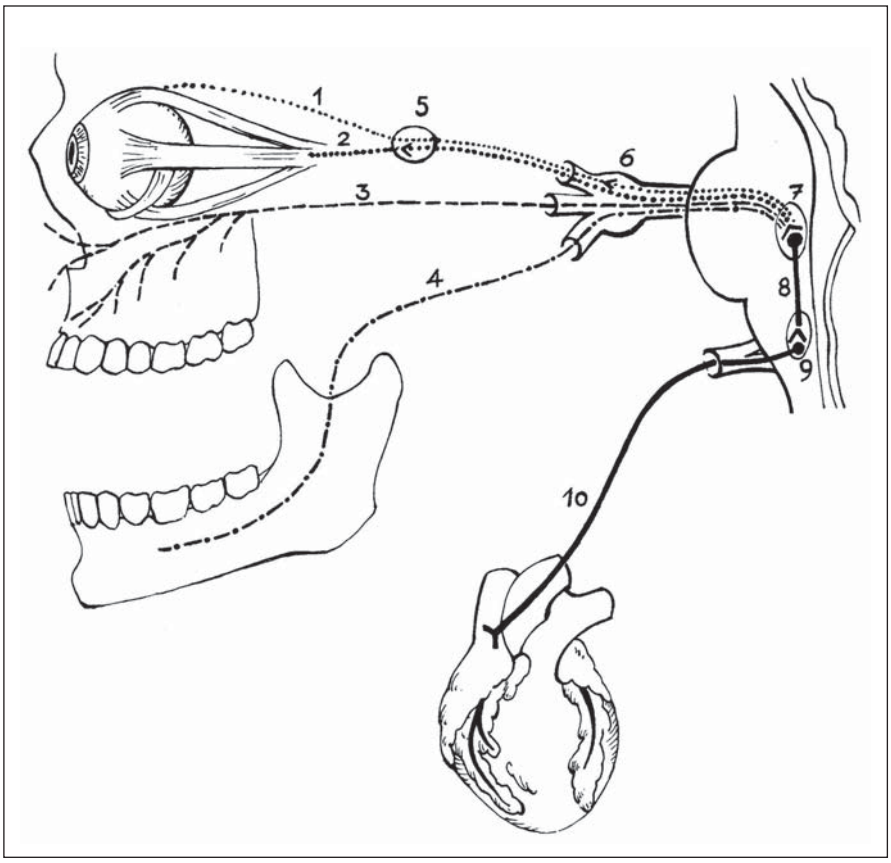

Obr. 1. ➤ Schematické znázornenie dráhy trigemino-kardiálneho reflexu.

1 – nn. ciliares longi, 2 – nn. ciliares breves (n. oculomotorius NIII), 3 – nervus maxillaris (NV/II) a jeho vetvy, 4 – nervus mandibularis (NV/III) a jeho vetvy, 5 – ganglion ciliare, 6 – ganglion Gasseri, 7 – radix sensoria a nucleus sensorius NV, 8 – krátke internunciálne vlákna formatio reticularis mozgového kmeňa, 9 – nucleus dorsalis nervi vagi (NX), 10 – kardio-depresorické vágové vlákna (nervi deccelerantes nervi vagi.

Obr. 2. RTG lebky: 47-ročný pacient po úraze páčidlom do tváre pod pravé oko – predná projekcia.

Fraktúra spodiny očnice a hladina voľnej tekutiny v pravej maxillárnej dutine.

Obr. 3. RTG lebky: 47-ročný pacient po úraze páčidlom do tváre pod pravé oko – spodná projekcia.

proLékaře.cz | 9.1.2026

Obr. 4. RTG lebky: 47-ročný pacient po úraze páčidlom do tváre pod pravé oko – pravá projekcia.

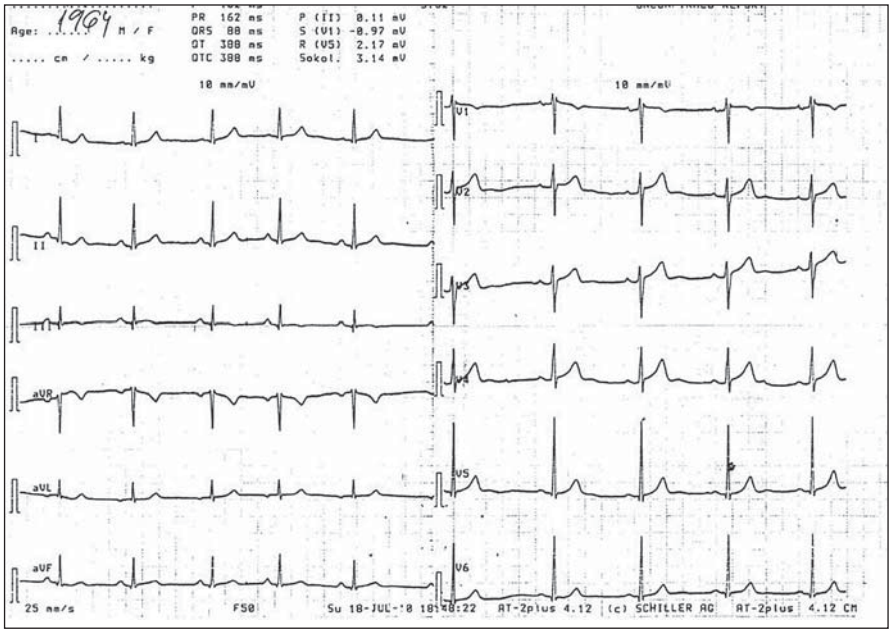

Obr. 5. Aktuálny EKG záznam uvedeného pacienta, srdečná frekvencia (SF) = 60 (t.j. na dolnej hranici normy).

poveď iniciovaná z nucleus spinalis nervi trigemini (pars caudalis) sa následne rozšíri do nucleus parabrachialis, rostrálnej ventro-laterálnej oblasti predĺženej miechy, dorzálneho medulárneho retikulárneho poľa a do nucleus paratrigeminalis [1,3]. Našli sa však rozdiely v uvádzanom reflexnom oblúku v závislosti od centrálneho alebo periférneho stimulu: periférne stimulovaný TCR je prepojený z nucleus spinalis nervi trigemini do nucleus Kölliker-Fusse (pontínne pneumotaktické centrum), pričom sa uvádza, že centrálna stimulácia TCR je vedená cez nucleus tractus solitarii do nucleus parabrachialis medialis [3]. Niektoré zo starších prác poukazujú na to, že periférna stimulácia (hlavne nervus ethmoidalis anterior v nosovej sliznici) vedie k súčasnej aktivácii parasympatiku aj sympatiku, vyúsťujúc do súčasnej sympatikom sprostredkovanej vazokonstrikcie aj parasympatikovej bradykardie. Pri centrálnej stimulácii TCR bola pozorovaná skôr profúzna aktivácia kardio-vagálnej vetvy a ľahká inhibícia sympatikového nervus cardiacus inferius [1].

Rizikové faktory a predisponujúce faktory

Vzhľadom na vyšší vágový tonus sú na TCR skôr predisponovaní mladší jedinci, hlavne deti. Hypoxémia, hyperkapnia, acidóza, ľahká celková anestézia, mladší vek, resp. atletické typy (vyšší tonus parasympatiku), použitie silných narkotík (napr. halothan), užívanie betablokátorov alebo inhibítorov Ca-kanálov v anamnéze boli asociované s vyšším výskytom TCR počas procedúry [1,3,15,16]. Ako liečba bolo popisované často postačujúce prerušenie manipulácie so štruktúrami, senzitívne inervovanými trigeminom. V niektorých prípadoch bolo nutné podanie intravenózneho atropinu (alebo glykopyrolátu), ojedinele bol podaný adrenalín intravenózne a len v jednom popisovanom prípade bola nutná dočasná kardiostimulácia [16].

Naša kazuistika

V júli 2010 47-ročnému pacientovi (s ischemickou chorobou srdca, hyperlipoproteinémiou, chronickou bronchitídou a epilepsiou v anamnéze) pri práci vystrelilo páčidlo do tváre pod pravé oko. Dostavil na centrálne prijímacie oddelenie (CPO) nemocnice, v rámci vyšetrenia bola realizovaná aj RTG snímka lebky v troch projekciách (obr. 2–4), rádiológ konštatoval fraktúru maxilly typu Le Fort II. vpravo, tekutinu v pravej maxillárnej dutine s posunom úlomkov v oblasti spodiny pravej očnice. Privolaný maxillo-faciálny chirurg pri vyšetrovaní potlačil zlomené miesto, načo pacient skolaboval a potom ešte raz sediac na stoličke. K pacientovi bol

proLékaře.cz | 9.1.2026

privolaný neurológ (vzhľadom na udanú epilepsiu v anamnéze) a následne aj internista pre bradykardiu a prechodnú hypotenziu. Z EKG záznamu príčinu prechodnej bradykardie (SF 60) a hypotenzie nezistil (obr. 5). Pacient ponúknutú hospitalizáciu odmietol a v cirkulačne stabilizovanom stave opustil ambulanciu CPO nemocnice. Na plánované operačné riešenie sa do spomenutej nemocnice už viac nedostavil, takže nám jeho ďalší osud a riešenie nie je známe (pravdepodobne si to dal riešiť na odd. maxillo-faciálnej chirurgie v inej nemocnici nášho mesta).

Diskusia a závery

V uvedenom prípade sa jednalo o maxillo-kardiálnu variáciu TCR, po iritácii nervus infraorbitalis (z nervus maxillaris, NV/2) úlomkami maxilly na spodine pravej očnicovej dutiny s prechodnou miernou bradykardiou a hypotenziou, ktorá sa po krátkom čase spontánne upravila. Pravdepodobne bola natrhnutá aj arteria alebo vena infraorbitalis, dedukujúc z prítomnosti tekutiny v pravej čeľustnej dutine.

Tento reflex by mali mať na pamäti nielen oftalmológovia, oftalmo-chirurgovia (úrazy a operácie oka), maxillo-faciálni chirurgovia, neurochirurgovia operujúci v blízkosti vetiev n. V, dentisti (extrakcia zubov), ale aj plastickí chirurgovia a dermatológovia (zákroky v tvárovej oblasti), ORL chirurgovia (rhinoplastiky), anesteziológovia (vedenie anestézie pri uvedených operáciách, pooperačný monitoring) aj traumatológovia (úrazy lebečných a tvárových kostí) a byť naň pripravení aj pri zdanlivo bezvýznamných zákrokoch vykonávaných v oblastiach inervovaných senzitívnymi vetvami trigeminu. Popísaný reflex si však zaslúži pozornosť aj špecialistov ďalších medicínskych odborov (napr. aj internistov a neurológov), keďže títo sú tiež nezriedka konzultovaní pri príznakoch TCR s očakávaním návrhu ďalšieho liečebného postupu.

Literatúra

1. Abdulazim A, Stienen MN, Sadr-Eshkevari P, Prochnow N, Sandu N, Bohluli B et al. Trigeminocardiac reflex in neurosurgery – current knowledge and prospects. In: Signorelli F (ed). Explicative cases of controversial issues in neurosurgery. New York: InTech 2012: 1–18.

2. Lang S, Lanigan DT, van der Wal M. Trigeminocardiac reflexes: maxillary and mandibular variants of the oculocardiac reflex. Can J Anaesth 1991; 38(6): 757–760.

3. Schaller B, Cornelius JF, Prabhakar H, Koerbel A, Gnanalingham K, Sandu N et al. The trigemino-cardiac reflex: an update of the current knowledge. J Neurosurg Anesthesiol 2009; 21(3): 187–195.

4. Sandu N, Spiriev T, Lemaitre F, Filis A, Schaller B. Trigemino-Cardiac-Reflex-Examination-Group (T.C.R.E.G). New molecular knowledge towards the trigemino-cardiac reflex as a cerebral oxygen-conserving reflex. Scient World J 2010; 10: 811–817.

5. Sandu N, Cornelius J, Filis A, Nöthen C, Rasper J, Kulinsky VI et al. Cerebral hemodynamic changes during the trigeminocardiac reflex: description of a new animal model protocol. Scient World J 2010; 10: 1416–1423.

6. Gorini C, Jameson HS, Mendelowitz D. Serotonergic modulation of the trigeminocardiac reflex neurotransmission to cardiac vagal neurons in the nucleus ambiguus. J Neurophysiol 2009; 102(3): 1443–1450.

7. Kim JY, Park JS, Baek DJ, Lee SI, Kim KT, Choe WJ et al. Asystole via Trigeminocardiac Reflex during Skin Flap Elevation in a Patient Undergoing Craniotomy for Cerebral Aneurysm Clipping: a case report. Korean J Anesthesiol 2008; 54(2): 220–224.

8. Jaiswal AK, Gupta D, Verma N, Behari S. Trigeminocardiac reflex: a cause of sudden asystole during cerebellopontine angle surgery. J Clin Neurosci 2009; 17(5): 641–644.

9. Cho JM, Min KT, Kim EH, Oh MC, Kim SH. Sudden asystole due to trigeminocardiac reflex during transsphenoidal surgery for pituitary tumor. World Neurosurg 2001; 76(5): 477.e11–477.e15.

10. Spiriev T, Tzekov C, Kondoff S, Laleva L, Sandu N, Arasho B et al. Trigemino-cardiac reflex during chronic subdural haematoma removal: report of chemical initiation of dural sensitization. JRSM Short Rep 2011; 2(4): 27.

11. Arakeri G, Raghuram CG, Reddy S, Arali V. Arakeri's reflex: an alternative pathway for dento – cardiac reflex mediated Syncope. Dental Hypotheses 2010; 1(1): 9–16.

12. Bauer DF, Youkilis A, Schenck C, Turner CR, Thompson G. The falcine trigeminocardiac reflex: case report and review of the literature. Surg Neurol 2005; 63(2): 143–148.

13. Yorgancilar E, Gun R, Yildirim M, Bakir S, Akkus Z, Topcu I. Determination of trigeminocardiac reflex during rhinoplasty. Int J Oral Maxillofac Surg 2012; 41(3): 389–393.

14. Wartak SA, Mehendale RA, Lotfi A. A unique case of asystole secondary to facial injury. Case Rep Med 2012; 2012: 382605.

15. Bohluli B, Ashtiani AK, Khayampoor A, Sadr-Eshkevari P. Trigeminocardiac reflex: a MaxFax literature review. Oral Surg Oral Med Oral Pathol Oral Radiol Endod 2009; 108(2): 184–188.

16. Cornelius JF, Sadr-Eshkevari P, Arasho BD, Sandu N, Spiriev T, Lemaitre F et al. The trigemino-cardiac reflex in adults: own experience. Expert Rev Cardiovasc Ther 2010; 8(7): 895–898.

17. Holmes WD, Finch JJ, Snell D, Sloan SB. The trigeminocardiac reflex and dermatologic surgery. Dermatol Surg 2011; 37(12): 1795–1797.

18. Sandu N, Sadr-Eshkevari P, Schaller BJ. Trigemino-Cardiac Reflex Examination Group (TCREG). Usefulness of case reports to improve medical knowledge regarding trigemino-cardiac reflex in skull base surgery. J Med Case Rep 2011; 5: 149.

www.linkos.cz
www.klinickaonkologie.cz