

Strategie diagnostiky, terapie a dispenzarizace pacientů s hemangioblastomy v CNS z pohledu neurochirurga

A Strategy for Diagnosis, Therapy and Follow-up of Patients with CNS Haemangioblastoma from the Perspective of a Neurosurgeon

Souhrn

Cílem práce bylo stanovit strategii diagnostiky, léčby a dispenzarizace pacientů po operaci v CNS lokalizovaných hemangioblastomů a zhodnotit její aplikaci na souboru našich pacientů. Nejprve bylo nutné odlišit pacienty se sporadickými hemangioblastomy od pacientů s von Hippel-Lindauovou (VHL) chorobou. Tato geneticky podmíněná choroba se dříve diagnostikovala pouze na základě klinického nálezu (výskyt kombinace hemangioblastomů a extraneurálních nádorů spojených s VHL, familiární výskyt hemangioblastomů, existence mnohočetných či recidivujících hemangioblastomů v CNS), což vedlo k mnoha falešně negativním i pozitivním závěrům. Zavedení DNA analýzy VHL genu do klinické praxe umožnilo jednoznačnou identifikaci pacientů s VHL chorobou. Následně bylo nutné zajistit skríníng pacientů. V případě, že VHL nebyla potvrzena a pooperační MR byla negativní, další vyšetření již nebyla indikována. Při průkazu zárodečné mutace VHL genu a negativním nálezu v CNS opakujeme MR 1krát ročně. U nově objevených, k operaci neindikovaných hemangioblastomů v CNS provádíme MR každých šest měsíců s opakovaným zvažováním chirurgického výkonu. Vše závisí na klinickém stavu pacienta, velikosti cysty i solidní části a především na lokalizaci nádorů. Klinický projev je ovlivněn také rychlostí a charakterem růstu hemangioblastomů. Uvedené postupy byly extrapolovány také na extraneurální nádory spojené s VHL chorobou. U většiny pacientů v našem souboru, u nichž se potvrdila mutace VHL genu, byl hemangioblastom v CNS jediným projevem VHL choroby. Pro chirurgické postupy byla podstatná lokalizace a charakter nádoru. S využitím DNA analýzy jsme vytvořili strategii dispenzarizace, kterou využíváme u všech pacientů po operaci histologicky verifikovaného hemangioblastomu. Cílem je zachytit vznik dalších, klinicky němých projevů VHL choroby ještě před jejich manifestací.

Klíčová slova

hemangioblastom – von Hippel-Lindauova choroba – genetické vyšetření

Key words

haemangioblastoma – von Hippel-Lindau disease – genetic testing

Autoři deklarují, že v souvislosti s předmětem studie nemají žádné komerční zájmy. The authors declare they have no potential conflicts of interest concerning drugs, products, or services used in the study.

Redakční rada potvrzuje, že rukopis práce splnil ICMJE kritéria pro publikace zasílané do biomedicínských časopisů.

The Editorial Board declares that the manuscript met the ICMJE "uniform requirements" for biomedical papers.

**O. Kalita¹, M. Vaverka¹,
L. Hrabálek¹, M. Zlevorová²,
A. Šantavá³, A. Křepelová⁴,
J. Ehrmann jr⁵, E. Čecháková⁶**

¹ Neurochirurgická klinika LF UP a FN Olomouc

² Onkologická klinika LF UP a FN Olomouc

³ Oddělení klinické genetiky LF UP a FN Olomouc

⁴ Ústav biologie a lékařské genetiky 2. LF UK a FN v Motole, Praha

⁵ Laboratoř molekulární patologie, Oddělení patologie LF UP

a FN Olomouc, Ústav molekulární a translační medicíny (BIOMEDREG)

⁶ Radiologická klinika LF UP a FN Olomouc



MUDr. Ondřej Kalita, Ph.D.

Neurochirurgická klinika LF UP a FN Olomouc

I. P. Pavlova 6

775 20 Olomouc

e-mail: ondrej.kalita@fnol.cz

Přijato k recenzi: 4. 2. 2013

Přijato do tisku: 13. 5. 2013

Abstract

The aim of our study was to establish a strategy of diagnosis, treatment and follow-up of patients after surgery for CNS haemangioblastoma (HB) and to evaluate its use in our group of patients. Primarily, it was necessary to distinguish between patients with sporadic HBs and those with von Hippel-Lindau disease (mVHL). Originally, the diagnosis of this genetically transmitted disease was made based on clinical findings only, including a combination of HB presence and mVHL-associated tumours and both familiar and multilocal or recurrent HBs. This diagnostic approach resulted in many false positive as well as false negative conclusions. The introduction of VHL gene DNA analysis into clinical practice facilitated unequivocal identification of patients with mVHL. We then focused on patient screening. If mVHL was not proved and post-surgical MRI was negative, no further follow-up was indicated. In the presence of positive germinal VHL gene mutation and absence of other CNS lesions, MRI was repeated every 12 months. In case of newly identified CNS HBs not indicated for surgery, MRI is performed and surgical treatment reconsidered every six months. It depends on the patient's clinical condition, cyst and solid tumour volume and, in particular, on tumour location. Clinical signs are also influenced by neoplasm growth rate and character. This strategy has been extrapolated to mVHL-associated extraneuronal tumours. CNS HB was the only manifestation in a substantial number of patients with confirmed VHL gene mutation. Surgical approach tumour location and characteristics are of major importance. A DNA analysis-based follow-up strategy was designed and applied to all patients with histologically verified HB. The goal is to detect other signs of mVHL before they are manifested clinically.

Úvod

Hemangioblastom je pomalu rostoucí, benigní, intra-axiální nádor (WHO gr. I), jenž postihuje stejným poměrem obě pohlaví. Tvoří 0,9 až 2,1 % všech nádorů CNS; z toho 7–12 % nádorů zadní jámy lební a 1,8–3 % intraspinálních nádorů. Přibližně 35 % hemangioblastomů je solidních a 65 % cystických, s typicky excentricky uloženým, solidním tumorózním uzlem [1,2].

Hemangioblastomy se v 75–80 % případů vyskytují jako sporadické a v 20–25 % jako hereditární, v rámci von Hippel-Lindauovy (VHL) choroby. VHL choroba je autozomálně dominantně geneticky podmíněné onemocnění popsané v roce 1904 E. von Hippelem a v roce 1924 A. Lindauem [1,2]. Incidence v populaci se pohybuje v rozmezí 1 : 35 000 až 1 : 45 000 a choroba se manifestuje prakticky v 100 % do 65 let. Oba typy hemangioblastomů se liší i věkem manifestace; sporadický typ se obvykle vyskytuje mezi 45. a 50. rokem, zatímco hemangioblastomy pojící se s mVHL už mezi 29. a 30. rokem života. Prvním klinickým projevem mVHL bývá v 40–68 % hemangioblastom retiny a očekávaná délka života nemocných se uvádí mezi 40 a 50 lety [2–4].

Cílem naší práce bylo stanovit postup identifikace nemocných s mutací *VHL* genu a také vytvořit strategii jejich dalšího sledování a léčby.

Materiál a metodika

Pacienty po operaci hemangioblastomů v CNS jsme sledovali od srpna 2007 do prosince 2009 retrospektivně a od ledna

2009 do prosince 2012 prospektivně. Doba jejich pooperačního sledování byla nejméně 12 měsíců.

Všem pacientům po operaci byl proveden základní skrínění k odhalení projevů VHL choroby. Nemocní podstoupili vyšetření očního pozadí, ultrazvukové vyšetření (UZ) dutiny břišní a MR zbývajících částí CNS. V případě pozitivního UZ nálezu v abdominální dutině bylo indikováno CT či MR s kontrastem, s následným urologickým, chirurgickým, popř. endokrinologickým vyšetřením. Všem nemocným bylo také provedeno genetické vyšetření. Pomocí PCR (Polymerase Chain Reaction) s přímým sekvenováním (MLPA, kit P016, MRC Holland) byla zjišťována přítomnost somatické mutace genu *VHL*. U pacientů s pozitivní genetickým nálezem bylo, vzhledem k 50% riziku penetrace do další generace, doporučeno vyšetření příbuzných. Ti, kteří vyšetření podstoupili, byli do studie zahrnuti.

K operační revizi jsme indikovali všechny klinicky manifestní hemangioblastomy. Ve dvou případech jsme se rozhodli k operaci klinicky němých, intramedulárních hemangioblastomů o velikosti 10 mm, resp. 15 mm. Obecně jsme opakovaně zvažovali extirpaci nádoru velikosti nad 5 mm. Důležitým kritériem byla i lokalizace tumoru, charakter růstu, perifokální edém a poměr cysty i solidní části nádoru. Existovaly dva póly rozhodovacího procesu. Více než 10 mm velký, klinicky manifestní hemangioblastom s velkou doprovodnou cystou, s významným perifokálním edémem uložený periferně v mozečkové hemisféře byl jednoznačně indikován k operaci. Naopak solidní, klinicky němý

hemangioblastom, do 5–7 mm velikosti, s minimálním či žádným perifokálním edémem uložený v mozkovém kmeni byl indikován k dispenzarizaci (pacient 3 a 6). Mezi oběma hemangioblastomy však existoval široký přechod nálezů vyžadující individuální přístup. Jak již bylo řečeno, hemangioblastomy nemají pravidelný růst a v případě potvrzení skokového zvětšení u sledovaného hemangioblastomu jsme se rozhodli pro operaci ložisek i v kritických strukturách jako u pacienta 6, který podstoupil extirpaci solidního, intraspinálního hemangioblastomu. Autoři prohlašují, že studie na lidských subjektech popsaná v manuskriptu byla provedena v souladu s etickými standardy příslušné komise (institucionální a národní) odpovědné za provádění klinických studií a Helsinskou deklarací z roku 1975, revidovanou v r. 2000.

Výsledky

Na základě našich kritérií vznikla skupina 17 pacientů. Operováno bylo 15 pacientů, z toho 14 pro hemangioblastomy v CNS (tab. 1). Všichni naši pacienti (až na dva, kteří již zemřeli) podstoupili DNA analýzu. VHL choroba se potvrdila u devíti z nich. Genetická analýza odhalila u čtyř nemocných úplnou delecí *VHL* genu (za podmínky ztráty heterozoty je gen zcela nefunkční), u čtyř delecí exonu 1 (poškození čtení genu, kdy výsledný protein je defektní, neaktivní, méně aktivní, neodbouratelný, s poškozeným rozeznáváním vazebných oblastí apod.) a u jedné pacientky bodovou mutaci (vymizení nebo záměna jednoho nukleotidu v sekvenci DNA s následnou změnou nebo posu-

Tab. 1. Soubor sledovaných pacientů, s věkem manifestace, s lokalizací nádorů, s operačními výkony, výsledkem genetické analýzy. Členové jedné rodiny mají stejné pořadové číslo.

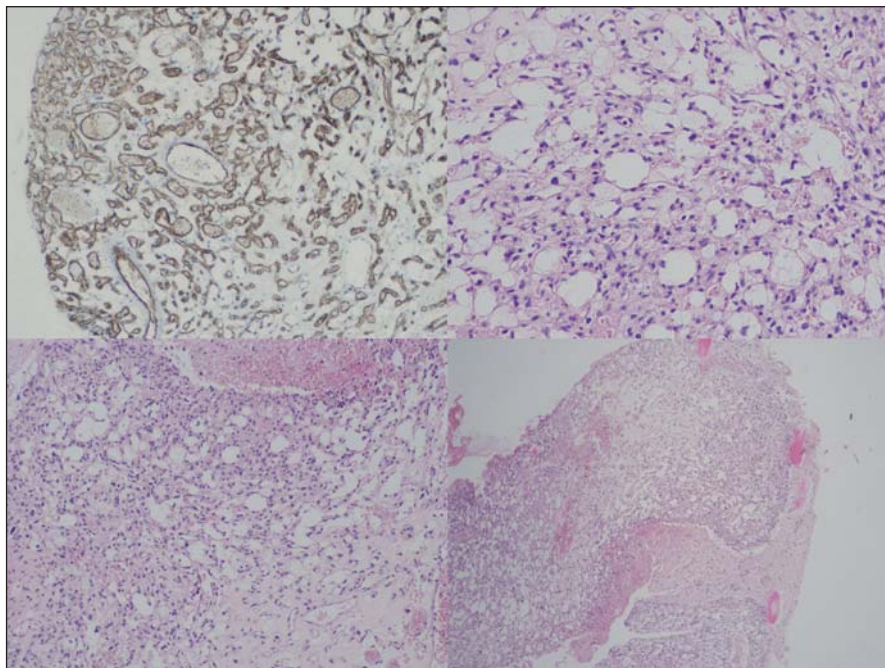
Poř. číslo	Věk manif.	Hemangioblast. CNS	Hemangioblast. retiny	VHL TU parenchymat. org.	Operace heman- giobl. CNS	Operace VHL TU extra CNS	Mutace VHL genu 3p25–26
1.	32 ♀	cyst. cerebel. TU	0	0	cerebel. sin.	0	neprovedeno
1./a	45 ♂	cyst. cerebel. TU	0	0	cerebel. dx. (6x)	0	neprovedeno
1./aa	23 ♂	cyst. cerebel. TU, 2x TU solidní cerebrální	0	0	cerebel. (3x)	0	pozitivní (úplná delece)
1./b	53 ♀	0	0	renální karcinom	0	renální karcinom	pozitivní (úplná delece)
1./ba	42 ♀	cyst. TU medulla spin. C3–4	0	0	medul. spinalis C3–4	0	pozitivní (úplná delece)
1./baa	0/♂	0	0	0	0	0	pozitivní (úplná delece)
1./bab	0/♂	0	0	0	0	0	pozitivní (úplná delece)
2.	34 ♀	cyst. cerebel. TU	0	0	cerebel. sin. (2x)	0	negat.
3.	17 ♀	6x cyst. cerebel. TU	hemangio- blastom retiny bilat.	renální karci- nom, cystade- nom pankreatu	cerebel. dx.	renální karci- nom, retini- nální heman- gioblastom	pozitivní (bodová mutace)
4.	41 ♀	cyst. cerebel. TU	0	0	cerebel. sin.	0	negativní
5.	56 ♀	cyst. medullaoblo- gata TU	0	0	medullaoblong. C2	0	negativní
6.	27 ♂	cyst. cerebel. TU; solid. conus med. TU; 3x cyst. intrame- dul. TU	0	renální cystadenom	1. cerebel. 2. conus med. spin. 3. C5/6	0	pozitivní (delece exonu 1)
7a	29 ♀	cyst. cerebel. TU	0	0	cerebel. sin.	0	pozitivní (delece exonu 1)
7b	30 ♂	solid. TU mozk. kmene	0	0	solid. TU mozk. kmene	0	pozitivní (delece exonu 1)
8.	41 ♂	cyst. cerebel. TU	0	0	cerebel. sin.	0	negativní
9.	44 ♀	solid. kortikální supratent. TU	0	0	supratent. TU	0	negativní
10.	40 ♀	cyst. cerebel. TU	0	0	cerebelar. dx.	0	negativní

nem „čtečích rámce“; dle uložení změny je výsledkem buď úplné chybění proteinu, nebo různě funkčně postižený protein).

V tab. 1 mají probandi z jedné rodiny vždy stejné pořadové číslo. Byly vysledovány čtyři generace rozvětvené rodiny zatížené výskytem hemangioblastomů v CNS (tab. 1). Na počátku stála pacientka 1 a její syn 1a, kteří byli opakovaně ope-rováni pro v CNS lokalizované heman-
gioblastomy. Oba zemřeli na komplikace této choroby. Protože je při hodnocení přenosu mutace VHL genu v této rodině považujeme za klíčové, byli i oni zařazeni

do studie. Vyšetření VHL genu u nich ne-
bylo provedeno a diagnóza VHL choroby
byla u nich stanovena na základě klinic-
kého nálezu. DNA analýza u ostatních
členů rodiny potvrdila mutaci VHL genu.
Pacientka 1b (je dcerou pacientky 1 a se-
strou pacienta 1a) jako jediná nemá CNS
projevy VHL choroby, ale je po nefrekto-
mii pro renální karcinom. Synové (1baa,
1bab) pacientky 1ba podstoupili genetické
vyšetření mutace VHL genu, oba s
pozitivním závěrem, ale zatím jsou bez
klinických i radiologických projevů této
nemoci.

Pouze pacienti 3 a 6 jsou sledováni
pro výskyt mnohočetných extraneurál-
ních nádorů pojících se s VHL chorobou.
U nemocného 1c jsme během skrín-
gingu zachytili vývoj dvou nových, solidních
supratentoriálních tumorózních ložisek,
zatím do 4 mm velikosti. Nemocný 6 pod-
stoupil tři operace hemangioblastomů
v různých částech CNS a skrín-
ging objevil další, v současnosti klinicky němé, intra-
i extraneurální nádory, které jsou před-
mětem dalšího sledování. Pouze u ne-
mocné 3 se nemoc nejprve manifestovala
retinálním hemangioblastomem a poté



Obr. 1. Histologický obraz hemangioblastomu.

i vývojem dalších nádorů. Retinální ložisko bylo léčeno gama nožem, přesto pacientka postupně oslepla. Na našem pracovišti podstoupila operaci cystického cerebelárního hemangioblastomu.

V našem souboru byl průměrný věk manifestace VHL hemangioblastomů 28 let a sporadických hemangioblastomů 42,7 let, což odpovídá deklarovanému věkovému rozmezí výskytu u obou podtypů.

U sedmi pacientů s potvrzenou mutací *VHL* genu byly intraneurální hemangioblastomy prozatím jedinými projevy této choroby. Naopak u žádného pacienta bez prokázané mutace *VHL* genu nebyly nalezeny další intra- či extraneurální léze vázané na VHL chorobu.

Oba typy hemangioblastomů se nelišily ve výsledné chirurgické morbiditě a mortalitě. Žádný pacient nezemřel v souvislosti s operačním výkonem. Pacient 5 má od operace intramedulárního hemangioblastomu stacionární frustrní hemiparézu. Nebyla u něj potvrzena VHL choroba. Opakované kontrolní MR po dobu čtyř let ukazují neměnný nález drobného rezidua nádoru. Dva pacienti 3 a 6 s prokázanou mutací *VHL* genu byli operováni pro solidní hemangioblastomy lokalizované v mozkovém kmeni a intramedulárně. U obou jsme zaznamenali pouze přechodný pooperační neurologický deficit: dystaxe horní končetiny, resp. obtíže s mikcí. Ostatní pacienti

byli bez pooperační neurologického deficitu a výkony byly, dle kontrolních MR, chirurgicky radikální.

Diskuze

Sporadická forma hemangioblastomů je většinou solitární, vyskytuje se ve vyšším věku a je lokalizována v zadní jámě lební. S VHL chorobou spojené hemangioblastomy jsou spíše mnohočetné, lokalizované supratentoriálně, v retině, v mozgovém kmeni, míše a v periferních nervech [1]. Původně byla diagnóza VHL choroby stanovována pouze na základě klinického nálezu. Šlo o kombinaci hemangioblastomu v CNS, včetně retiny, a alespoň jednoho extraneurálního, na VHL chorobu vázaného nádoru. Taktéž sem byli řazeni nemocní s mnohočetným a familiárním výskytem hemangioblastomů [4]. Jak bylo v literatuře prokázáno, výskyt mnohočetných hemangioblastomů v CNS však není spolehlivým průkazem VHL choroby [5]. A jak ukázala naše pacientka 9, i kombinace věku a lokalizace nádoru není zcela signifikantní. Tato 44letá nemocná byla postižena kortikálně, supratentoriálně uloženým hemangioblastomem, a přesto mutace *VHL* genu nebyla prokázána. Vše se změnilo po zavedení genetické analýzy *VHL* genu do klinické praxe.

Autoři si jsou vědomi limitovaného počtu pacientů ve vlastním souboru. Ve

vymezeném období bylo operováno na našem pracovišti 12 pacientů s hemangioblastomy v CNS. Zbývajících pět pacientů jsou příbuzní pacientů s pořadovým číslem 1.

Celkově u šesti operovaných pacientů (50 %) byla potvrzena mutace *VHL* genu, což je dvojnásobek deklarovaného výskytu VHL choroby. Za jeden z důvodů považujeme malý počet pacientů v souboru a existence dvou rodin (pořadové číslo 1 a 7) s VHL chorobou, u jejichž členů stejné generace (bratranec 1aa + sestřenice 1ba, sestra 7a + bratr 7b) se hemangioblastomy manifestovaly ve sledovaném období.

Dalším důvodem může být podhodnocení incidence VHL choroby. Někteří autoři [6] uvádějí, že mutace *VHL* genu u pacientů s hemangioblastomy v CNS se vyskytuje až v 40 %. Avšak recentní práce, které by se tímto na větších souborech zabývaly, chybí.

Problém je i nedůsledné provádění DNA analýzy u pacientů s nádory vyskytujícími se v rámci VHL choroby. Týká se to především pacientů s renálními karcinomy (viz naše pacientka 1b), nádory pankreatu apod. Z toho vyplývá potřeba vyšetřit pacienty i s extraneurálními nádory patřícími k VHL chorobě, k čemuž by měla směřovat diskuze s kolegy dalších odborností.

Na straně druhé byla potvrzena vhodnost vyšetření mutace *VHL* genu u příbuzných pacienta s potvrzenou VHL chorobou. Jde však o složitý medicínsko-etický problém, a proto ne všichni příbuzní našich pacientů byli toto vyšetření ochotni podstoupit.

Za pozoruhodný považujeme také fakt výskytu hemangioblastomu jako jediného projevu VHL choroby u velkého počtu našich pacientů. Dokonce pacienti 1 a 1a zemřeli na komplikace recidivujících hemangioblastomů bez vzniku jiné, na VHL chorobu vázané patologie.

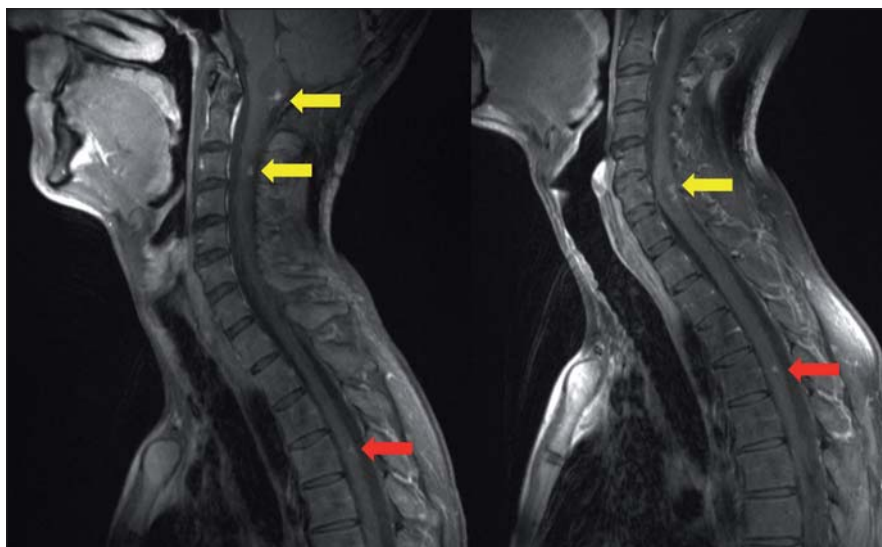
Ve vlastním histologickém obraze hemangioblastomu dominuje bohatá cévní tkáň, doplněná o vlastní polygonální, stromální, tumorózní buňky (obr. 1). Jejich původ je dosti kontroverzní; uvažuje se o vztahu ke gliálním, endoteliálním a arachnoideálním buňkám, k embryonálnímu choroideálnímu plexu, ale taktéž k neuroendokrinním, fibrohistiocytárním buňkám apod. Nicméně schopnost nádorových buněk produkovat proteiny typické pro hemoblastické zárodečné

buňky, či potenciál nádoru vytvářet extramedulární ložiska hematopoézy a exprimovat erythropoetinové receptory spíše ukazují na příbuznost s hemoblastickými, progenitorovými buňkami [2].

Genetickým podkladem vývoje onemocnění je mutace tumor-supresorového genu, lokalizovaného na krátkém ramenu chromozomu 3, v lokusu 25–26. *VHL* gen je exprimován pouze v CNS, retině, periferních nervech, ledvinách, nadledvinách, pankreatu, v saccus a ductus endolymfaticus, v nadvarleti a adnexách. Nemocní jsou proto ohroženi jak vývojem recidiv a nových nádorových ložisek v CNS (obr. 2), popř. v retině, tak i vznikem specifických extraneurálních nádorů (obr. 3), jako jsou hemangioblastomy periferních nervů, karcinomy a cystadenomy ledviny, pankreatu, feochromocytomy nadledvin, paragangliomy, nádory saccus a ductus endolymfaticus, cystadenomy nadvarlete a adnex [1].

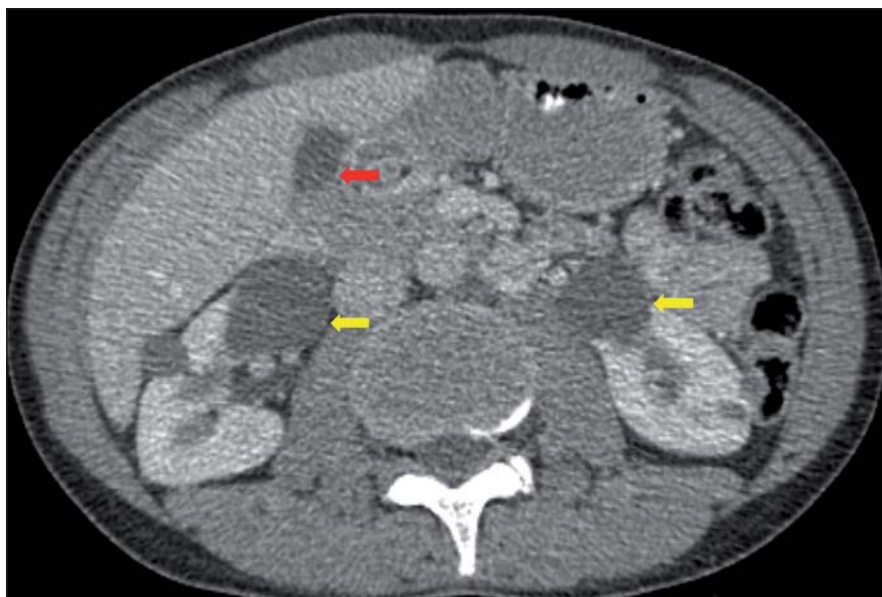VHL gen ovlivňuje několik signálních drah buněčného cyklu. Především jde o regulaci exprese a degradace angiogenezi ovlivňujících proteinů, jako jsou např. hypoxií indukovaný faktor (HIF), VEGF, VEGFR, transformující růstový faktor (TGF). *VHL* gen také kontroluje transmembranózní pohyb oxidů uhlíku, a tím i extracelulární pH. Napodobuje stav tkáňové hypoxie, a tak indukuje novotvorbu cév. Toto je důvodem bohaté kapilární komponenty u všech tumorů spojených s *VHL* chorobou. Gen udržuje také hladinu inhibitorů metaloproteináz, a tím usnadňuje šíření nádorových buněk mezi buněčným prostorem. V neposlední řadě gen reguluje blokádu buněčného cyklu v G2 fázi a akumulaci inhibitorů proteinu 27. Porucha těchto regulačních funkcí je podkladem vývoje maligního renálního karcinomu.

Námi prováděné genetické vyšetření odhalí somatické postižení *VHL* genu na 3p25–26, a tím heterozygotního nosiče mutace jednoho z jeho tří exonů. Pro rozvoj *VHL* choroby je však nutná ztráta heterozygozyty, tedy bialeická inaktivace genu [1,2]. První, germinální mutace vzniká na podkladě vrozeného defektu. Změna u druhé alely vzniká během života a je detekovatelná pouze v nádorové tkáni. Odhalení bialeických změn je však technicky velmi obtížné, protože vlastní tumorózní tkáň tvoří jen velmi malou část nádoru oproti cévní složce,



Obr. 2. MR, T1 vážený obraz s kontrastem v sagitální rovině.

Mnohočetných hemangioblastomů mozkového kmene a míchy u 29letého muže; žluté šipky ukazují cystickou formu hemangioblastomu, červené šipky ukazují solidní formu hemangioblastomu.



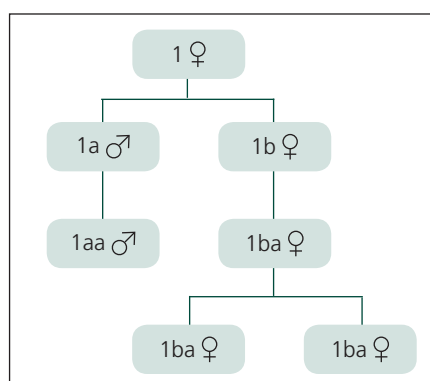
Obr. 3. CT dutiny břišní s kontrastem v axiální rovině.

Cystadenomy ledviny (žluté šipky) a pankreatu (červená šipka).

a dále podstatné příměsi arteficiální, peritumorózní tkáň (makrofágy, reaktivní astrocyty apod.). Pro evoluci této dosti komplexní choroby však nejspíše budou nutné změny genů v jiných lokusech třetího či dalších chromozomů.

Na základě genetických změn se *VHL* choroba dělí na čtyři klinické subtypy. Základem je fenotypově-genotypová korelace mezi výskytem hemangioblastomů, renálního karcinomu a feochromocytomu na jedné straně a missense mutace (mu-

tace měnící řazení aminokyseliny v peptidovém řetězci) a nonsense mutace (mutace zapříčiňující tvorbu předčasněho terminačního kodonu a produkci afunkčních proteinů) v „hot spot“ kodonu 167, úplná delece exonu, splice acceptor mutace (mutace sestříhu RNA při přípravě pro přepis do proteinových řetězců) a nakonec kompletní a parciální delece *VHL* genu na straně druhé. Typ 1 je charakterizován výskytem hemangioblastomu, renálního karcinomu a zcela minimál-



Graf 1. Čtyři generace rozvětvené rodiny zatížené výskytem hemangioblastomů v CNS, v posledních třech generacích s potvrzenou mutací VHL genu.

ním výskytem feochromocytomu. Typ 2A je charakterizován výskytem hemangioblastomu, feochromocytomu a zcela minimálně renálního karcinomu. Typ 2B je charakterizován vysokým výskytem feochromocytomu a renálního karcinomu a typ 2C vysokým výskytem feochromocytomu. V budoucnosti bychom po zjištění typu genetické poruchy *VHL* genu mohli predikovat, kterým z nádorů se choroba manifestuje a tím směrem zaměřit svoji dispenzarizaci [1,2].

Otázkou zůstává genetický podklad vzniku sporadických hemangioblastomů. Protože mutace *VHL* genu byla v tomto případě nalezena jen asi v 18 % případů, uvažuje se o dalších genech lokalizovaných na krátkém ramenu třetího chromozomu [1].

Současný výzkum se zaměřuje obecně na odhalení genetického podkladu vzniku hemangioblastomů a vztahu mezi germinální mutací a vývojem *VHL* choroby.

Základní diagnostická metoda intraneuronálních hemangioblastomů je MR. V literatuře uváděnou angiografii, někdy doplněnou o embolizaci, jsme nebyli nuceni využít [6,7]. Postupy chirurgického řešení u sporadických i hereditárních hemangioblastomech odpovídají mikrochirurgickým standardům [3,4,8,9] v závislosti na lokalizaci nádoru. Podstatou je radikální odstranění solidní porce nádoru, bez resekce stěny cysty tvořené astroglíí. V literatuře je popisována vyšší morbidita u solidních hemangioblastomů oproti cystické varietě nádoru. To odpovídá i naší zkušenosti. Důvodem je relativně jednodušší exstirpace nádoru při využití koridoru tvořeného nádorovou cystou [4,7–12]. Ošet-

ření gama nožem jsme u našich pacientů neindikovali. Jedna pacientka podstoupila radiochirurgii retinálního hemangioblastomu ještě před příchodem na naše pracoviště. Opravdu dlouhodobá kontrola růstu takto ošetřeného nádoru, obzvláště při koexistující cystě, je dosti problematická [13,14]. O této terapii, dle našeho názoru, lze uvažovat pouze pro ošetření klinicky manifestních a opravdu chirurgicky nedostupných hemangioblastomů. Využití profylaktické radiochirurgie/radioterapie u vícečetných hemangioblastomů v CNS, i přes některé opačné názory, nepovažujeme za indikované [15].

Na základě těchto zjištění jsme vytvořili strategii přístupu k pacientům po neurochirurgické operaci histologicky verifikovaných hemangioblastomů. Vzhledem k dobré dostupnosti každý nemocný podstoupí vyšetření očního pozadí a UZ abdominální krajiny. Z důvodu již výše uvedené věkové distribuce a manifestace hemangioblastomů vázaných na *VHL* chorobu (bylo potvrzeno i naším souborem) jsou indikováni k DNA analýze především pacienti mladší 65 let. Ale i u starších pacientů o vyšetření doporučujeme uvažovat. K indikaci přispívá lokalizace hemangioblastomu v retině, intrakraniálně, supratentoriálně, v mozkovém kmeni a intraspinálně. Taktéž přítomnost recidivujících a mnohočetných hemangioblastomů v CNS, extraneurálních nádorů spojených s *VHL* chorobou a nakonec pozitivní rodinné anamnézy všech těchto patologií. Nepřítomnost mutace *VHL* genu u pacienta staršího 65 let s infratentoriálním hemangioblastomem však nelze sto procentně vyloučit.

U pacientů bez prokázané zárodečné *VHL* mutace provádíme kontrolní MR za tři a 12 měsíců od operace. Pokud není přítomno reziduum či recidiva nádoru, další vyšetření neindikujeme. V případě rezidua nádoru zvažujeme reoperaci nebo sledování pomocí klinických a MR kontrol 1krát ročně.

U pacientů s prokázanou *VHL* mutací doplňujeme MR zbývající kraniospinální osy. Průměrná doba nutná pro vznik nové, na MR detekovatelné léze v CNS, se pohybuje okolo jednoho roku. Proto při negativním MR nálezu opakujeme vyšetření v této frekvenci [4].

U nově zjištěných, prozatím neoperovaných CNS tumorů provádíme MR každých šest měsíců, s opakovaným zvažováním

operace. K operační revizi jsou indikovány všechny klinicky manifestní hemangioblastomy. U klinicky němých nádorů doporučujeme uvažovat o exstirpaci nádoru velikosti nad 5 mm. Přihlíží se ke klinickému stavu pacienta, velikosti cysty a solidní části nádoru a také lokalizaci nádoru. V mozečku je jako symptomatický uváděn hemangioblastom o objemu přibližně 69 mm³, v míše již o objemu 22 mm³ a v mozkovém kmeni o objemu 24,5 mm³. Na klinickém projevu se podílí rychlost a charakter růstu, kdy hemangioblastomy mají většinou výrazně nepravidelný, spíše skokový charakter růstu. Obecně se klinicky manifestují hemangioblastomy s průměrem velikosti nad 5 mm, v míše již od 3,5 mm [4,8,9,11]. V rámci multioborové spolupráce je aplikován obdobný postup na extraneurální léze. Sem patří opakovaná oční vyšetření, UZ, CT, MR abdominální krajiny, vyšetření katecholaminů a jejich metabolitů (feochromocytom) [16,17].

Závěr

U hemangioblastomů považujeme chirurgii za terapeutickou metodu první volby. Operované CNS hemangioblastomy byly často jediným projevem *VHL* choroby a další vývoj choroby je jen omezeně predikovatelný. V našem souboru jsme zjistili překvapivě vysoký výskyt mutace exonů *VHL* genu, což potvrdilo naše doporučení provádět genetickou analýzu *VHL* genu u všech pacientů po operaci hemangioblastomů v CNS. Vzhledem k 50% riziku penetrace do další generace všem pacientům s potvrzenou germinální mutací doporučujeme provést genetické vyšetření u příbuzných.

Snahou bylo vytvořit strategii multioborového (neurochirurg, genetik, onkolog, neurolog, radiolog, oftalmolog, urolog, chirurg, internista) sledování pacientů, která umožní zachytit vznik nových, klinických němých projevů *VHL* choroby ještě před jejich manifestací, a opakovaně zhodnotit další postup.

Literatura

1. Plate KH, Vortmeyer AO, Zagzag D, Neumann HP. Von Hippel-Lindau disease and haemangioblastoma. In: Louis DN, Ohgaki H, Otmar D et al (eds). WHO Classification of Tumours of the Central Nervous System. Lyon: IARC Press 2007: 215–217.
2. Sanberg AA, Stone JF. Haemangioblastoma of the Central Nervous system. In: Sanberg AA, Stone JF (eds). The Genetics and Molecular Biology of Neural Tumors. Totowa, NJ: Humana Press 2008: 145–164.

3. Jagannathan J, Lonser RR, Smith R, deVroom HL, Oldfield EH. Surgical management of cerebellar hemangioblastomas in patients with von Hippel-Lindau disease. *J Neurosurg* 2008; 108(2): 210–222.
4. Ammerman JM, Lonser RR, Dambrosia J, Butan JA, Oldfield EH. Long-term natural history of hemangioblastomas in patients with von Hippel-Lindau disease: implications for treatment. *J Neurosurgery* 2006; 105(2): 248–255.
5. Ortego-Martínez M, Cabezedo FM, Fernández-Portales I, Pineda-Palomo M, Rodríguez-Sánchez JA, Bernal-García LM. Multiple filum terminale hemangioblastomas symptomatic during pregnancy. Case report. *J Neurosurg Spine* 2007; 7(2): 254–258.
6. Niemelä M, Lemeta S, Summanen P, Böhling T, Sainio M, Kere J et al. Long-term prognosis of haemangioblastoma of the CNS: impact of von Hippel-Lindau disease. *Acta Neurochir* 1999; 141(11): 1147–1156.
7. Příbáň V, Fiedler J, Řehoušek P, Štěřba L, Štěpánková H, Křepelová A. Kombinovaná mikrochirurgická a endovaskulární terapie intramedulárního hemangioblastomu: kasuistika. *Cesk Slov Neurol N* 2007; 70/103(5): 580–583.
8. Roonprapunt C, Silvera VM, Setton A, Freed D, Epstein FJ, Jallo GI. Surgical management of isolated hemangioblastomas of the spinal cord. *Neurosurgery* 2001; 49(2): 321–328.
9. Symon L, Murota T, Pell M, Bordi L. Surgical management of haemangioblastoma of the posterior fossa. *Acta Neurochir* 1993; 120(3–4): 103–110.
10. Shin DA, Kim SH, Kim KN, Shin HC, Yoon DH. Surgical management of spinal cord haemangioblastoma. *Acta Neurochir* 2008; 150(3): 215–220.
11. Zhou LF, Du G, Mao Y, Zhang R. Diagnosis and surgical treatment of brainstem hemangioblastomas. *Surg Neurol* 2005; 63(4): 307–315.
12. Pietilä TA, Stendel R, Schilling A, Krznaric I, Brock M. Surgical treatment of spinal hemangioblastomas. *Acta Neurochir* 2000; 142(8): 879–886.
13. Asthagiri AR, Mehta GU, Zach L, Li X, Butman JA, Camphausen KA, Lonser RR. Prospective evaluation of radiosurgery for hemangioblastomas in von Hippel-Lindau disease. *Neuro Oncol* 2010; 12(1): 80–86.
14. Valchář J, Liščák R, Šimonová G, Vymazal J. Hemangioblastom a jeho léčba pomocí Leksellova gama nože. *Cesk Slov Neurol N* 2008; 71/104(2): 216–222.
15. Simone CB jr, Lonser RR, Ondos J, Oldfield EH, Camphausen K, Simone NL. Infratentorial craniospinal irradiation for von Hippel-Lindau: a retrospective study supporting a new treatment for patients with CNS hemangioblastomas. *Neuro Oncol* 2011; 13(9): 1030–1036.
16. Smrcka M, Smrcka V. CNS haemangioblastoma: its role in von Hippel-Lindau disease. *Bratisl Lek Listy* 2000; 101(9): 503–506.
17. Plevová P, Novotný J, Křepelová A. Von Hippel-Lindauova choroba. *Klin Onkol* 2009; 22 (Suppl): 23–24.



EXTRAPYRAMIDOVÁ SEKCE
NEUROLOGICKÉ SPOLEČNOSTI, ČLS JEP

MDS Affiliate Member Society

www.expy.cz

Nové webové stránky extrapyramidové sekce
České neurologické společnosti JEP, s pravidelnou aktualizací.
Užitečné informace pro lékaře zabývající se diagnostikou
a léčbou extrapyramidových poruch.