proLékaře.cz | 15.8.2025

Tuberózní skleróza u dětí sledovaných od novorozeneckého věku pro prenatální nález rhabdomyomů srdce – dvě kazuistiky

Tuberous Sclerosis Complex in Children Followed from Neonatal Period for Prenatally Diagnosed Cardiac Rhabdomyoma – Two Case Reports

Autoři deklarují, že v souvislosti s předmětem studie nemají žádné komerční zájmy.
The authors declare they have no potential conflicts of interest concerning drugs, products, or services used in the study.
Redakční rada potvrzuje, že rukopis práce splnil ICMJE kritéria pro publikace zasílané do biomedicínských časopisů.
The Editorial Board declares that the manuscript met the ICMJE "uniform requirements" for biomedical papers.

B. Petrák[1], A. Gabera[2], H. Filipová[3], V. Tomek[4], A. Puchmajerová[5], L. Mrázková[6], A. Jahodová [1], M. Malíková [5], M. Černý [7], R. Vrtěl[3]

[1] Klinika dětské neurologie 2. LF UK a FN v Motole, Praha
[2] Dětská klinika, Krajská zdravotní, a.s. – Masarykova nemocnice v Ústí nad Labem
[3] Ústav lékařské genetiky a fetální medicíny FN Olomouc
[4] Dětské kardiocentrum 2. LF UK a FN v Motole, Praha
[5] Ústav biologie a lékařské genetiky 2. LF UK a FN v Motole
[6] Klinika zobrazovacích metod 2. LF UK a FN v Motole, Praha
[7] Novorozenecké odd. s JIRP, Gynekologicko-porodnická klinika 2. LF UK a FN v Motole, Praha

✉
MUDr. Bořivoj Petrák, CSc.
Klinika dětské neurologie
2. LF UK a FN v Motole
V Úvalu 84
150 00 Praha
e-mail:
borivoj.petrak@post.cz

Přijato k recenzi: 6. 6. 2013
Přijato do tisku: 1. 8. 2013

Souhrn
Tuberózní skleróza (Tuberous Sclerosis Complex, TSC) je autozomálně dominantně dědičné neurokutánní onemocnění, s incidencí 1 : 6 000, vysokým výskytem nových mutací a dalším dělením na TSC typ 1 a 2. Klinický průběh je velmi variabilní s častým výskytem hamartomů a benigních nádorů. TSC je multisystémové onemocnění, definované na základě diagnostických kritérií – hlavních (11) a vedlejších (9) příznaků. Mezi hlavní příznaky patří také rhabdomyom srdce (CR) – benigní nádor, který může být nalezen již v prenatálním období. Předkládáme kazuistiky dvou dětí s TSC, které byly sledovány od prenatálního období, resp. od novorozeneckého věku, pro vícečetný CR a podezření na TSC. Diagnóza TSC byla u obou dětí nejdříve stanovena klinicky a následně potvrzena DNA analýzou, která prokázala mutaci v *TSC1*, resp. v *TSC2* genu. Kazuistiky ukazují, že sledování dětským neurologem je při prenatálním/perinatálním nálezu CR nutné již od novorozeneckého věku – s cílem časného stanovení dg. TSC a podchycení rozvoje neurologických komplikací (včetně epilepsie) a s rychlým zahájením antiepileptické terapie.

Abstract
Tuberous Sclerosis Complex (TSC) is an autosomal dominant neurocutaneous disorder with incidence of 1 : 6,000 and frequently occurring sporadic mutations in either *TSC1* gene (type 1) or in *TSC2* gene (type 2). Clinical manifestation is very variable with frequent formation of hamartomas and benign tumours. TSC is a multi-system disorder characterized by defined diagnostic criteria – 11 major symptoms and nine minor ones. Benign cardiac tumour – rhabdomyoma – is one of the major symptoms and may be detected during prenatal period. We present two cases of children monitored from prenatal period for multiple cardiac rhabdomyomas and suspicious TSC diagnosis. TSC was diagnosed in both children based on clinical picture and later confirmed by DNA analysis. Both presented cases confirm the importance of follow-up by a paediatric neurologist of newborns with prenatally diagnosed cardiac rhabdomyoma so that early TSC diagnosis can be made and neurological complications, including epilepsy, monitored and treated in a timely manner.

Klíčová slova
tuberózní skleróza typ 1, 2 – rhabdomyom srdce – epilepsie – magnetická rezonance

Key words
tuberous sclerosis complex type 1, 2 – cardiac rhabdomyoma – epilepsy – magnetic resonance imaging

proLékaře.cz | 15.8.2025

Použité zkratky

ADHD Attention Deficit Hyperactivity Disorder
AS Apgar skóre
CR Cardiac Rhabdomyoma (rhabdomyom srdce)
CT Computer Tomography (počítačová tomografie)
Dg diagnóza
EKG elektrokardiografie
EEG elektroencefalografie
IRDS syndrom dechové tísně novorozenců
IVF in vitro fertilizace
IVS interventrikulární septum
KDN FN Motol Klinika dětské neurologie 2. LF UK a FN v Motole
MR Magnetic Resonance Imaging (magnetická rezonance)
mTOR mammalian Target of Rapamycin
PMV psychomotorický vývoj
SEGA Subependymal Giant Astrocytoma (subependymální obrovsko-buněčný astrocytom)
TSC Tuberous Sclerosis Complex (tuberózní skleróza)
TSC1 tuberózní skleróza typ 1
TSC2 tuberózní skleróza typ 2
WPW Wolff-Parkinson-Whiteův syndrom

Tab. 1. Diagnostická kritéria TSC [4].

Hlavní diagnostická kritéria

Kožní příznaky
1. angiofibromy v obličeji a/nebo fibrózní plaka na čele, v obličeji nebo ve vlasaté části hlavy
2. více než tři hypomelanotické makuly na kůži,
3. šagrénová kůže (shagreen patch)
4. fibromy kolem nehtů

Oční změny
5. mnohočetné retinální nodulární hamartomy

Změny v mozku
6. kortikální až kortikosubkortikální tubery
7. subependymální noduly (SEN)
8. subependymální obrovskobuněčné astrocytomy (SEGA)

Změny/nádory orgánů
9. angiomyolipomy ledvin (AML)
10. rhabdomyom srdce (CR) solitární nebo vícečetný
11. lymfangioleiomyomatóza plic (LAM)

Vedlejší diagnostická kritéria

1. mnohočetné náhodně rozmístěné prohlubně v zubní sklovině
2. polypy rekta
3. kostní cysty
4. abnormální migrační linie v bílé hmotě mozku na zobrazovacím vyšetření
5. fibromy dásní
6. hamartomy (angiomyolipomy) lokalizované mimo ledviny
7. mnohočetné cysty ledvin
8. achromatické skvrny na retině
9. kožní léze charakteru „confetti".

Úvod

Tuberózní skleróza (TSC) je autozomálně dominantně dědičné neurokutánní onemocnění s incidencí 1 : 60 00 a vysokým výskytem nových mutací – 60 až 80 % [1]. Jedná se o velmi variabilní multisystémové onemocnění s mnohočetnými hamartomy a benigními tumory různých orgánů, včetně kůže, mozku, plic, ledvin a jater [2]. Pro stanovení diagnózy TSC slouží diagnostická kritéria – 11 hlavních příznaků a devět příznaků vedlejších. K jasnému stanovení diagnózy TSC je třeba nalézt alespoň dva hlavní diagnostické příznaky nebo jeden hlavní a dva vedlejší (tab. 1) [2–4]. Preferován je nález kombinace diagnostických příznaků TSC z různých tělesných systémů pacienta.

TSC je geneticky heterogenní onemocnění a dělí se na TSC typ 1 (*TSC1*) s mutacemi v *TSC1* genu – s produktem hamartinem a lokalizací na 9. chromozomu (9q34.3) a na TSC typ 2 (*TSC2*) s mutacemi v *TSC2* genu – s produktem tuberinem a lokalizací na 16. chromozomu (16p13.3) [2]. Tyto geny mají charakter tumor-supresorových genů. Úlohou komplexu hamartin-tuberin je regulovat buněčný růst a proliferaci – především cestou kinázy mTOR [5], ale také ovlivněním dalších metabolických cest [6]. Fenotyp obou typů TSC je velmi podobný, ale podle většiny studií genotyp-fenotyp existují rozdíly a *TSC2* je častější a má závažnější průběh [2].

Primární nádor srdce patří mezi vzácná onemocnění a jeho incidence je 0,27 % všech dětských autopsií [7]. Rhabdomyomy srdce (CR) jsou považovány za nejčastější tumory srdce diagnostikované in utero. V současné době je výskyt TSC u dětí s prenatálně nebo perinatálně nalezeným CR hodnocen rizikem 79–92 %, s jasnou převahou u vícečetných CR [7, 8].

Cílem předkládaných kazuistik je ukázat význam nálezu CR pro časnou diagnostiku TSC a pro další péči o děti s touto diagnózou.

Pacient 1

Chlapec z druhé gravidity, rizikové pro IVF, gemini biamniati-bichoriati (plod B), byl od 33. týdne těhotenství po rutinní UZ kontrole sledován kardiologem pro nález vícečetných CR. U plodu A nebyly CR nalezeny. Porod byl proveden císařským řezem ve 35. týdnu gravidity (34 + 3). Porodní hmotnost byla 2 000 g, délka 46 cm, AS 9–10–10 bodů. Po porodu se objevila tachypnoe a dále obraz dyspnoe při IRDS s nutností intubace. Chlapec byl extubován po rychlém zlepšení ještě téhož dne. Na echokardiografickém vyšetření byly, v souladu s prenatálním vyšetřením, mnohočetné CR – převážně v IVS, maximální velikosti 26 × 20 mm, ale bez hemodynamické závažnosti. Na EKG byla druhý den života prokázána WPW preexcitace bez tachykardie. První neurologické vyšetření bylo provedeno třetí den života s normálním neurologickým nálezem, včetně normálního nálezu na EEG. Sonografické vyšetření mozku bylo bez patologie, stejně jako vyšetření ledvin a jater. V novoroze-

proLékaře.cz | 15.8.2025

neckém věku byly na kůži nalezeny bělavé verukózní névy, které měly v odstupu roku podobu hypomelanotických makul.

Psychomotorický vývoj probíhal zpočátku přiměřeně, odpovídal jednotlivým vývojovým milníkům a od 13. měsíce chlapec samostatně chodil. Poruchu vývoje řeči hodnotil psycholog jako vývojovou dysfázii s oslabenou orofaciální motorikou. Kognitivní schopnosti byly na hranici průměru až podprůměru a neverbální složky převyšovaly verbální. Chlapec byl dlouhodobě v péči logopeda. Ve čtyřech letech věku se zvýraznily poruchy pozornosti, zvýšený psychomotorický neklid a rychlá unavitelnost. Proto byla odložena školní docházka a ve škole byla poté potřeba individuálního přístupu s pomocí asistenta pro dyslexii, dysgrafii, dysortografii, dyskalkulii, poruchy pozornosti s hyperaktivitou charakteru ADHD syndromu. Školní výsledky byly dlouhodobě průměrné.

V 10 měsících věku jsme provedli CT vyšetření mozku s nálezem subependymálních nodulů s kalcifikacemi. Na MR vyšetření mozku ve čtyřech letech věku pak byla nalezena vícečetná ložiska charakteru kortiko-subkortikálně lokalizovaných tuberů a subependymálních nodulů po obvodu obou postranních komor. Po podání kontrastní látky se sytila ložiska v oblastech nad foramina Monroe, která dle radiologických parametrů odpovídala subependymálním obrovsko-buněčným astrocytomům (SEGA). Pozdější kontrolní MR mozku byla opakovaně se stacionárním nálezem (obr. 1).

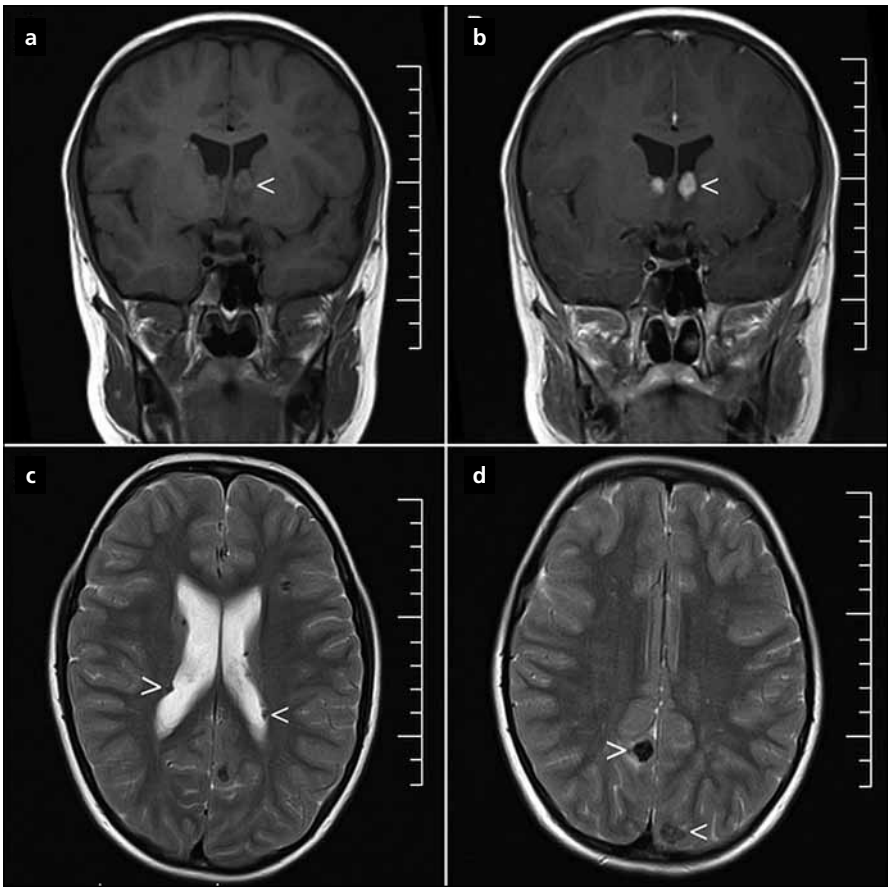

Obr. 1. MR vyšetření u pacienta 1.

Obr. 1a) Sekvence T1 v koronární rovině – obrovsko-buněčné astrocytomy (SEGA) oboustranně v oblasti foramen Monroi (šipka).

Obr. 1b) Sekvence T1 v koronární rovině – obrovsko-buněčné astrocytomy (SEGA) oboustranně v oblasti foramen Monroi (šipka) s homogenním sycením po aplikaci kontrastní látky.

Obr. 1c) Sekvence T2 v axiální rovině – vícečetné subependymální noduly (šipka).

Obr. 1d) Sekvence T2 v axiální rovině – hypointenzní ložiska kortikálně okcipitálně oboustranně charakteru tuberů s kalcifikací (šipka).

Chlapci je nyní 11,5 roku a nikdy neměl epileptický záchvat, kontrolní EEG byla vždy bez nálezu epileptiformních grafoelementů. Echokardiografický nález byl s rychlou spontánní redukcí velikosti i počtu CR. Při vyšetření ve čtyřech letech a jednom měsíci věku bylo patrné pouze ztluštění IVS s několika drobnými CR. Obraz preexcitace WPW bez tachykardie trvá dosud. Kožní nález progredoval v závislosti na věku pacienta a v současnosti jsou diagnosticky vyjádřeny hypomelanotické makuly, šagrénová kůže v lumbální oblasti a nevýrazné angiofibromy v obličeji s fibrózní plakou na víčku pravého oka. Trvale normální jsou nálezy na očním pozadí i sonografické nálezy na ledvinách a játrech.

Diagnóza TSC byla klinicky jasně stanovena nálezem celkem sedmi hlavních diagnostických kritérií z 11 možných (vícečetné CR, tubery mozkové kůry, subependymální noduly, SEGA, hypomelanotické makuly na kůži, šagrénová kůže a angiofibromy spolu s fibrózní plakou).

Diagnóza TSC byla potvrzena a typ1 TSC určen pomocí DNA analýzy s nálezem mutace c.1708_1709del (Arg570Glyfs*17) v *TSC1* genu (obr. 2a). Vyšetření obou rodičů i bratra (dvojče A) bylo pro nalezenou mutaci negativní. Jedná se tedy o sporadický výskyt *TSC1* v rodině. Průběh onemocnění TSC je v současné době hodnocen jako příznivý. Pro budoucnost ale existuje riziko možného růstu SEGA a rozvoje hydrocefalu.

Pacient 2

Chlapec z první gravidity, rizikové pro gestační diabetes (dieta) a od 31. týdne těhotenství po rutinní UZ kontrole také pro nález vícečetných CR. Pro nález CR bylo ve 35. týdnu gravidity provedeno prenatální MR vyšetření plodu s nálezem mírné až středně závažné ventrikulomegalie a drobných subependymálních nodulů pravé postranní komory (obr. 3a). Porod proběhl ve 40. týdnu (39 + 5) spontánně záhlavím, s porodní hmotností 4 430 g, délkou 53 cm, AS 9–9–10 bodů. Poporodní adaptace byla dobrá. Při echokardiografickém vyšetření byly (v souladu s prenatálním nálezem) prokázány mnohočetné CR – hemodynamicky nevýznamné (obr. 4). Na EKG byl normální nález, bez poruch rytmu.

První neurologické vyšetření proběhlo čtvrtý den života s nálezem mírného pes

proLékaře.cz | 15.8.2025

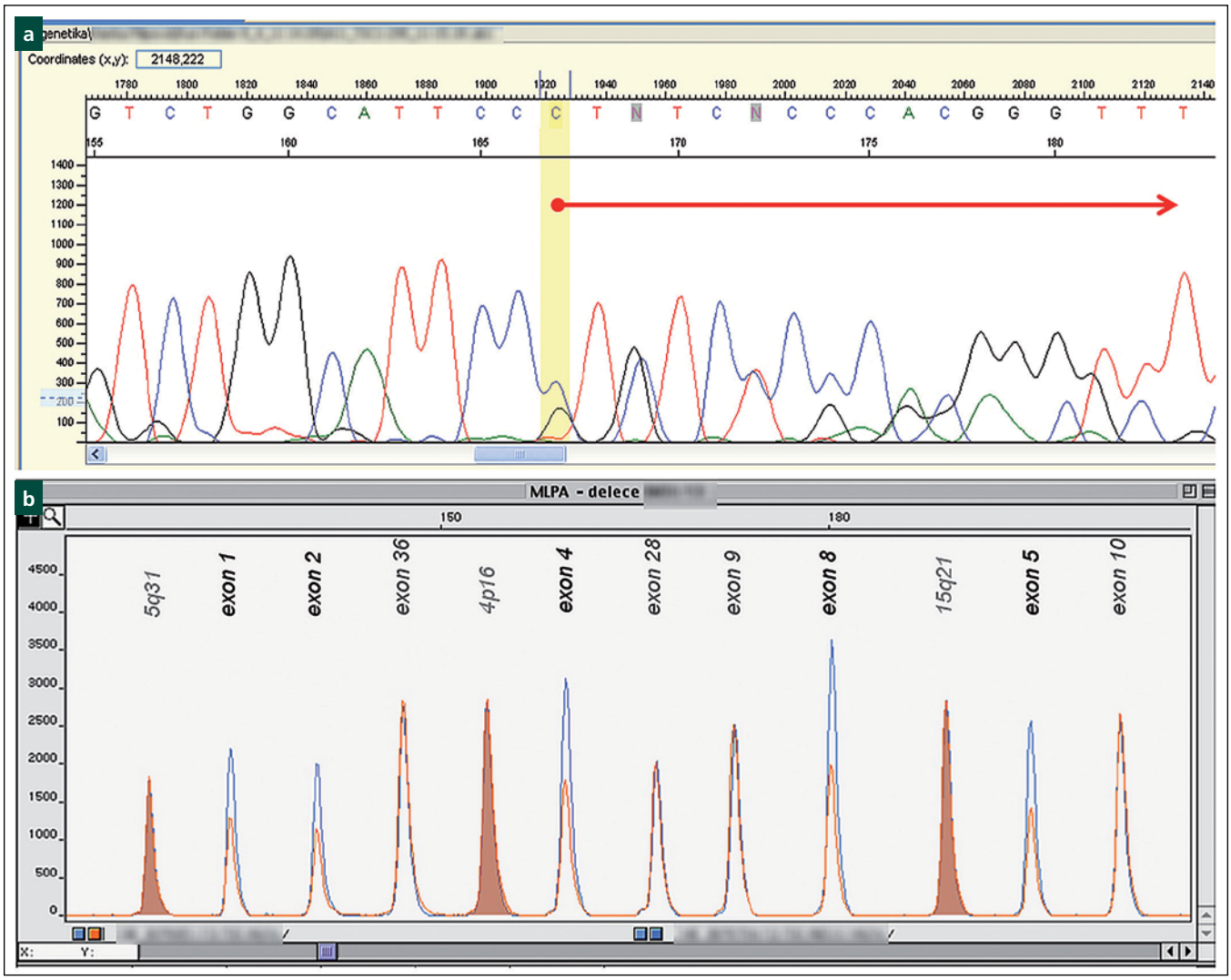

Obr. 2. DNA analýza u pacientů 1 a 2.

Obr. 2a) Pacient 1: mutace *TSC1* genu – 15. exon: c.1708_1709del, Arg570Glyfs*17 (sekvenace s rev. primerem). Šipka označuje posun sekvence vzniklý v důsledku delece AG.

Obr. 2b) Pacient 2: detekce delece prvních osmi exonů *TSC2* genu – výsek fragmentační analýzy, metoda MLPA. Modře – kontrolní DNA, červeně – pacientova DNA; u pacienta je patrna redukce signálu v deletovaných exonech *TSC2* genu.

equinovarus vpravo a se známkami neobratnosti levostranných končetin. EEG vykazovalo abnormální nález pro epizody rytmických pomalých vysokovoltážních vln FT vlevo (bez indikace pro antiepileptickou terapii). Sonografické vyšetření mozku ukázalo několik subependymálních nodulů oboustranně po obvodu postranních komor. Po celou dobu dosavadního sledování se neprojevily na kůži žádné patologické změny odpovídající TSC. Ve dvou měsících věku byl pozorován první epileptický záchvat s rozhozením horních končetin (v sérii 4–5krát s dlouhými přestávkami mezi jednotlivými stavy) a na EEG s epizodami výbojů vysokovoltážních vln až komplexů ostrá-pomalá vlna fronto-temporálně vlevo. Sledovaný stav ani EEG nález sice neměly jasný charakter bleskových křečí, ale pro klinickou podobnost byla nasazena terapie vigabatrinem s dobrým terapeutickým efektem. Nové epileptické záchvaty jiného charakteru (záraz činnosti na několik sekund) a zvýraznění EEG nálezu se objevily ve věku sedmi měsíců, proto byl do kombinace doplněn valproát. Dále byl chlapec bez záchvatů.

Psychomotorický vývoj probíhal od druhého měsíce lehce nerovnoměrně s centrálním hypotonickým syndromem, s lehkým opožděním vzpřimovacích mechanizmů a pes equinovarus vpravo. Mentální vývoj i sociální kontakty odpovídaly věku. Nálezy na očním pozadí byly trvale fyziologické, sonografie ledvin a jater normální. Rehabilitace pokračuje pro pes equinovarus. Chlapci je nyní 12 měsíců.

Dle prenatálního nálezu vícečetných CR a dle nálezu subependymálních nodulů při prenatálním MR vyšetření mozku bylo vysloveno významné podezření na dg. TSC již v prenatálním období. MR vyšetření mozku ve dvou měsících věku prokázalo kortiko-subkortikální ložiska odpovídající tuberům, subependymální noduly a také migrační linie (obr. 3b, c).

proLékaře.cz | 15.8.2025

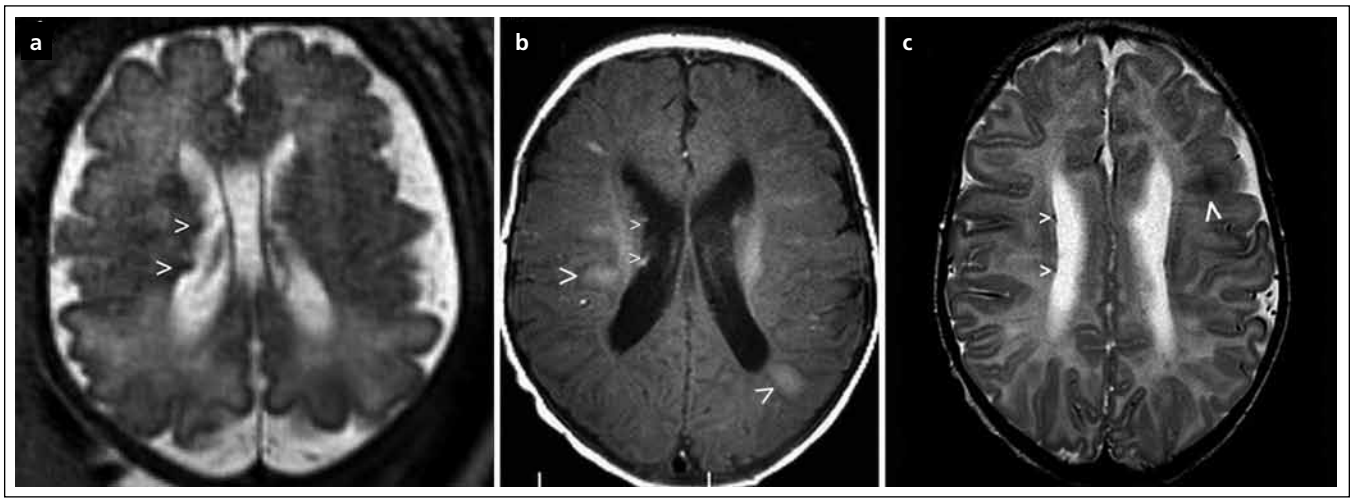

Obr. 3. Prenatální (a) a postnatální (b, c) MR vyšetření u pacienta 2.

Obr. 3a) Prenatální MR vyšetření mozku, 34. gestační týden – dva subependymální noduly v pravé postranní komoře (šipky), nezralá myelinizace.

Obr. 3b) Postnatální MR vyšetření mozku, 2. měsíc života – sekvence flair v axiální rovině – mnohočetná hyperintenzní ložiska charakteru tuberů s migračními liniemi (velké šipky) a subependymální noduly (malé šipky).

Obr. 3c) Sekvence T2 v axiální rovině – vícečetné subependymální noduly jsou drobné, hyposignální (malé šipky). Tuber frontálně vlevo (velká šipka).

Diagnóza TSC byla klinicky jasně stanovena nálezem tří hlavních diagnostických kritérií z 11 možných (vícečetné CR, tubery mozkové kůry, subependymální noduly) a jednoho vedlejšího kritéria (migrační linie). Klinický průkaz diagnózy TSC byl potvrzen a typ 2 TSC byl určen pomocí DNA analýzy s nálezem rozsáhlé delece exonů 1–8 *TSC2* genu (obr. 2b). Vyšetření obou rodičů bylo pro nalezenou deleci *TSC2* genu negativní. Jedná se tedy o sporadický výskyt *TSC2* v rodině. Také zde lze zatím průběh onemocnění TSC hodnotit jako příznivý, a to vzhledem k trvale postupujícímu PMV a epilepsii kompenzované terapií.

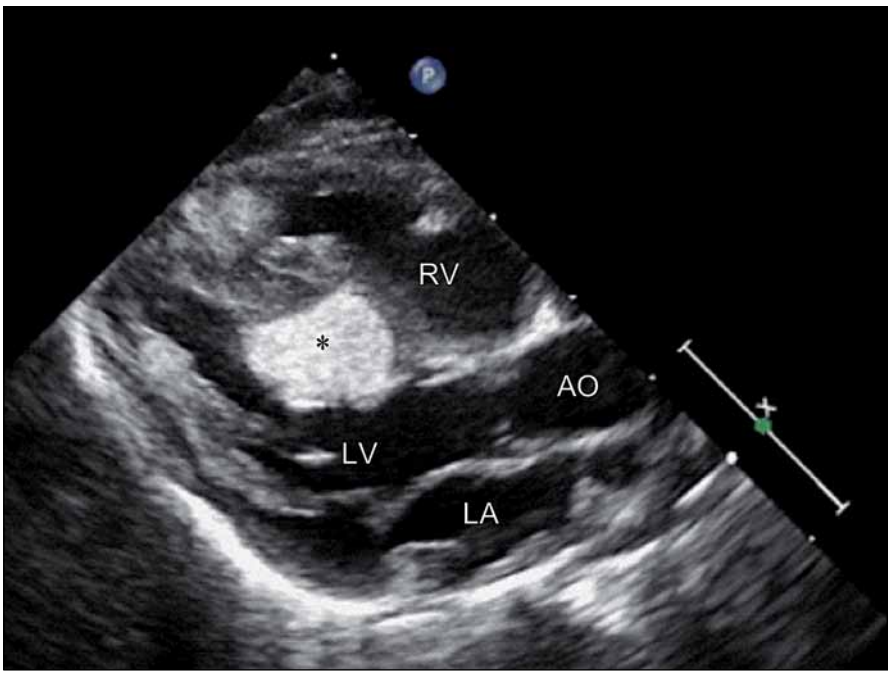

Obr. 4. Echokardiografické vyšetření u pacienta 2.

V parasternální dlouhé ose zobrazen velký rhabdomyom (*) vycházející ze septa levé komory (LV). Další malé mnohočetné hyperechogenní nádory jsou patrné ve stěně a septu pravé komory (RV) a úponu mitrální chlopně na volnou stěnu levé komory. Levá síň (LA), aorta (AO).

Diskuze

Prezentované případy dětí s nálezem CR v prenatálním nebo perinatálním období a následně se stanovením diagnózy TSC ukazují, že je nezbytné, aby tyto děti byly dlouhodobě postnatálně sledovány. Naši pacienti jsou dětským neurologem sledováni od novorozeneckého věku. Naproti tomu většina studií o vztahu CR k diagnóze TSC je retrospektivních [1,7,9]. Existuje jen několik studií, kde jsou plody s prokázanými CR sledovány dlouhodobě prospektivně od prenatálního období nebo od doby postnatálního nálezu CR [8]. Od 80. let 20. století se také vyvíjel názor na vztah prenatálního/perinatálního nálezu CR a následné diagnostiky TSC [9]. Jak poslední literární údaje [7,9], tak naše dříve prezentované výsledky [8] ukazují, že diagnóza TSC je posléze stanovena u 79–92 % z těchto dětí a její výskyt výrazně převažuje u dětí s vícečetnými CR [7–9].

Epilepsie nepatří mezi diagnostická kritéria TSC [3,4], třebaže se manifestuje u 80–90 % jedinců s touto dia-

proLékaře.cz | 15.8.2025

gnózou [10]. První epileptický záchvat se většinou objeví do jednoho roku života [2,5,8,10]. Předložené kazuistiky ukazují, že existují lidé s diagnózou TSC bez rozvoje epilepsie (pacient 1) a zároveň, že se epilepsie (pokud se rozvine) objeví velmi časně (pacient 2). Časná diagnostika TSC pak umožňuje rychlé nasazení odpovídající antiepileptické terapie. Józwiakem et al [10] doporučované nasazení preventivní antiepileptické terapie již v případě nálezu epileptiformních grafoelementů na EEG (bez manifestace epileptického záchvatu) jsme u pacienta 2 (vzhledem k časnému rozvoji epileptických záchvatů) nezvažovali a do našeho schématu péče jsme tento postup zatím nepřevzali. V současné době preferujeme klinické sledování pacienta v krátkých časových intervalech (nejlépe jednou měsíčně i s EEG vyšetřením) do prvního epileptického záchvatu – pak je nasazena terapie a odstupy EEG jsou dle potřeby. Pacienta bez manifestace epilepsie sledujeme s vysokou frekvencí vyšetření až do jednoho roku života a následně jednou za tři měsíce. Po dokončení třetího roku věku se odstupy neurologických a EEG kontrol dále prodlužují – na šest až 12 měsíců (nebo dle klinického stavu).

Naše kazuistiky ukazují pacienty s oběma typy TSC. Skutečnost, že průběh onemocnění byl u pacienta s *TSC1* bez rozvoje epilepsie, je náhodná. Také u *TSC1* může být těžký průběh s mentální retardací a epilepsií [2,5]. Přesto je v současné době *TSC2* považována za častější a oproti *TSC1* má také závažnější klinický průběh – včetně rozvoje a průběhu epilepsie [2,5,6].

Závěr

Předložené kazuistiky ukazují na nezbytnost dlouhodobého sledování dětí s CR již od novorozeneckého věku s cílem časného stanovení dg. TSC a možnosti velmi časného podchycení rozvoje epilepsie. Zahájení antiepileptické terapie je bezodkladné (preferujeme vigabatrin) – ihned po prvním epileptickém záchvatu. Děti s prenatálním nálezem CR mohou být sice vyšetřeny pomocí MR mozku již intrauterinně, ale stejně je nezbytné jejich další vyšetření a sledování postnatálně s jasným stanovením dg. TSC, pravidelnými EEG kontrolami a novým MR vyšetřením mozku. Také pacienti s TSC bez epileptických záchvatů mají rizika neurologických obtíží různého charakteru, včetně vývojových poruch učení, chování a růstu SEGA.

Očekáváme pozitivní vliv zvoleného diagnostického a terapeutického postupu na psychomotorický vývoj a kvalitu života takto sledovaných dětí.

Literatura

1. Osborne JP, Fryer A, Webb D. Epidemiology of tuberous sclerosis. Ann N Y Acad Sci 1991; 615: 125–127.

2. Curatolo P, Bombardieri R, Jozwiak S. Tuberous sclerosis. Lancet 2008; 372(9639): 657–668.

3. Roach ES, Gomez MR, Northrup H. Tuberous sclerosis complex consensus conference: revised clinical diagnostic criteria. J Child Neurol 1998; 13(12): 624–628.

4. Roach ES, Sparagana SP. Diagnosis of tuberous sclerosis complex. J Child Neurol 2004; 19(9): 643–649.

5. Crino PB, Nathanson KL, Henske EP. The tuberous sclerosis complex. N Engl J Med 2006; 355(13): 1345–1356.

6. de Vries PJ. Target treatment for cognitive and neurodevelopmental disorders in tuberous sclerosis complex. Neurotherapeutics 2010; 7(3): 275–282.

7. Bader RS, Chitayat D, Kelly E, Ryan G, Smallhorn JF, Toi A et al. Fetal rhabdomyoma: prenatal diagnosis, clinical outcome, and incidence of associated tuberous sclerosis complex. J Pediatr 2003; 143(5): 620–624.

8. Petrák B, Chaloupecký V, Černý M, Jahodová A, Lisý J, Kynčl M et al. Tuberózní skleróza a její komplikace u dětí sledovaných od novorozeneckého věku pro rhabdomyom srdce – deset let sledování. Česko-slovenská pediatrie 2012; 67(5): 332–333.

9. Józwiak S, Kotulska K, Kasprzyk-Obara J, Domanska-Pakiela D, Tomyn-Drabik M, Roberts P et al. Clinical and genotype studies of cardiac tumors in 154 patients with tuberous sclerosis complex. Pediatrics 2006; 118(4): e1146–e1151.

10. Józwiak S, Kotulska K, Domanska-Pakiela D, Loiszczyk B, Syczewska M, Chmielewski D et al. Antiepileptic treatment before the onset of seizures reduces epilepsy severity and risk of mental retardation in infants with tuberous sclerosis complex. Eur J Paediatr Neurol 2011; 15(5): 424–431.