proLékaře.cz | 4.2.2026

Mikrochirurgická léčba symptomatických pineálních cyst

Microsurgical Resection of Symptomatic Pineal Cysts

Souhrn

Úvod: Účelem studie je zhodnotit soubor pacientů operovaných s diagnózou pineální cysty stran indikace, terapie a výsledků a podat ucelený přehled informací o pineálních cystách od embryologie po terapii. *Soubor a metodika:* Restrospektivně byli zhodnoceni pacienti operovaní s diagnózou pineální cysty na Neurochirurgické klinice Masarykovy nemocnice v Ústí nad Labem v letech 2002–2012, byly zaznamenány a vyhodnoceny demografické údaje, příznaky, nález i veškeré údaje o operaci. *Výsledky:* V daném období bylo operováno osm pacientek (medián věku 15,5 roku), všechny byly operovány infratentoriálním-supracerebelárním přístupem, průměrná velikost cysty byla 21 × 16 mm. Jedna pacientka se prezentovala progredující poruchou vědomí na základě krvácení do cysty a jedna předčasnou pubertou, ostatní měly typické příznaky (bolesti hlavy, nauzea, kolapsové stavy, poruchy zraku). Průměrná délka sledování je 2,7 roku. U pěti pacientek došlo po operaci k úplné úpravě (včetně předčasné puberty) a u třech k výraznému zlepšení. *Závěr:* Při správné indikaci můžeme označit chirurgické řešení pineálních cyst za optimální terapeutický postup. Na základě naší zkušenosti i publikované literatury považujeme infratentoriální-supracerebelární přístup za zlatý standard chirurgické léčby symptomatických pineálních cyst.

Abstract

Introduction: The aim of the study was to review surgically treated patients with a pineal cyst with respect to an indication, therapy and outcome, and to provide an A to Z summary of pineal cysts spanning embryology to therapeutic possibilities. *Material and methods:* We retrospectively evaluated patients treated at the Department of Neurosurgery, Masaryk's Hospital in Usti nad Labem between 2002 and 2012. All demographic data, symptoms, investigations and management data were recorded and evaluated. *Results:* Eight patients underwent a surgery (all female, median age 15.5 years), infratentorial-supracerebellar approach was used in all cases and the mean size of the cyst was 21 × 16 mm. Six patients presented with "typical" symptoms (headache, nausea, faintness, visual impairment), one with precocious puberty and one with progressive comatose condition. Mean follow-up time was 2.7 years. After the surgery, symptoms resolved completely in five patients (including the patient with precocious puberty) and partially in three. *Conclusion:* If correctly indicated, surgical resection is the optimal therapeutic approach to symptomatic pineal cysts. Based on our experience and published literature, we continue to consider the infratentorial-supracerebellar approach as a gold standard for surgical treatment of pineal cysts.

Autoři deklarují, že v souvislosti s předmětem studie nemají žádné komerční zájmy.
The authors declare they have no potential conflicts of interest concerning drugs, products, or services used in the study.
Redakční rada potvrzuje, že rukopis práce splnil ICMJE kritéria pro publikace zasílané do biomedicínských časopisů.
The Editorial Board declares that the manuscript met the ICMJE "uniform requirements" for biomedical papers.

Š. Čapek[1,2], J. Škvor[3], E. Neubertová[4], M. Sameš[1]

[1] Neurochirurgická klinika UJEP a Krajská zdravotní a.s., Masarykova nemocnice v Ústí nad Labem, o.z.
[2] Mezinárodní centrum klinického výzkumu, FN u sv. Anny v Brně
[3] Dětská klinika UJEP a Krajská zdravotní a.s., Masarykova nemocnice v Ústí nad Labem, o.z.
[4] Biolab, Praha k.s.

✉ MUDr. Štěpán Čapek
Neurochirurgická klinika UJEP a Krajská zdravotní a.s., Masarykova nemocnice Sociální péče 12A 401 13 Ústí nad Labem e-mail: stepan.capek@gmail.com

Přijato k recenzi: 15. 8. 2013
Přijato do tisku: 4. 11. 2013

Klíčová slova
glandula pinealis – epifýza – cysta – chirurgie – bolest hlavy

Key words
pineal gland – epiphysis cerebri – cyst – surgery – headache

Supported by European Regional Development Fund – Project FNUSA-ICRC (No. CZ.1.05/1.1.00/02.0123)

proLékaře.cz | 4.2.2026

Tab. 1. Dominující symptomatologie v korelaci s velikostí cysty i výsledkem operace.

Pacientka	Věk	Velikost při dg	Předoperační nález a symptomatologie	Pooperační nález a symptomatologie
1	15	25 × 35	bolesti hlavy (36 měsíců), rozmazaný vizus	bez nálezu, bez příznaků
2	14	24 × 34	nauzea, obstrukční hydrocefalus, hyperprolaktinemie	bez nálezu, bez příznaků
3	40	15 × 20	bolesti hlavy (24 měsíců), poruchy paměti	zlepšení bolestí hlavy
4	71	14 × 20	hydrocefalus, paréza n. VI, vertigo, tinnitus, porucha rovnováhy, porucha vědomí	dočasná hemiparéza
5	21	12 × 14	bolesti hlavy (3 měsíce), nauzea	bez nálezu, bez příznaků
6	14	11 × 13	bolesti hlavy (2 měsíce), nauzea, zvracení, pubertas praecox, kolapsové stavy	bez nálezu, bez příznaků
7	9	11 × 11	bolesti hlavy (6 měsíců), nauzea	bez nálezu, bez příznaků
8	16	?	bolesti hlavy (6 měsíců), zhoršení vizu, 2 × synkopa	zlepšení bolestí hlavy

Úvod

Pineální cysty jsou benigní a relativně častá afekce corpus pineale, většinou jsou asymptomatické a nejčastěji se vyskytují u mladých žen. Mezi typickou klinickou prezentaci patří bolesti hlavy [1–4], nauzea a zvracení [5], poruchy vědomí [1], okohybné poruchy, zhoršený vizus, porucha konvergence [6] nebo se projevují rozvojem předčasné puberty [7–9]. Vzhledem k povaze a někdy nejasnému spojení příznaků a grafických nálezů je optimální terapeutický přístup složitý, hlavně stran indikace k chirurgickému řešení. V našem článku hodnotíme naši zkušenost s operacemi pineálních cyst z let 2002–2012 a snažíme se podat ucelený přehled informací o vzniku, charakteru, prezentaci a řešení symptomatických pineálních cyst.

Soubor a metodika

Retrospektivně byli vybráni pacienti s operační diagnózou pineální cysty ošetření v letech 2002–2012, následně z nich byli vybráni pacienti s histologicky potvrzenou pineální cystou.

Tab. 2. Symptomatologie podle četnosti.

Shrnutí klinické prezentace	
bolesti hlavy	6
nauzea	5
kolapsové stavy	3
zhoršený vizus	2
obstrukční HC	2
diplopie	1
hyperprolaktinemie	1
pubertas praecox	1

U každého pacienta byla zaznamenána demografická data (věk, pohlaví), byla zhodnocena klinická prezentace (bolesti hlavy, nauzea, zvracení, ataxie, Parinaudův syndrom), nález ze zobrazovacích metod (velikost cysty, síla a nodularita stěny, lobularita cysty, tlak na okolí, obstrukční hydrocefalus) a významné komorbidity. Z operačních protokolů byly zaznamenány indikace operace, přístup, peroperační komplikace a výsledek. Délka hospitalizace byla vypočtena jako období od data operace do data propuštění nebo překladu. Pooperační komplikace byly zhodnoceny z propouštěcích zpráv a denních záznamů, celkový výsledek operace byl hodnocen podle nejnovější zprávy. Délka sledování byla vypočtena od data operace do data posledního záznamu. Ve statistice jsou použity základní ukazatele jako medián nebo průměr, vždy zvoleno podle rozložení dat. U mediánu je rozptyl specifikován 1. a 3. kvartilem, u průměru je použita směrodatná odchylka, ve vybraných případech je uveden rozsah.

Následně byl vypracován přehled mezinárodní literatury za roky 1983–2013, na nejdůležitější práce jsou v textu reference. Ve vybraných případech jsou uvedeny odkazy i na starší práce.

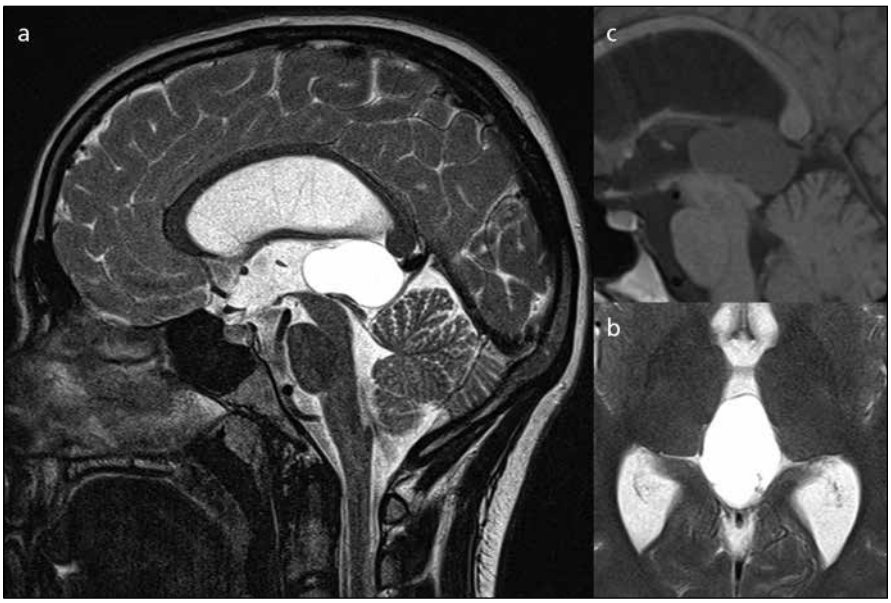

Obr. 1. Typické vzezření velké pineální cysty na magnetické rezonanci.
Obr. 1a) Pacientka č. 1. MRI-T2 sekvence pineální cysty o rozměru 25 x 35 mm komprimující tektum a aquaedukt s následným obstrukčním hydrocefalem.
Obr. 1b) Pacientka č. 1. MRI-T2.
Obr. 1c) Pacientka č. 1. MRI-T1 sekvence.

proLékaře.cz | 4.2.2026

Výsledky

V letech 2002–2012 bylo na Neurochirurgické klinice Masarykovy nemocnice v Ústí nad Labem operováno celkem osm pacientů s histologicky potvrzenou diagnózou pineální cysty. Jedná se o osm žen, věkový medián při diagnóze byl 15,5 let (9–71 let). Klinická prezentace je shrnuta v tab. 1 a 2.

Pacientce 1 byla v první době provedena endoskopická ventrikulostomie III. komory. Pacientka 4 se prezentovala lehkou až středně těžkou poruchou vědomí, progresí vertiga a tahem doprava. Na CT byl patrný obstrukční hydrocefalus, porucha vědomí výrazně progredovala a předoperačně byla zavedena komorová drenáž. Pacientce 6 byla diagnostikována pubertas praecox s akcelerací kostního věku o dva roky. Pacientka 7 kromě bolestí hlavy a nauzey trpí hyporesorbčním hydrocefalem, mentální retardací, hypoplazií corpus callosum a malým vzrůstem.

U jedné pacientky nelze dohledat předoperační MR a jedna měla pouze CT.

Průměrná délka trvání bolestí hlavy byla 12,8 měsíců (±12,7). Průměrná velikost cysty předoperačně byla 21 mm (±9,1) v antero-posteriorním rozměru a 16 mm (±5,6) v latero-laterálním. Síla stěny byla 1–2 mm, obsah cysty byl izointenzivní nebo mírně hyperintenzivní v porovnání s mozkomíšním mokem na T1 i T2 sekvencích (obr. 1). Všechny cysty byly oválné, bez nodularity stěny (vyjma přilehlé epiphysis), u dvou byla naznačena septace (obr. 2c). Tři cysty zřetelně deformovaly aquaeductus mesencephali, jedna deformovala tektum bez deformace akvaduktu, jedna se pouze dotýkala tekta a jedna se tekta ani nedotýkala.

Všechny pacientky byly operovány mikrochirurgicky infratentoriálním-supracerebelárním přístupem a medián odstupu operace od diagnózy byl čtyři měsíce (rozsah 1 týden–48 měsíců). Průměrná délka hospitalizace je 7,3 dne (± 2). U čtyř pacientek byla provedena radikální resekce, u čtyř byl pooperačně zobrazen reziduální cystický útvar. Žádné reziduum netlačilo na tektum. Histologicky se jednalo vždy o typickou pineální cystu, u pacientky 4 šlo o výrazně prokrvácenou tkáň glanduly pinealis se složkami typickými pro pineální cystu (viz kapitola Diskuze).

Ve skupině je nulová mortalita a nulová pooperační morbidita. Průměrná délka sledování byla 2,7 roku (1 měsíc–7 let).

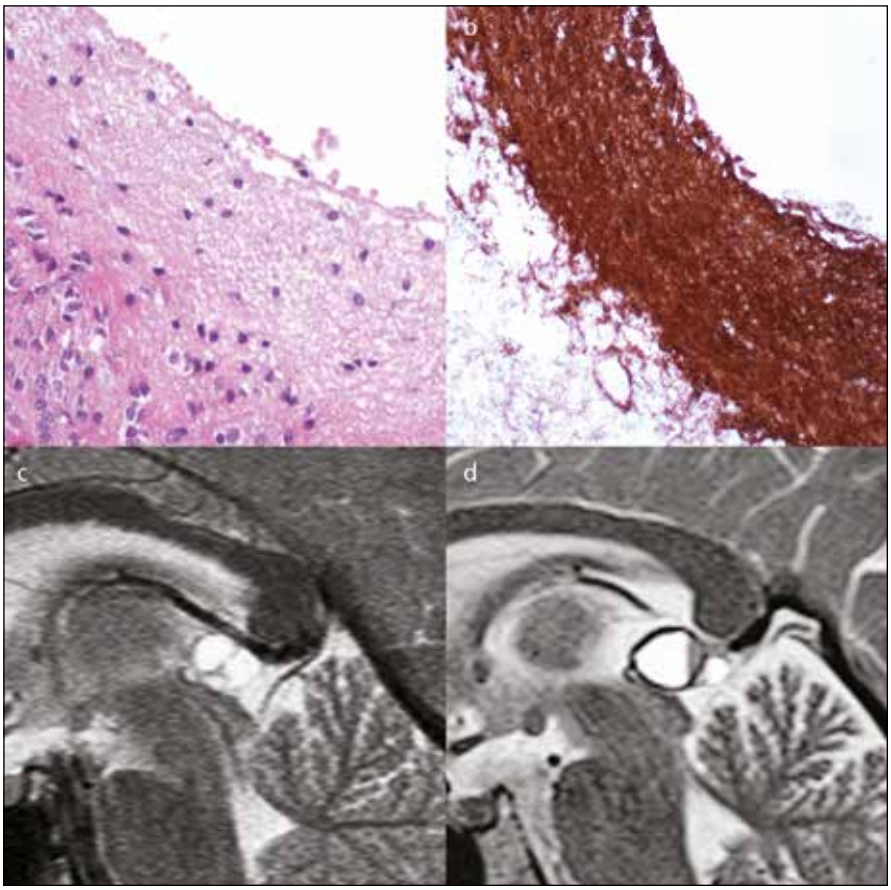

Obr. 2. Histologie a varianty pineálních cyst.
Obr. 2a) Obrázek ukazuje gliovou stěnu cysty a sousedící vlastní tkáň glanduly pinealis.
Obr. 2b) Stěna vykazuje pozitivitu pro gliální fibrilární kyselý protein (GFAP).
Obr. 2c) Pacientka č. 7. Septovaná pineální cysta (na MRI-T2), jedná se poměrně častý nález, hlavně při použití 3T přístrojů. Nález septace sám o sobě není ukazatelem nádorové procesu.
Obr. 2d) Pacientka č. 2. Pineální cysta vykazující znak rozhraní hladin svědčící pro nedávné krvácení na MRI-T2 sekvencích.

U pěti pacientek došlo k úplné úpravě příznaků včetně pubertas praecox, u třech pacientek došlo ke zlepšení (u pacientky 4 došlo ke zlepšení stavu vědomí, u pacientek 3 a 8 nastalo výrazné omezení bolestí hlavy).

Diskuze

Corpus pineale, glandula pinealis, epiphysis, šišinka je malá endokrinní žláza vyrůstající ze zadní stěny III. komory, nad comissura posterior a umístěná nad colluculi superiores. Anatomicky přísluší k epithalamu. Fylogenetický původ není přesně znám, někdy je označována za „3. oko“, protože u primitivních plazů (např. hatérie) můžeme nalézt tzv. parietální orgán se zachovanou světločivnou aktivitou. Stejná skupina plazů má ale i „pineální orgán“ a šišinka vyšších obratlovců vzniká pravděpodobně splynutím obou [10].

Histologicky se glandula pinealis skládá z pinealocytů, intersticiálních buněk a ojedinělých neuronů. Nejdůležitějším produktem je hormon melatonin účastnící se regulace cirkadiánních rytmů, regulace nástupu puberty a který je zároveň potentní antioxidant.

Pineální cysta je relativně častá, benigní a většinou asymptomatická afekce corpus pineale. Poprvé byla popsána pravděpodobně v roce 1899 třemi autory nezávisle ve třech článcích [11–13]. V naprosté většině případů se jedná o náhodný nález. Retrospektivní studie hodnotící náhodné nálezy na MR udávají prevalenci v rozmezí 1–23 % [5,14–19], zatímco studie hodnotící pitevní nálezy udávají prevalenci až 25–40 % [20,21]. Rozdílné údaje se ale dají vysvětlit různou metodikou hodnocení, kdy autoři „pitevních studií“ zahrnuli i cysty, které dnes považujeme za

proLékaře.cz | 4.2.2026

variantu normy. Hasegawa et al [20] udávají, že 45 % procent cyst měří v průměru 2 mm nebo méně. Největší studie uvádějí prevalenci cyst větších než 5 mm 1–4 % [14,16–19].

Vznik pineálních cyst není plně objasněn, ačkoliv bylo navrženo několik teorií:

- Následek hypoxického poškození mozku u nezralých novorozenců, kdy dochází k hyperfunkci corpus pineale s následnou involucí cystou [22]. Autoři dávají do souvislosti hypoxické poškození a zvýšenou produkci melatoninu jakožto antioxidantu, rovněž si všímají časté koincidence hypoplazie corpus callosum s pineální cystou. Obdobný nález můžeme potvrdit u pacientky 6. Z popisu této teorie ale není patrné, proč nedojde k prosté involuci, ale k tvorbě cysty.
- Rozpadem gliové tkáně se vznikem mnoha menších cystiček a následným splynutím do větší [23]. Tato teorie sice reflektuje existenci vícečetných menších cyst, ale pokud by platila, tak by se dal předpokládat stoupající výskyt pineálních cyst společně s věkem. Což tak není.
- Intrapineální nekróza s následným zhojením gliovou jizvou a tvorbou cysty [24].
- Porucha obliterace odděleného recessus pinealis zavzatého do corpus pineale [25–27]. Pro tuto teorii by mohl svědčit nález ependymální výstelky, která ale není pravidlem [25–27].

Histologicky se typická pineální cysta skládá z vnitřní vrstvy gliální tkáně (obr. 2a, b) často obsahující Rosenthalova vlákna, střední vrstvy vlastního parenchymu pinealis a zevní fibrózní vrstvy s astrocyty [25,28–30]. Jsou hlášeny i cysty s ependymální nebo smíšenou výstelkou [21,28]. Obsah hemosiderinu ve vnitřní vrstvě svědčí pro proběhlé krvácení do cysty [26,30].

Zobrazení

Na magnetické rezonanci je pro pineální cysty charakteristický oválný tvar, hladké stěny o síle do 2 mm, homogenní obsah cysty, který je izointenzivní nebo mírně hyperintenzivní k mozkomíšnímu moku na T1 i T2, stěna i obsah se mohou i nemusí sytit po podání kontrastu [31]. Sycení je pravděpodobně dáno absencí hematoencefalické bariéry u glanduly pinealis [16]. Vyšší signál odpovídá vyššímu obsahu proteinů, a tím vyšší viskozitě obsahu cysty [32]. Nodularita stěny je známkou spíše nádorového procesu [33] obdobně jako masivní kalcifikace [34], zatímco septace cysty (obr. 2c) je častý nález [20,21]. Za nodularitu by ale neměla být považována vlastní tkáň glanduly pinealis komprimovaná laterálně.

Někdy je na obrázku patrno rozhraní hladin svědčící pro nedávné krvácení (obr. 2d). Rozhraní je zvýrazněno podáním kontrastu. Podle některých autorů rutinní podání kontrastu není indikováno [7], na druhou stranu ale zvýrazní případný nádorový proces nebo rozhraní hladin. Typický obraz byl nalezen i u všech našich pacientek. Diferenciálně diagnosticky většinou pineální cysty nečiní větší potíže, tedy za předpokladu, že mají „typické" vzezření. Je hlášeno několik případů chybné diagnózy, kdy za patologickým procesem byl germinom [35] nebo byla pineální cysta považována za pinealoblastom u familiárního retinoblastoma [36]. Toto ale považujeme za velmi raritní.

Pineální cysty se vyskytují hlavně u mladých žen, průměrný věk se nejčastěji pohybuje podle různých studií od 11 do 30 let [18,19,37,38].

Klinické projevy

Pokud, tak pineální cysty se prezentují bolestmi hlavy [1–4], obstrukčním hydrocefalem a přidruženými projevy [5], změnami vědomí [1], poruchami hybnosti bulbů včetně Parinaudova syndromu [6] nebo předčasnou pubertou [7–9].

Při posuzování souvislosti mezi bolestmi hlavy a pineální cystou je zapotřebí opatrnosti, vzhledem k častosti bolestí hlavy [18]. Peres et al [4] dávají bolesti hlavy do souvislosti s porušenou produkcí melatoninu, jiní autoři se zvýšeným intrakraniálním tlakem či intermitentní obstrukcí mokovodu [6,26] nebo útlakem vena Galeni [39]. Bolest hlavy může mít různý charakter, od prosté migrény přes migrénu s aurou, hemicrania continua až po bolesti holokraniálního charakteru [32]. Poruchy hybnosti bulbů nebo konvergence lze vysvětlit tlakem na tektum. Při apoplexii pinealis (viz níže) mohou být projevy rozličné, až život ohrožující.

Mezi raritní nálezy asociované s pineálními cystami patří záchvaty [2,40], infantilní spazmy [41], třes [42], hyperprolaktinemie (a galaktorea) [43], hypogonadizmus [44] nebo naopak předčasná puberta [7–9]. Jedna z teorií je např. pokles inhibičního vlivu glandula pinealis při snížené funkci následkem útlaku. Mandera et al [39] popisují snížené hladiny melatoninu u části pacientek s pineální cystou, což by mohlo souviset s rozvojem předčasné puberty, protože při pubertě dochází k výraznému poklesu hladiny melatoninu. Mandera et al [39] navíc navrhují používat hladinu melatoninu v diferenciální diagnostice, jelikož pinealocytomy v jeho souboru měly zvýšené hladiny. Každopádně toto téma potřebuje další studie.

Moment, kdy dojde k rozvoji klinických projevů cysty, není přesně znám. Jedním z mechanizmů určitě může být její zvětšení. Většina náhodně zachycených cyst se v čase nemění nebo dojde ke zmenšení [1,37], ke zvětšení dochází jen v několika procentech [1,37]. Existuje několik teorií vysvětlujících zvětšení cysty, mezi než patří:

- krvácení do cysty [30], které může vést až k náhlé smrti [45,46]. Na zvětšení se může podílet i zvýšený osmotický tlak při rozpadu erytrocytů s následným „nasátím" extracelulární tekutiny. Závažnost „apoplexie pinealis" můžeme ukázat na pacientce 4, kde krvácení do cysty vedlo k progresi poruchy vědomí a nutnosti UPV. Po operaci došlo k úpravě,
- zvětšení následkem hormonálních vlivů [26],
- splynutí menších cyst [23,25],
- zvýšení transudace tekutiny do cysty následkem zvýšeného centrálního žilního tlaku (např. v těhotenství) [47].

Terapie

Nabízí se otázky, jaké jsou terapeutické možnosti, kdy případně indikovat chirurgické řešení a jestli při náhodném nálezu pacientku vůbec odesílat k neurochirurgovi na konzultaci.

V dnešní době je náhodný záchyt asymptomatické pineální cysty poměrně častý, a proto je na místě dotaz, jak v takovém případě postupovat. Al-Holou et al [1] vyslovují názor, že asymptomatické cysty typického obrazu pravděpodobně není nutné referovat neurochirurgovi. Za předpokladu, že se jedná o skutečně asymptomatickou cystu bez tlaku na okolí a 100% naplňující obraz benigní cysty, dá se s tím v zásadě souhlasit, byť se domníváme,

proLékaře.cz | 4.2.2026

že pacientka by o tom informována být měla. V případě pozdější, ačkoliv málo pravděpodobné, symptomatizace se tím může urychlit diagnostika i terapie.

Na prvním místě mezi terapeutickými možnostmi je **sledování**. Indikace pineální cysty k operaci by měla být velmi rozvážná, hlavně vzhledem k benignímu charakteru a často nejasnému vztahu mezi grafickým nálezem a symptomatologií.

Důležitý je i vývoj obtíží v čase a odpověď na případnou farmakoterapii. Velmi vzácně se jedná o indikaci vitální, typicky k operaci přistupujeme po delší rozvaze. Po zvážení všech okolností (většinou mladá žena, benigní afekce, sporná kauzalita mezi cystou a příznaky) je zřejmé, že operaci by měl provádět zkušený chirurg. V případě indikace z endokrinologických příčin by měl do rozhodovacího procesu být přizván endokrinolog.

Pokud je cysta indikována k chirurgickému řešení, nabízí se stereotaktická aspirace, endoskopické ošetření nebo mikrochirurgická resekce.

Proti **stereotaktickému ošetření** mluví několik faktorů. Jednak se jedná o operaci „naslepo" a pineální cysta krvácí i spontánně, vyšší viskozita komplikuje aspiraci obsahu a výsledky neodpovídají jiným modalitám. Kreth et al [48] stereotakticky ošetřili 14 pacientů, přičemž u osmi nedošlo k úpravě příznaků. Stern et al [49] ošetřili dva pacienty, jeden si později vyžádal zavedení V-P shuntu a reaspiraci. Rovněž je horší histologická interpretace vzorku. Pineální cysta je navíc plastická a bez vizuální kontroly je aspirace o to náročnější [32].

Další možností je **endoskopie**. Nejčastější endoskopické přístupy k pineální oblasti jsou frontální, transkalosální-interforniceální a infratentoriální-supracereberální. Nejběžnější je frontální. Výhodou je absence kraniotomie, vzhledem k poloze pacienta vleže na zádech navíc není riziko vzduchové embolie. Nevýhodou je transcerebrální přístup, riziko poškození fornixu [50] a omezené možnosti řešení komplikací (krvácení). Michielsen et al [32] ošetřili endoskopicky čtyři pacienty a u všech došlo k úplné úpravě příznaků, Tirakotai et al [50] devět pacientů. Variantou je endoskopická resekce infratentoriálním-supracerebelárním přístupem [51,52]. Tato technika kombinuje výhody infratentoriálního-supracerebelárního přístupu s výhodami endoskopie.

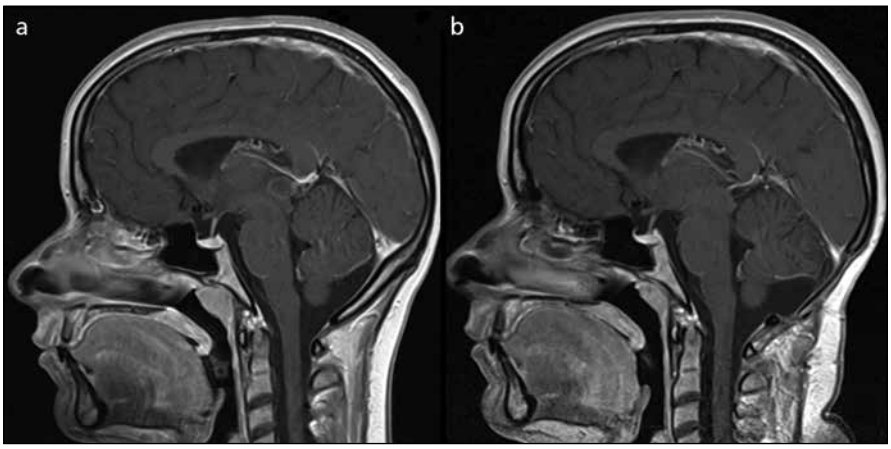

Obr. 3. Pacientka 2 před a po operaci (MRI-T2 sekvence s kontrastem).
Obr. 3a) Stav před operací.
Obr. 3b) Stav po operaci, použit byl infratentoriální-supracerebelární přístup.

Podle Uschold et al [52] umožňuje lepší zobrazení pineální oblasti i kompletní resekci cysty, jedná se ale o nový přístup bez větší klinické zkušenosti.

Zlatý standard je **mikrochirurgická resekce infratentoriálním-supracerebelárním přístupem** [2,31,38,43,47]. Tento přístup popsal poprvé v roce 1913 Krause [53], první větší úspěšný soubor pacientů publikoval Zapletal [54] v roce 1956 a mikrochirurgickou modifikaci popsal Stein [55]. Výhoda je extracerebrální přístup, přehlednost, možnost resekovat větší části tkáně nebo celou afekci in toto a tím větší histologická výtěžnost a možnost reagovat na komplikace. Nevýhodou je kraniotomie a při poloze pacienta vsedě riziko vzduchové embolie. Riziko není zanedbatelné, ale za předpokladu dobré spolupráce mezi anesteziologem a operatérem se minimalizuje [56]. Poloha vsedě je nejčastější, výhodou je gravitační působení na hemisféry mozečku, a tím umožnění minimální nebo žádné retrakce mozkové tkáně. Minimální retrakce společně se zachováním hlubokého žilního systému i silnějších přemosťujících cév jsou předpoklady pro nekomplikovanou rekonvalescenci po operaci [57]. Jedná se o chirurgické řešení s největší klinickou zkušeností. Fain et al [2] ošetřili 24 pacientů, z toho 23 mikrochirurgicky infratentoriálně-supracerebelárně a u jednoho byla provedena stereotaktická biopsie. Výsledky korelují s jinými většími operovanými soubory (Mena et al [47]: 14 pacientů; Beneš et al [38]: sedm pacientů; Oeckler et al [40]: sedm pacientů), kdy (po)operační komplikace jsou vzácné a celkově bylo dosaženo zlepšení nebo úplné úpravy příznaků. Těmto zkušenostem odpovídá i náš soubor, za zmínku stojí pacientka 6, u které byla diagnostikována předčasná puberta, léčena byla analogy GnRH po dobu dvou let a po rozvinutí alergické reakce na oba dostupné preparáty byla operována. Po operaci došlo k normalizaci kostního věku i růstové rychlosti v příslušných percentilových grafech. U pacientky 2 došlo k ústupu hyperprolaktinemie. Stav před operací a po operaci je patrný na obr. 3. Variantou je okcipitální-transtentoriální přístup pro afekce umístěné výše nebo při výrazném sklonu tentoria nebo interhemisférický-transkalosální užitý ze stejných důvodů. Wisoff et al [6] udávají skupinu šesti operovaných okcipitálně-transtentoriálně s obdobnými výsledky.

Zkratové operace

Tento druh výkonů sice řeší obstrukční hydrocefalus, a ačkoliv je hlášena spontánní regrese cysty po ETV [58], tak v zásadě tlak na tektum neřeší. Navíc podle naší zkušenosti s pacientkou 1 to potvrdit nemůžeme. V případě chybné diagnózy maligního procesu ETV zvyšuje riziko spinálních metastáz [32]. Navíc nedojde k histologickému ověření afekce. V případě výrazného nebo akutního hydrocefalu je možnost provést v první době komorovou drenáž, hlavně ve chvíli, kdy by mikrochirurgická resekce neúměrně zvyšovala riziko.

Jestli zvolit endoskopickou resekci, a to z frontálního nebo infratentoriálního-supracereberálního přístupu, nebo

proLékaře.cz | 4.2.2026

mikrochirurgickou resekci z infratentoriálního-supracereberálního či okcipitálního-transtentoriálního přístupu, záleží spíše na zvyklostech pracoviště, byť podle našeho názoru výhody mikrochirurgického infratentoriálního-supracereberálního přístupu stále převažují nad neuroendoskopií.

Závěr

Ačkoliv jsou pineální cysty benigní povahy a v naprosté většině asymptomatické, v případě symptomatických cyst se jedná o chirurgicky řešitelnou příčinu od obvyklých (bolesti hlavy), přes neobvyklé (např. hypogonadizmus), závažné (např. předčasná puberta) nebo až po život ohrožující stavy (např. akutní obstrukční hydrocefalus při apoplexii pinealis). Na základě tohoto faktu doporučujeme odeslat všechny pacienty se symptomatickou pineální cystou k neurochirurgické konzultaci, byť nemusí být na první pohled zřejmá spojitost mezi příznaky a grafickým nálezem.

V případě indikace k chirurgickému řešení považujeme za zlatý standard mikrochirurgickou resekci infratentoriálním-supracereberálním přístupem, což můžeme potvrdit na našem souboru osmi pacientek, kdy u pěti došlo k úplné úpravě bez komplikací a u tří ke zlepšení stavu.

Literatura

1. Al-Holou WN, Maher CO, Muraszko KM, Garton HJL. The natural history of pineal cysts in children and young adults. J Neurosurg Pediatr 2010; 5(2): 162–166.
2. Fain JS, Tomlinson FH, Scheithauer BW, Parisi JE, Fletcher GP, Kelly PJ et al. Symptomatic glial cysts of the pineal gland. J Neurosurg 1994; 80(3): 454–460.
3. Seifert CL, Woeller A, Valet M, Zimmer C, Berthele A, Tölle T et al. Headaches and pineal cyst: a case-control study. Headache 2008; 48(3): 448–452.
4. Peres MF, Zukerman E, Porto PP, Brandt RA. Headaches and pineal cyst: a (more than) coincidental relationship? Headache 2004; 44(9): 929–930.
5. Pu Y, Mahankali S, Hou J, Li J, Lancaster JL, Gao JH et al. High prevalence of pineal cysts in healthy adults demonstrated by high-resolution, noncontrast brain MR imaging. AJNR Am J Neuroradiol 2007; 28(9): 1706–1709.
6. Wisoff JH, Epstein F. Surgical management of symptomatic pineal cysts. J Neurosurg 1992; 77(6): 896–900.
7. Lacroix-Boudhrioua V, Linglart A, Ancel PY, Falip C, Bougnères PF, Adamsbaum C. Pineal cysts in children. Insights Imaging 2011; 2(6): 671–678.
8. Dickerman RD, Stevens QE, Steide JA, Schneider SJ. Precocious puberty associated with a pineal cyst: is it disinhibition of the hypothalamic-pituitary axis? Neuro Endocrinol Lett 2004; 25(3): 173–175.
9. Kumar KVSH, Verma A, Modi KD, Rayudu BR. Precocious puberty and pineal cyst – an uncommon association. Indian Pediatr 2010; 47(2): 193–194.
10. Čihák R. Anatomie I. Praha: Grada 2001.
11. Campbell AW. Notes of two cases of dilatation of central cavity or ventricle of the pineal gland. Trans Pathol Soc 1899: 15–18.
12. Russel AE. Cysts of the pineal body. Trans Pathol Soc 1899: 15.
13. Garrod AE. Pineal cyst. Trans Pathol Soc 1899: 14–15.
14. Sener RN. The pineal gland: a comparative MR imaging study in children and adults with respect to normal anatomical variations and pineal cysts. Pediatr Radiol 1995; 25(4): 245–248.
15. Golzarian J, Balériaux D, Bank WO, Matos C, Flament-Durand J. Pineal cyst: normal or pathological? Neuroradiology 1993; 35(4): 251–253.
16. Mamourian AC, Towfighi J. Pineal cysts: MR imaging. AJNR Am J Neuroradiol 1986; 7(6): 1081–1086.
17. Sawamura Y, Ikeda J, Ozawa M, Minoshima Y, Saito H, Abe H. Magnetic resonance images reveal a high incidence of asymptomatic pineal cysts in young women. Neurosurgery 1995; 37(1): 11–16.
18. Al-Holou WN, Terman SW, Kilburg C, Garton HJL, Muraszko KM, Chandler WF et al. Prevalence and natural history of pineal cysts in adults. J Neurosurg 2011; 115(6): 1106–1114.
19. Al-Holou WN, Garton HJL, Muraszko KM, Ibrahim M, Maher CO. Prevalence of pineal cysts in children and young adults. Clinical article. J Neurosurg Pediatr 2009; 4(3): 230–236.
20. Hasegawa A, Ohtsubo K, Mori W. Pineal gland in old age; quantitative and qualitative morphological study of 168 human autopsy cases. Brain Res 1987; 409(2): 343–349.
21. Tapp E, Huxley M. The histological appearance of the human pineal gland from puberty to old age. J Pathol 1972; 108(2): 137–144.
22. Bregant T, Rados M, Derganc M, Neubauer D, Kostovic I. Pineal cysts – a benign consequence of mild hypoxia in a near-term brain? Neuro Endocrinol Lett 2011; 32(5): 663–666.
23. Gladstone RJ. Development and Histogenesis of the Human Pineal Organ. J Anat 1935; 69(4): 427–454.
24. Koenigsberg RA, Faro S, Marino R, Turz A, Goldman W. Imaging of pineal apoplexy. Clin Imaging 1996; 20(2): 91–94.
25. Cooper ER. The Human Pineal Gland and Pineal Cysts. J Anat 1932; 67(1): 28–46.
26. Klein P, Rubinstein LJ. Benign symptomatic glial cysts of the pineal gland: a report of seven cases and review of the literature. J Neurol Neurosurg Psychiatr 1989; 52(8): 991–995.
27. Maurer PK, Ecklund J, Parisi JE, Ondra S. Symptomatic pineal cyst: case report. Neurosurgery 1990; 27(3): 451–453.
28. Taraszewska A, Matyja E, Koszewski W, Zaczyński A, Bardadin K, Czernicki Z. Asymptomatic and symptomatic glial cysts of the pineal gland. Folia Neuropathol 2008; 46(3): 186–195.
29. Greenberg MS. Handbook of neurosurgery. Tampa/New York: Greenberg Graphics/Thieme Medical Publishers 2010.
30. McNeely PD, Howes WJ, Mehta V. Pineal apoplexy: is it a facilitator for the development of pineal cysts? Can J Neurol Sci 2003; 30(1): 67–71.
31. Fleege MA, Miller GM, Fletcher GP, Fain JS, Scheithauer BW. Benign glial cysts of the pineal gland: unusual imaging characteristics with histologic correlation. AJNR Am J Neuroradiol 1994; 15(1): 161–166.
32. Michielsen G, Benoit Y, Baert E, Meire F, Caemaert J. Symptomatic pineal cysts: clinical manifestations and management. Acta Neurochir (Wien) 2002; 144(3): 233–242.
33. Fakhran S, Escott EJ. Pineocytoma mimicking a pineal cyst on imaging: true diagnostic dilemma or a case of incomplete imaging? AJNR Am J Neuroradiol 2008; 29(1): 159–163.
34. Momozaki N, Ikezaki K, Abe M, Fukui M, Fujii K, Kishikawa T. Cystic pineocytoma – case report. Neurol Med Chir (Tokyo) 1992; 32(3): 169–171.
35. Hayashida Y, Hirai T, Korogi Y, Kochi M, Maruyama N, Yamura M et al. Pineal cystic germinoma with syncytiotrophoblastic giant cells mimicking MR imaging findings of a pineal cyst. AJNR Am J Neuroradiol 2004; 25(9): 1538–1540.
36. Karatza EC, Shields CL, Flanders AE, Gonzalez ME, Shields JA. Pineal cyst simulating pinealoblastoma in 11 children with retinoblastoma. Arch Ophthalmol 2006; 124(4): 595–597.
37. Barboriak DP, Lee L, Provenzale JM. Serial MR imaging of pineal cysts: implications for natural history and follow-up. AJR Am J Roentgenol 2001; 176(3): 737–743.
38. Beneš V, Mohapl M. Symptomatické cysty pineální krajiny – chirurgická léčba. Cesk Slov Neurol N 2001; 64/97(5): 280–284.
39. Mandera M, Marcol W, Bierzyńska-Macyszyn G, Kluczewska E. Pineal cysts in childhood. Childs Nerv Syst 2003; 19(10–11): 750–755.
40. Oeckler R, Feiden W. Benign symptomatic lesions of the pineal gland. Report of seven cases treated surgically. Acta Neurochir (Wien) 1991; 108(1–2): 40–44.
41. Ozek E, Ozek MM, Calişkan M, Sav A, Apak S, Erzen C. Multiple pineal cysts associated with an ependymal cyst presenting with infantile spasm. Childs Nerv Syst 1995; 11(4): 246–269.
42. Morgan JT, Scumpia AJ, Webster TM, Mittler MA, Edelman M, Schneider SJ. Resting tremor secondary to a pineal cyst: case report and review of the literature. Pediatr Neurosurg 2008; 44(3): 234–238.
43. Fetell MR, Bruce JN, Burke AM, Cross DT, Torres RA, Powers JM et al. Non-neoplastic pineal cysts. Neurology 1991; 41(7): 1034–1040.
44. Walker AB, English J, Arendt J, MacFarlane IA. Hypogonadotrophic hypogonadism and primary amenorrhoea associated with increased melatonin secretion from a cystic pineal lesion. Clin Endocrinol (Oxf) 1996; 45(3): 353–356.
45. Richardson JK, Hirsch CS. Sudden, unexpected death due to "pineal apoplexy". Am J Forensic Med Pathol 1986; 7(1): 64–68.
46. Milroy CM, Smith CL. Sudden death due to a glial cyst of the pineal gland. J Clin Pathol 1996; 49(3): 267–269.
47. Mena H, Armonda RA, Ribas JL, Ondra SL, Rushing EJ. Nonneoplastic pineal cysts: a clinicopathologic study of twenty-one cases. Ann Diagn Pathol 1997; 1(1): 11–18.
48. Kreth FW, Schätz CR, Pagenstecher A, Faist M, Volk B, Ostertag CB. Stereotactic management of lesions of the pineal region. Neurosurgery 1996; 39(2): 280–289.
49. Stern JD, Ross DA. Stereotactic management of benign pineal region cysts: report of two cases. Neurosurgery 1993; 32(2): 310–314.
50. Tirakotai W, Schulte DM, Bauer BL, Bertalanffy H, Hellwig D. Neuroendoscopic surgery of intracranial cysts in adults. Childs Nerv Syst 2004; 20(11–12): 842–851.
51. Gore PA, Gonzalez LF, Rekate HL, Nakaji P. Endoscopic supracerebellar infratentorial approach for pineal cyst resection: technical case report. Neurosurgery 2008; 62 (3 Suppl 1): 108–109.
52. Uschold T, Abla AA, Fusco D, Bristol RE, Nakaji P. Supracerebellar infratentorial endoscopically controlled resection of pineal lesions: case series and operative technique. J Neurosurg Pediatr 2011; 8(6): 554–564.
53. Oppenheim H, Krause F. Operative Erfolge bei Geschwiilsten der Sehhügel und Vierhugelgegend. Bed Klin Wschr 1913: 2316–2322.
54. Zapletal B. Surgical approach to the region of incisura tentorii. Zentralbl Neurochir 1956; 16(2): 64–69.
55. Stein BM. The infratentorial supracerebellar approach to pineal lesions. J Neurosurg 1971; 35(2): 197–202.
56. Lindroos AC, Niiya T, Randell T, Romani R, Hernesniemi J, Niemi T. Sitting position for removal of pineal region lesions: the Helsinki experience. World Neurosurg 2010; 74(4–5): 505–513.
57. Kodera T, Bozinov O, Sürücü O, Ulrich NH, Burkhardt JK, Bertalanffy H. Neurosurgical venous considerations for tumors of the pineal region resected using the infratentorial supracerebellar approach. J Clin Neurosci 2011; 18(11): 1481–1485.
58. Di Chirico A, Di Rocco F, Velardi F. Spontaneous regression of a symptomatic pineal cyst after endoscopic third-ventriculostomy. Childs Nerv Syst 2001; 17(1–2): 42–46.