proLékaře.cz | 26.11.2026

Krční epidurální absces – dvě kazuistiky

Cervical Epidural Abscess – Two Case Reports

Souhrn

Epidurální abscesy (EA) jsou vzácné a závažné onemocnění s významnou mortalitou i v současnosti. Velký problém je pozdní a obtížná diagnóza. Časná operační léčba, spolu s dlouhodobou léčbou antibiotiky zabrání vzniku nervového deficitu, nebo ho alespoň zmírní. Cílem práce je upozornit na nutnost časné operační individualizované léčby. Autoři uvádějí dvě kazuistiky polymorbidních pacientů s EA v krční oblasti s těžkou kvadruparézou. První pacient s ventrálním EA byl léčen etapově čtyřmi operacemi z předního přístupu, po dlouhodobé léčbě došlo k významnému zlepšení nervového nálezu. Druhý pacient s dorzálním EA při současné spinální stenóze byl léčen zadním výkonem laminoplastikou se zlepšením nervového nálezu, ovšem s následným úmrtím na kardiopulmonální selhání šest týdnů po operaci.

Abstract

Epidural abscess (EA) continues to remain a rare and serious disease associated with considerable mortality. The difficult and frequently delayed diagnosis is a major problem associated with this condition. Early surgical treatment, together with long-term administration of antibiotics, may prevent development of a neurological deficit or alleviate it. The aim of this paper is to emphasise the need for individualized surgical treatment. The authors present two case reports of polymorbid patients with cervical EA associated with severe quadriparesis. A multi-stage therapy with four surgeries through anterior approach was used in the first patient with a ventral EA. Following a long-term treatment, his neurological findings showed significant improvement. The second patient with a dorsal EA and concomitant spinal stenosis had laminoplasty through dorsal approach; his neurological findings improved but he died from cardiopulmonary failure six weeks after the surgery.

Autoři deklarují, že v souvislosti s předmětem studie nemají žádné komerční zájmy.
The authors declare they have no potential conflicts of interest concerning drugs, products, or services used in the study.
Redakční rada potvrzuje, že rukopis práce splnil ICMJE kritéria pro publikace zasílané do biomedicínských časopisů.
The Editorial Board declares that the manuscript met the ICMJE "uniform requirements" for biomedical papers.

R. Chaloupka, L. Ryba

Ortopedická klinika LF MU a FN Brno

✉ doc. MUDr. Richard Chaloupka, CSc.
Ortopedická klinika
LF MU a FN
Jihlavská 20
625 00 Brno
e-mail: rchaloupka@fnbrno.cz

Přijato k recenzi: 5. 7. 2013
Přijato do tisku: 29. 8. 2013

Klíčová slova

krční páteř – epidurální absces – operační léčba

Key words

cervical spine – epidural abscess – surgical treatment

Epidurální abscesy (EA) jsou vzácné a velmi závažné onemocnění. Krční páteř je postižena v menšině případů, autoři Connor et al [1] uvádějí výskyt v 23,4 % případů a zvýšený výskyt EA v posledních 30 letech. Parézy jsou přítomny ve 34 % případů, mortalita byla 15 % v období 1991–1997, na začátku 20. století dosahovala téměř 100 % [2]. Základní problém je pozdní a obtížná diagnóza, časná operační léčba zabrání vzniku nervového deficitu nebo ho zmírní [2,3]. V diagnostice epidurálních abscesů musíme vždy korelovat klinický nález s laboratorními a zobrazovacími metodami.

Kazuistika 1

Devětašedesátiletý muž s revmatoidní artritidou byl léčen dlouhodobě kortikoidy, měl hyperplazii prostaty. V roce 1994 prodělal tuberkulózní spondylitidu s dekompresí L3–S1, je po implantaci endoprotézy kyčle. Na jiném pracovišti byl drénován retrofaryngeální absces v úrovni C2–3 a z něho vykultivována *Klebsiella pneumonie*. Během týdne došlo k rozvoji meningitidy a těžké kvadruparézy. Byla nasazena antituberkulotika pro pozitivní nález mykobakterií metodou polymerázové řetězové reakce (PCR) v likvoru, kde byly přítomny známky bakteriálního zánětu. Tuberkulózní původ infekce však nebyl potvrzen. Pacient měl hypoproteinemii, C-reaktivní protein (CRP) byl při přijetí 117 mg/l, nejvyšší 230 mg/l, při propuštění 53 mg/l. Šlo o septický stav, jehož původcem byl z hemokultur zjištěn *Staphylococcus aureus*. Dále měl pacient infekce dýchacích a močových cest, původci *Klebsiella pneumonie*, *Escherichia coli*, *Candida albicans*. Pro sep-

proLékaře.cz | 26.11.2026

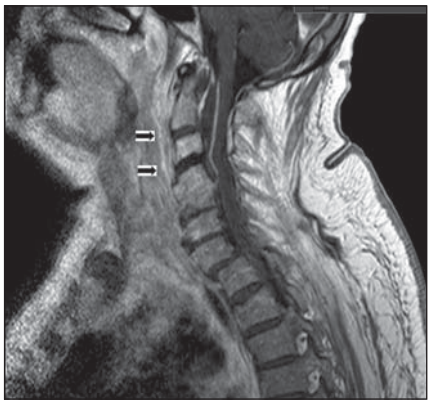

Obr. 1. Kazuistika 1 – MR.
Sagitální řez, T1 vážený obraz. C1–5 ventrální prevertebrální prosáknutí. Spondylodiscitida C3–4. Etáže C2–3 a C3–4 označeny šipkami. Přední epidurální absces C1–4, spontánní srůst – fúze C4–5.

tický šok a dechové selhání v rámci kvadruparézy byl intubován a měsíc byl na umělé plicní ventilaci. Vyšetření magnetickou rezonancí (MR) prokázalo prevertebrální prosáknutí C1–5, s kolekcí tekutiny vpravo, ventrální EA C1–4 (obr. 1). Po stabilizaci stavu druhý den po intubaci byla zahájena etapová léčba – vzhledem k těžkému stavu v malých krocích (celkem čtyři operace, pátá byla řešením komplikace). První etapu debridement, diskektomii C3–4, následovala po týdnu druhá debridement, diskektomie C2–3, po 13 dnech třetí etapa debridement, částečná resekce C3, proplachová drenáž Ringerovým roztokem s přívodným a odvodným Redonovým drénem. Destrukce disku a malé množství tekutiny bylo zjištěno v etáži C3–4, v souladu s nálezem MR, disk C2–3 nejevil známky zánětu, po jeho odstranění vyteklo několik ml tmavého hematomu z páteřního kanálu. Po částečném odstranění těla obratle C3 bylo nalezeno jen ztluštění zadního podélného vazu a durálního vaku. Po dalších devíti dnech následovala čtvrtá etapa debridement, přední fúze alloštěpem, titanová dlaha C2–4. Týž den byla řešena komplikace – krvácení z drobné arterie z prevertebrálního svalstva. Histologické vyšetření potvrdilo chronický nespecifický zánět. Opakovaně byly léčeny bronchopneumonie podle citlivosti. Tracheostomie trvala dva a půl měsíce. Antibiotika podle citlivosti pacient užíval čtyři měsíce. Hospitalizován byl čtyři a půl měsíce, před propuštěním chodil v chodítku. Pak byl přeložen do rehabilitačního ústavu. Po 13 měsících od operace chodí o berlích, horní končetiny se upravily s malým reziduálním nálezem. Na bočním rentgenovém snímku vidíme srůst – fúzi a instrumentaci, dlahu C2–4 (obr. 2).

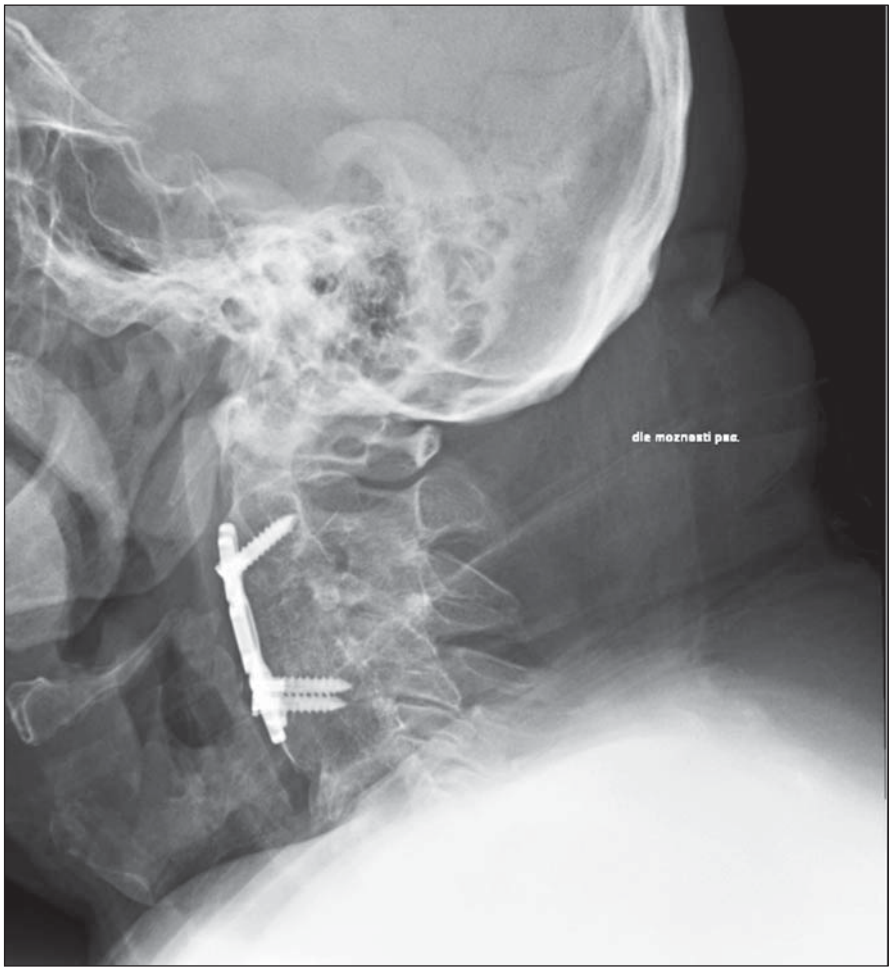

Obr. 2. Kazuistika 1 – boční RTG snímek krční páteře 13 měsíců po operaci.
Srůst (fúze) C2–4, instrumentace titanovou dlahou a šrouby C2–4, vyrovnaná krční lordóza.

Kazuistika 2

Devětašedesátiletý muž s anamnézou hypertenze byl léčen s diabetes mellitus, ischemickou chorobou dolních končetin po bypassu osm měsíců před rozvojem EA umístěného dorzálně. Měl potíže dva týdny, s postupným zhoršováním slabosti končetin do těžké kvadruparézy, s rozvojem septického stavu při levostranné bronchopneumonii, CRP dosahoval 74 mg/l. Jako původce byl vykultivován *Staphylococcus aureus*. MR prokazuje dorzální EA C3–6 (obr. 3, 4). Po dvou týdnech po počátku příznaků byl ošetřen zadním výkonem – open door laminoplastikou C3–6, mezi oblouky vyteklo malé množství hnisu. Po odklopení oblouků jsme odstranili několik tuhých vazivových útvarů – abscesů, které adherovaly k obloukům krčních obratlů, a zavedli proplachovou drenáž Ringerovým roztokem. Tekutina v páteřním kanále nebyla nalezena. Histologické vyšetření prokázalo nespecifický původ zánětu. Dva dny po operaci byla pro oboustranný fluidothorax zavedena oboustranně hrudní drenáž, pacient byl léčen antibiotiky dle citlivosti. K doléčení měl měkký krční límec. Po operaci došlo ke zlepšení kvadruparézy, normalizaci CRP. Léčen byl uroinfekt (kandidóza). V dalším průběhu došlo k selhání ledvin, k hypoproteinemii a dekompenzaci diabetu, ke zvýšení krevního tlaku, a uremii s nutností hemodialýzy. Za měsíc od operace se vyskytla srdeční zástava s následnou kardiopulmonální resuscitací, umělou plicní ventilací, tři dny byla využita léčebná hypoter-

proLékaře.cz | 26.11.2026



Obr. 3. Kazuistika 2 – MR.
Sagitální T2 vážený obraz, lehká krční lordóza, spinální stenóza C3–6, dorzální epidurální abscesy C3–6 s útlakem míchy.

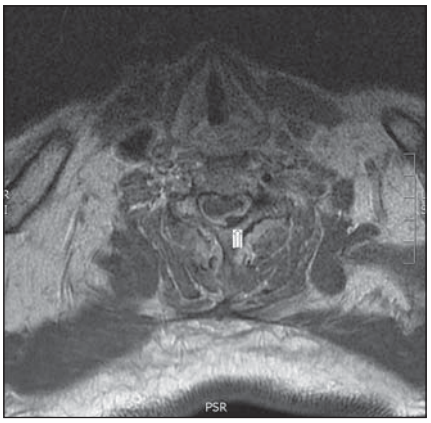

Obr. 4. Kazuistika 2 – MR.
Axiální řez ve výši C6, vlevo na vnitřní straně, pod obloukem tmavý stín abscesu (označen šipkou).

mie. Trvalo bezvědomí, pacient byl dále na umělé plicní ventilaci. Na CT mozku byly zjištěny hypodenzity vlevo v temporálním (průměr 22 mm) a okcipitálním laloku (32 × 17 mm). Třináctý den po srdeční zástavě dochází ke zhoršování kardiopulmonálních funkcí a pacient šest týdnů po operaci umírá.

Diskuze

Na možnost EA musíme myslet při bolestech krční páteře, rozvoji míšní symptomatologie a laboratorních známkách infekce. MR má největší diagnostickou přesnost. V léčení je metoda volby časná operační a antibiotická léčba [2,4]. Příčiny nervového nálezu jsou míšní komprese, ischemie a tromboflebitida nebo jejich kombinace [5].

Mezi rizikové faktory pro vznik EA patří vyšší věk [1], diabetes mellitus, chronická onemocnění srdce. Autoři Chen et al [6] popsali vysoký výskyt špatných výsledků u dospělých – u 17 ze 45 pacientů. Jen malé procento pacientů (14 %) nemá významné komorbidity, v souboru 36 pacientů Zimmerer et al uvádějí 16 s hematogenním původem infekce [7]. Nejčastější původce infekce je *Staphylococcus aureus* [6,7].

Výsledky literárních studií silně podporují bezprostřední operační dekompresi s cílenou antibiotickou léčbou u pacientů s míšními či radikulárními příznaky [1].

U prvního případu ventrálního EA byla zvolena etapová léčba z předního přístupu vzhledem k závažnému celkovému stavu. První a druhá operace byly z vitální indikace, stav se nelepšil, proto následovaly další etapy. Peroperační nález byl chudý. Těžký průběh a dlouhé léčení poskytovalo jen malou naději na vyléčení a významné zlepšení nervového postižení. Srůst čtvrtého a pátého krčního obratle může být následkem před mnoha lety proběhlé spondylodiscitidy, méně pravděpodobný je srůst degenerativního původu. U druhého případu dorzálního EA při současné spinální stenóze a postižení tří etáží byla zvolena ze zadního přístupu laminoplastika, i když je v literatuře jako metoda volby popsána laminektomie [2]. U druhého případu jsme předpokládali příznivý průběh, významné kardiopulmonální a renální postižení však měly zásadní negativní vliv na stav pacienta. Při operačních revizích jsme v obou případech nalezli jen malé množství hnisu. Proplachová drenáž Ringerovým roztokem byla použita u obou případů.

U předního přístupu je metodou volby diskektomie, případně částečné odstranění obratlového těla nebo obratlových těl při víceetážovém postižení, s náhradou štěpem nebo klecí s přemostěním dlahou. Ze zadního přístupu můžeme u stabilní páteře ošetřit postižené etáže laminektomií nebo laminoplastikou. Léčení EA spojeného s postižením nervového systému je dle názoru autorů i literárních údajů časné operační, antibiotiky podle citlivosti [2,4], často multidisciplinární vzhledem k polymorbiditě pacientů, dlouhodobé a finančně náročné.

Závěr

EA jsou závažná onemocnění, která mohou mít tragické následky. Diagnostika klinická, laboratorní a pomocí MR nám umožní podle lokalizace abscesu naplánovat časně operační léčbu z předního nebo zadního přístupu. Proplachová drenáž je důležitá součást předního i zadního výkonu. Samozřejmostí je dlouhodobá léčba antibiotiky dle citlivosti.

Literatura

1. Connor DE jr, Chittiboina P, Caldito G, Nanda A. Comparison of operative and nonoperative management of spinal epidural abscess: a retrospective review of clinical and laboratory predictors of neurological outcome. J Neurosurg Spine 2013; 19(1): 119–127.
2. Reihsaus E, Waldbaur H, Seeling W. Spinal epidural abscess: a meta-analysis of 915 patients. Neurosurg Rev 2000; 23(4): 175–204.
3. Nathoo N, Narotam PK, Nadvi SS, van Dellen JR. Epidural abscess. J Neurosurg Pediatr 2013; 11(3): 356–358.
4. Avilucea FR, Patel AA. Epidural infection: Is it really an abscess? Surg Neurol Int 2012; 3 (Suppl 5): S370–S376.
5. Shah NH, Roos KL. Spinal epidural abscess and paralytic mechanisms. Curr Opin Neurol 2013; 26(3): 314–317.
6. Chen SH, Chang WN, Lu CH, Chuang YC, Lui CC, Chen SF et al. The clinical characteristics, therapeutic outcome, and prognostic factors of non-tuberculous bacterial spinal epidural abscess in adults: a hospital-based study. Acta Neurologica Taiwanica 2011; 20(2): 107–113.
7. Zimmerer SM, Conen A, Müller AA, Sailer M, Taub E, Flückiger U et al. Spinal epidural abscess: aetiology, predisponent factors and clinical outcomes in a 4-year prospective study. Eur Spine J 2011; 20(12): 2228–2234.